This is a digital copy of a book that was preserved for generations on library shelves before it was carefully scanned by Google as part of a project to make the world's books discoverable online.

It has survived long enough for the copyright to expire and the book to enter the public domain. A public domain book is one that was never subject to copyright or whose legal copyright term has expired. Whether a book is in the public domain may vary country to country. Public domain books are our gateways to the past, representing a wealth of history, culture and knowledge that's often difficult to discover.

Marks, notations and other marginalia present in the original volume will appear in this file - a reminder of this book's long journey from the publisher to a library and finally to you.

Usage guidelines

Google is proud to partner with libraries to digitize public domain materials and make them widely accessible. Public domain books belong to the public and we are merely their custodians. Nevertheless, this work is expensive, so in order to keep providing this resource, we have taken steps to prevent abuse by commercial parties, including placing technical restrictions on automated querying.

We also ask that you:

+ *Make non-commercial use of the files* We designed Google Book Search for use by individuals, and we request that you use these files for personal, non-commercial purposes.

+ *Refrain from automated querying* Do not send automated queries of any sort to Google's system: If you are conducting research on machine translation, optical character recognition or other areas where access to a large amount of text is helpful, please contact us. We encourage the use of public domain materials for these purposes and may be able to help.

+ *Maintain attribution* The Google "watermark" you see on each file is essential for informing people about this project and helping them find additional materials through Google Book Search. Please do not remove it.

+ *Keep it legal* Whatever your use, remember that you are responsible for ensuring that what you are doing is legal. Do not assume that just because we believe a book is in the public domain for users in the United States, that the work is also in the public domain for users in other countries. Whether a book is still in copyright varies from country to country, and we can't offer guidance on whether any specific use of any specific book is allowed. Please do not assume that a book's appearance in Google Book Search means it can be used in any manner anywhere in the world. Copyright infringement liability can be quite severe.

About Google Book Search

Google's mission is to organize the world's information and to make it universally accessible and useful. Google Book Search helps readers discover the world's books while helping authors and publishers reach new audiences. You can search through the full text of this book on the web at `http://books.google.com/`

Über dieses Buch

Dies ist ein digitales Exemplar eines Buches, das seit Generationen in den Regalen der Bibliotheken aufbewahrt wurde, bevor es von Google im Rahmen eines Projekts, mit dem die Bücher dieser Welt online verfügbar gemacht werden sollen, sorgfältig gescannt wurde.

Das Buch hat das Urheberrecht überdauert und kann nun öffentlich zugänglich gemacht werden. Ein öffentlich zugängliches Buch ist ein Buch, das niemals Urheberrechten unterlag oder bei dem die Schutzfrist des Urheberrechts abgelaufen ist. Ob ein Buch öffentlich zugänglich ist, kann von Land zu Land unterschiedlich sein. Öffentlich zugängliche Bücher sind unser Tor zur Vergangenheit und stellen ein geschichtliches, kulturelles und wissenschaftliches Vermögen dar, das häufig nur schwierig zu entdecken ist.

Gebrauchsspuren, Anmerkungen und andere Randbemerkungen, die im Originalband enthalten sind, finden sich auch in dieser Datei – eine Erinnerung an die lange Reise, die das Buch vom Verleger zu einer Bibliothek und weiter zu Ihnen hinter sich gebracht hat.

Nutzungsrichtlinien

Google ist stolz, mit Bibliotheken in partnerschaftlicher Zusammenarbeit öffentlich zugängliches Material zu digitalisieren und einer breiten Masse zugänglich zu machen. Öffentlich zugängliche Bücher gehören der Öffentlichkeit, und wir sind nur ihre Hüter. Nichtsdestotrotz ist diese Arbeit kostspielig. Um diese Ressource weiterhin zur Verfügung stellen zu können, haben wir Schritte unternommen, um den Missbrauch durch kommerzielle Parteien zu verhindern. Dazu gehören technische Einschränkungen für automatisierte Abfragen.

Wir bitten Sie um Einhaltung folgender Richtlinien:

+ *Nutzung der Dateien zu nichtkommerziellen Zwecken* Wir haben Google Buchsuche für Endanwender konzipiert und möchten, dass Sie diese Dateien nur für persönliche, nichtkommerzielle Zwecke verwenden.

+ *Keine automatisierten Abfragen* Senden Sie keine automatisierten Abfragen irgendwelcher Art an das Google-System. Wenn Sie Recherchen über maschinelle Übersetzung, optische Zeichenerkennung oder andere Bereiche durchführen, in denen der Zugang zu Text in großen Mengen nützlich ist, wenden Sie sich bitte an uns. Wir fördern die Nutzung des öffentlich zugänglichen Materials für diese Zwecke und können Ihnen unter Umständen helfen.

+ *Beibehaltung von Google-Markenelementen* Das "Wasserzeichen" von Google, das Sie in jeder Datei finden, ist wichtig zur Information über dieses Projekt und hilft den Anwendern weiteres Material über Google Buchsuche zu finden. Bitte entfernen Sie das Wasserzeichen nicht.

+ *Bewegen Sie sich innerhalb der Legalität* Unabhängig von Ihrem Verwendungszweck müssen Sie sich Ihrer Verantwortung bewusst sein, sicherzustellen, dass Ihre Nutzung legal ist. Gehen Sie nicht davon aus, dass ein Buch, das nach unserem Dafürhalten für Nutzer in den USA öffentlich zugänglich ist, auch für Nutzer in anderen Ländern öffentlich zugänglich ist. Ob ein Buch noch dem Urheberrecht unterliegt, ist von Land zu Land verschieden. Wir können keine Beratung leisten, ob eine bestimmte Nutzung eines bestimmten Buches gesetzlich zulässig ist. Gehen Sie nicht davon aus, dass das Erscheinen eines Buchs in Google Buchsuche bedeutet, dass es in jeder Form und überall auf der Welt verwendet werden kann. Eine Urheberrechtsverletzung kann schwerwiegende Folgen haben.

Über Google Buchsuche

Das Ziel von Google besteht darin, die weltweiten Informationen zu organisieren und allgemein nutzbar und zugänglich zu machen. Google Buchsuche hilft Lesern dabei, die Bücher dieser Welt zu entdecken, und unterstützt Autoren und Verleger dabei, neue Zielgruppen zu erreichen. Den gesamten Buchtext können Sie im Internet unter `http://books.google.com` durchsuchen.


A 3 9015 00380 266 0
University of Michigan – BUHR


1837
ARTES
VERITAS
SCIENTIA
LIBRARY OF THE
UNIVERSITY OF MICHIGAN
TUEBOR
CIRCUMSPICE
MEDICAL LIBRARY

L 18
F 9

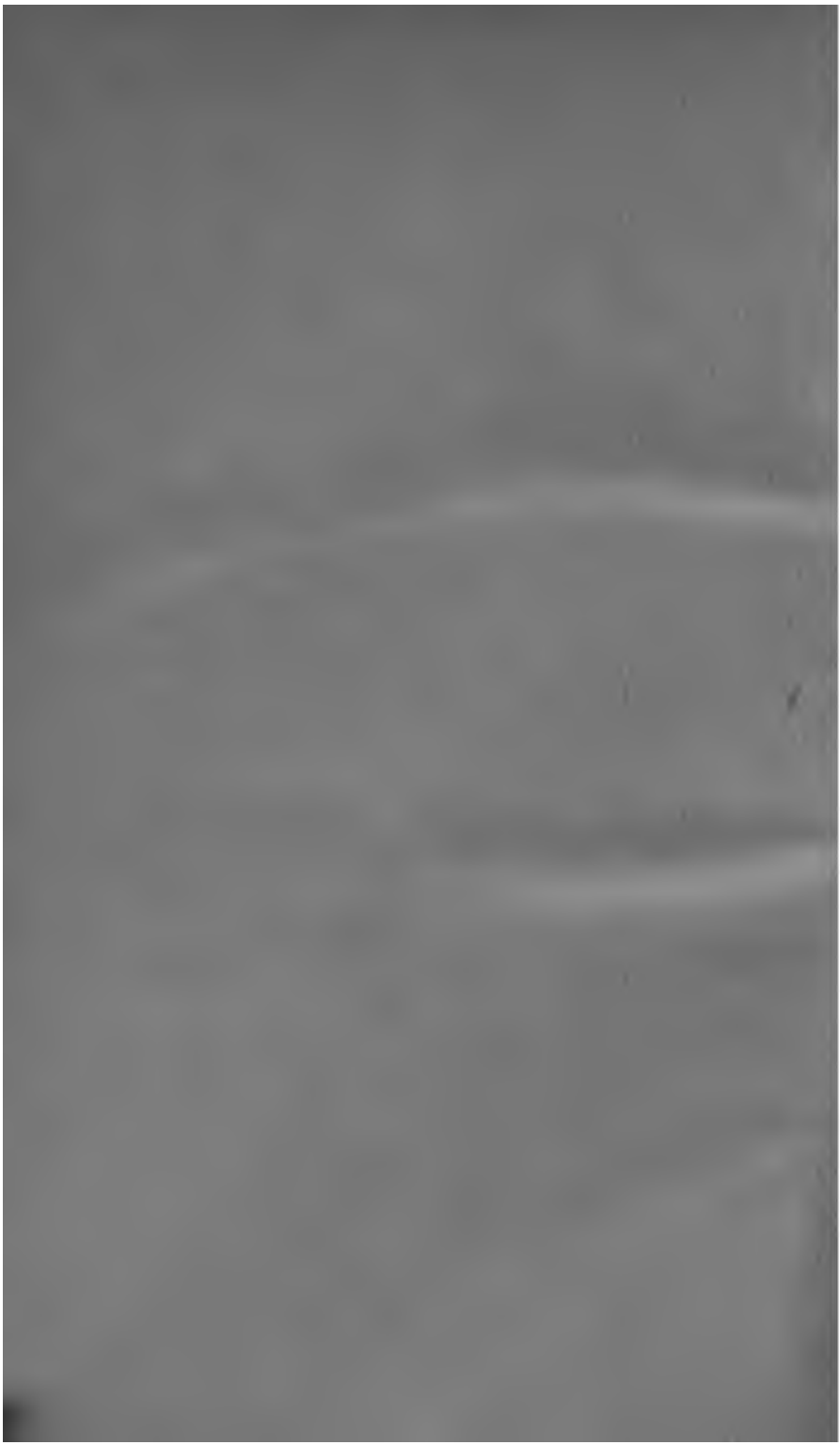

Verhandlungen

der

Freien Vereinigung der Chirurgen Berlins.

Herausgegeben im Auftrage des Vorstandes

von den Schriftführern

E. Sonnenburg, J. Israël, C. Langenbuch.

Jahrgang IX.
1896.

Sonderabdruck aus der „Deutschen Medicinischen Wochenschrift" 1896—1897.
Redaction: Geh. Med.-Rath Prof. Dr. A. Eulenburg und Dr. Jul. Schwalbe.

Leipzig.
Verlag von Georg Thieme.
1897.

Medical
Müller
6-1-28
16319

06-11-28 N.R.J.

Vorstand resp. Vorsitzende.

1896—1897.

Dr. v. Bergmann, Geh. Medicinalrath, Professor.
„ Gurlt, Geh. Medicinalrath, Professor.
„ Hahn, Geh. Sanitätsrath, Professor.
„ Israel, J., Professor.
„ König, Geh. Medicinalrath, Professor.
„ Körte, Sanitätsrath.
„ Köhler, R., Geh. Medicinalrath, Professor.
„ Langenbuch, Geh. Sanitätsrath, Professor.
„ Lindner, Medicinalrath.
„ Rose, Geh. Medicinalrath, Professor.
„ Sonnenburg, Professor.
„ Wolff, J., Professor.

Mitglieder.

1. Dr. Abel, Potsdamer Strasse 122b. W.
2. „ Adler, E., Motz-Strasse 90. W.
3. „ Adler, S., An der Spandauer Brücke 6. C.
4. „ Albers, Stabsarzt, Düsseldorf.
5. „ Alberti, Oberstabsarzt, Potsdam.
6. „ Alexander, Städtisches Krankenhaus Friedrichshain. NO.
7. „ Arlart, Städtisches Krankenhaus Friedrichshain. NO.
8. „ Aschoff, Luisen-Strasse 67. NW.
9. „ Aschenborn, Monbijou-Platz 3. C.
10. „ Aye, Ansbacher Strasse 8a. W.
11. „ v. Bardeleben, Chefarzt, Bochum.
12. „ Bartels, San.-Rath, Carlsbad 12. W.

13. Dr. Beely, San.-Rath, Steglitzer Strasse 10. W.
14. „ Benary, Lützow-Strasse 42. W.
15. „ Bennecke, Unterbaum-Strasse 7. NW.
16. „ Bendix, Tauenzien-Strasse 19. W.
17. „ v. Bergmann, Geh. Med.-Rath, Prof., Alexander-Ufer 1. NW.
18. „ Bidder, Director des Kreis-Krankenhauses in Britz.
19. „ Bier, Altonaer Strasse 8. NW.
20. „ Biesulsky, Städtisches Krankenhaus am Urban. S.
21. „ Bode, Wilhelm-Strasse 10. SW.
22. „ Boll, Königgrätzer Strasse 125. W.
23. „ Borchardt, Siegmundshof 18. NW.
24. „ Borchert, Mohren-Strasse 13/14. W.
25. „ v. Bramann, Professor, Halle a. S.
26. „ Brentano, Oberarzt, Städtisches Krankenhaus am Urban. S.
27. „ Busch, Professor, Luisen-Strasse 31. NW.
28. „ Canon, Städtisches Krankenhaus Moabit. NW.
29. „ Caro, Städtisches Krankenhaus Friedrichshain. NO.
30. „ Casper, L., Privatdocent, Wilhelm-Strasse 48. W.
31. „ Christeller, An der Stadtbahn 21. C.
32. „ Cohn, E., Potsdamer Strasse 54. W.
33. „ v. Coler, Generalstabsarzt der Armee, Wirkl. Geh. Ober-Med.-Rath, Professor, Lützow-Strasse 63. W.
34. „ David, Lothringer Strasse 67. N.
35. „ Davidsohn, Hugo, Zimmer-Strasse 50. SW.
36. „ Demuth, Oberstabsarzt, Brücken-Allee 21. W.
37. „ Doebbelin, Stabsarzt, Unterbaum-Strasse 7. NW.
38. „ Ehrenhaus, San.-Rath, Friedrich-Strasse 127. N.
39. „ Engel, Ziegel-Strasse 5—9. N.
40. „ Feilchenfeld, Oranienburger Strasse 59. N.
41. „ Fischer, Geh. Med.-Rath, Professor, Albrecht-Strasse 14. NW.
42. „ Frank, Anhalt-Strasse 8. SW.
43. „ Fraenkel, A., Professor, Städt. Krankenhaus am Urban. S.
44. „ Fränkel, B., Geh. Med.-Rath, Professor, Bellevue-Strasse 4. W.
45. „ Fränkel, M., Friedrich-Strasse 108. N.
46. „ Freudenberg, Wilhelm-Strasse 20. SW.
47. „ Fritzschen, Oberstabsarzt, Kleinbeeren-Strasse 8. SW.
48. „ Fürstenheim, San.-Rath, Potsdamer Strasse 113. W.
49. „ Gebhard, Mecklenburg-Schwerin.
50. „ Geissler, Stabsarzt, Ziegel-Strasse 5—9. N.
51. „ Genzmer, Tauenzien-Strasse 15. W.
52. „ Gessner, Städtisches Krankenhaus am Friedrichshain. NO.
53. „ Gluck, Professor, Potsdamer Strasse 1. W.
54. „ Goerges, Königin Augusta-Strasse 12. W.

55. Dr. Goldschmidt, Anhalt-Strasse 11. SW.
56. „ Graessner, Stabsarzt, Jüterbog.
57. „ Graf, Ziegel-Strasse 5—9. N.
58. „ Grossheim, Generalarzt, Magdeburg.
59. „ Gueterbock, Med.-Rath, Professor, Margarethen-Strasse 2/3. W.
60. „ Gurlt, Geh. Med.-Rath, Professor, Keith-Strasse 6. W.
61. „ Hadra, Leipziger Strasse 100. W.
62. „ Haga, Stabsarzt, Philipp-Strasse 23. NW.
63. „ Hahn, Geh. San.-Rath, Prof., Krankenhaus am Friedrichshain. NO.
64. „ Hartmann, San.-Rath, Roon-Strasse 8. NW.
65. „ Heidenhain, Professor, Greifswald.
66. „ Heilmann, Linden-Strasse 21. SW.
67. „ Helferich, Geh. Med.-Rath, Professor, Greifswald.
68. „ Hermes, Oberarzt, Städtisches Krankenhaus Moabit. NW.
69. „ Herzfeldt, Städtisches Krankenhaus am Urban. S.
70. „ Heyder, San.-Rath, Sebastian-Strasse 20. S.
71. „ Hildebrand, Professor in Charlottenburg,
72. „ v. Hippel, Oranienburger Strasse 32. N.
73. „ Hirsch, K., Charlottenburg.
74. „ Hirschberg, Geh. Med.-Rath, Professor, Karl-Strasse 36. NW.
75. „ Hirschfeld, Oberstabsarzt, Thurm-Strasse 3. NW.
76. „ Holländer, August-Strasse 14/15. N.
77. „ Holz, Mohren-Strasse 36. W.
78. „ Horn, Generalarzt a. D., Bernburger Strasse 13. SW.
79. „ Jansen, Oranienburger-Strasse 68. N.
80. „ Ilberg, Stabsarzt, Alt-Moabit 89. NW.
81. „ Joachimsthal, Markgrafen-Strasse 81. SW.
82. „ Israel, J., Professor, Mohren-Strasse 7. W.
83. „ Karewski, Tauenzien-Strasse 14. W.
84. „ Kehr, Professor, Halberstadt.
85. „ Kimmle, Stabsarzt, Schöneberg,
86. „ Kirchhoff, Magdeburger Strasse 2. W.
87. „ Koebner, Professor, Magdeburger Strasse 3. W.
88. „ Köhler, R., Geh. Med.-Rath, Prof., Grossbeeren-Strasse 9. SW.
89. „ Köhler, A., Oberstabsarzt, Prof., Gneisenau-Strasse 91. SW.
90. „ Kölliker, Professor, Leipzig.
91. „ Köhler, Städtisches Krankenhaus Moabit. NW.
92. „ Koenig, Carl, Kronprinzen-Ufer 7. NW.
93. „ König, Franz, Geh. Med.-Rath, Professor, Brücken-Allee 35. NW.
94. „ Koenig, Fritz, Ziegel-Strasse 5—9. N.
95. „ Körte, Sanitätsrath, Potsdamer Strasse 39. W.
96. „ Korsch, Oberstabsarzt, Stettin.
97. „ Kowalk, Stabsarzt, Schöneberg.

98. Dr. Krocker, Oberstabsarzt, Lützow-Strasse 97. W.
99. „ Küster, Geh. Med.-Rath, Professor, Marburg.
100. „ Kuthe, Anhalt Strasse 7. SW.
101. „ Landau, Professor, Dorotheen-Strasse 54. NW.
102. „ Landgraf, Oberstabsarzt, Königin Augusta-Strasse 12. W.
103. „ Langenbuch, Geh. San.-Rath, Prof., Schiffbauerdamm 18. NW.
104. „ La Pierre, San.-Rath, Potsdam.
105. „ Lassar, Professor, Karl-Strasse 19. NW.
106. „ Lantzsch, San.-Rath, Körner-Strasse 6. W.
107. „ Lenhartz, Oberstabsarzt, Chaussee-Strasse 27. N.
108. „ Leuthold, Generalarzt, Tauben-Strasse 5. W.
109. „ Lexer, Ziegel-Strasse 5—9. N.
110. „ Lindner, Med.-Rath, Dessauer Strasse 38. SW.
111. „ Litthauer, Markgrafen-Strasse 9. SW.
112. „ Löhlein, Albrecht-Strasse 25. NW.
113. „ Mankiewicz, Königgrätzer Strasse 123b. W.
114. „ Martin, Professor, Alexander-Ufer 1. NW.
115. „ Matz, Obertabsarzt, Magdeburg.
116. „ Mehlhausen, Generalarzt, Geheimer Ober Med.-Rath. Tauenzien-Strasse 18a. W.
117. „ Meyer, M., San.-Rath, Maassen-Strasse 27. W.
118. „ Mommsen, Steglitzer Strasse 12. W.
119. „ Muecke, Oberstabsarzt, Charlottenburg.
120. „ Mühsam, Städtisches Krankenhaus Moabit. NW.
121. „ Müller II., Stabsarzt, Unterbaum-Strasse 7. NW.
122. „ Maass, Friedrich-Strasse 223. SW.
123. „ Nasse, Professor, Ziegel-Strasse 10/11. N.
124. „ Neumann, Oberarzt, Krankenhaus Friedrichshain. NO.
125. „ Nicolai, Oberstabsarzt, Frankfurt a. O.
126. „ Nitze, Privatdocent, Wilhelm-Strasse 43b. SW.
127. „ Oestreich, Privatdocent, Calvin-Strasse 23. NW.
128. „ Olshausen, Geh. Med.-Rath, Professor, Artillerie-Strasse 12. N.
129. „ Oppenheim, Lessing-Strasse 46. NW.
130. „ Ostermann, Kaiser Franz Grenadierplatz 3. SO.
131. „ Palmié, Charlottenburg.
132. „ Pelkmann, Schützen-Strasse 40—42. SW.
133. „ Pernice, Frankfurt a. O., Fürstenwalder Strasse 53.
134. „ Pulvermacher, Belle Alliance-Strasse 75. SW.
135. „ Reinhardt, Stabsarzt, Unterbaum-Strasse 7. NW.
136. „ Renvers, Professor, Nettelbeck-Strasse 24. NW.
137. „ Richter, Städtisches Krankenhaus am Urban S.
138. „ Riedel, San.-Rath, Hallesches Ufer 15. SW.
139. „ Rindfleisch, Stendal.

140. Dr. Rinne, Professor, Genthiner Strasse 28. W.
141. „ Rochs, Oberstabsarzt, Schöneberg.
142. „ Rose, Geh. Med.-Rath, Professor, Tauenzien-Strasse 8. W.
143. „ Rosenbaum, Kurfürsten-Strasse 42. W.
144. „ Rosenstein, Oranienburger Strasse 19. N.
145. „ Rothmann, San.-Rath, Hafenplatz 5. SW.
146. „ Rotter, Direktor, Oranienburger Strasse 66. N.
147. „ Ruben, Neuenburger Strasse 14. SW.
148. „ Rubinstein, Potsdamer Strasse 100. W.
149. „ Rudeloff, Oberstabsarzt, Hallesche Strasse 19. SW.
150. „ Ruge, C., Professor, Jäger-Strasse 61. W.
151. „ Ruge, P., San.-Rath, Grossbeeren-Strasse 4. SW.
152. „ de Ruyter, Privatdocent, Lützow-Strasse 29. W.
153. „ Salzwedel, Stabsarzt, Potsdamer Strasse 83c. W.
154. „ Samter, Schönhauser Allee 45. N.
155. „ Sarfert, Alte Schützen-Strasse 1. C.
156. „ Sasse, Director des Landes-Hospitals Paderborn.
157. „ Seefisch, Städtisches Krankenhaus am Friedrichshain. NO.
158. „ Sellerbeck, Divisionsarzt, Roon-Strasse 13. NW.
159. „ Settegast, San.-Rath, Alexandrinen-Strasse 118. SW.
160. „ Sonnenburg, Professor, Hitzig-Strasse 3. W.
161. „ Scheier, Friedrich-Strasse 25/26. SW.
162. „ Schleich, Friedrich-Strasse 250. SW.
163. „ Schlesinger, Oranien-Strasse 75. S.
164. „ Schmidt, H., Stabsarzt, Alt-Moabit 89. NW.
165. „ Schmidt, Lützow-Ufer 19. W.
166. „ Schmiedicke, Stabsarzt, Tempelhofer Ufer 24. SW.
167. „ Schneider, Gitschiner Strasse 109. SW.
168. „ Schrader, Städtisches Krankenhaus Moabit. NW.
169. „ Schuchardt, Director, Stettin.
170. „ Schueller, Professor, Motz-Strasse 92. W.
171. „ Schütz, Köthener Strasse 43. W.
172. „ Schuster, Tempelhof.
173. „ Schwalbach, Städtisches Krankenhaus Moabit NW.
174. „ Schwarz, Augusta-Hospital.
175. „ Schwarze, Friedrich-Strasse 220. SW.
176. „ Souchon, Schul-Strasse 3.
177. „ Speyer, Maassen-Strasse 24. W.
178. „ Stabel, Städtisches Krankenhaus am Friedrichshain. NO
179. „ Stechow, Oberstabsarzt, Alsen-Strasse 7. NW.
180. „ v. Steinrück, San.-Rath, Königin Augusta-Strasse 19. W.
181. „ Stettiner, Königgrätzer-Strasse 99. SW.
182. „ Tamm, San.-Rath, Koch-Strasse 70/71. SW.

183. Dr. Thiem, San.-Rath, Cottbus.
184. „ Thorn, Ziegel-Strasse 30. N.
185. „ Tilmann, Oberstabsarzt, Schaper-Strasse 32. W.
186. „ Timann, Divisionsarzt, Stettin.
187. „ Treibel, San.-Rath Markgrafen-Strasse 45. W.
188. „ Tobold, Geh. San.-Rath, Professor, Potsdamer Strasse 7. W.
189. „ Veit, W., Mohren-Strasse 30. W.
190. „ Vogt, Genthiner Strasse 3. W.
191. „ Vosswinkel, Urban-Strasse 173.
192. „ Waldeyer, Geh. Med.-Rath., Professor, Luther-Strasse 35. W.
193. „ Wechselmann, Lützow-Strasse 72. W.
194. „ v. Wegner, General-Stabsarzt a. D., Dorotheen-Strasse 50. NW.
195. „ Werner, Oberstabsarzt, Froben-Strasse 33. W.
196. „ Wischer, Oberstabsarzt, Tempelhof.
197. „ Wohlgemuth, Lessing-Strasse 37. NW.
198 „ Wolff, E., Generalarzt, Lützow-Strasse 109. W.
199. „ Wolff, J., Professor, Neustädt. Kirch-Strasse 11. NW.
200. „ Wolff, M., Professor, Potsdamer Strasse 134a. W.
201. „ Wolff, S., Kleinbeeren-Strasse 21. SW.
202. „ Zeller, Flensburger-Strasse 20. NW.
203. „ Zimmermann, Oberstabsarzt, Bayreuther Strasse 29.

Inhaltsverzeichniss.

	Seite
Fest zu Ehren der Deutschen Gesellschaft für Chirurgie	XIII
Sitzung am 13. Januar 1896	I. 3
Sitzung am 10. Februar 1896, Vorsitzender Herr Körte . . .	I. 11
Sitzung am 9. März 1896, Vorsitzender Herr Langenbuch . .	I. 24
Sitzung am 22. Juni 1898, Vorsitzender Herr Lindner	I. 46
Sitzung am 13. Juli 1896, Vorsitzender Herr König	I. 65
Sitzung am 9. November 1896, Vorsitzender Herr R. Köhler . .	I. 84
Sitzung am 14. December 1896, Vorsitzender Herr Rose . . .	I. 93
Vorträge	II.

	Seite	
Addison'sche Krankheit geheilt durch Exstirpation einer tuberkulösen Nebenniere	I. 65.	
Blasenfistel	I. 21.	
Bruch. Bruchwasseruntersuchung	I. 11.	
„ Brandige Brüche	I. 13.	
„ Bruchpfortenverschluss durch Periostknochenlappen	I. 18.	
„ Hernia retrocoecalis	I. 20.	
Carcinoma oesophagi	I. 64.	
Choledochotomie	I. 23.	
Conservirung, ein neues Verfahren	I. 42.	
Darmchirurgie, Erfahrungen aus	I. 5.	
Darmgangrän und Peritonitis geheilt	I. 50.	
Darmresection	I. 13.	
Darmruptur	I. 29.	
Dérangement interne	I. 9.	
Gallenstein	I. 57.	
Gastroenteroanastomie bei gutartiger Stenose	I. 46.	
Geburtshülfe, chirurgische Fortschritte	I. 64.	II. 27.
Gelenkentzündung, gonorrhoische	I. 71.	II. 36.
Geschosswirkung, Theorie der	I. 87.	II. 51.
Geschwulst, diagnostische Schwierigkeit	I. 38.	

	Seite
Intussusception	I. 5.
Knochenplastik	I. 81.
Luftröhre, substernale Verengerung	I. 97.
Luxatio deformans genu	I. 100.
Magensanduhr	I. 24.
Magenresection, totale	I. 26.
Mammacarcinom	I. 56.
Meningitis cerebrospinalis ab ictu	I. 97.
Missbildungen, angeborene	I. 55.
Murphyknopf	I. 8.
Nadelextraction aus dem Gehirn	I. 42. II. 22.
Nierenabscess	I. 10.
Nierenchirurgie, neuere Erfahrungen	I. 3. II. 3.
Nierengeschwülste	I. 78. II. 5.
Nierenbecken, plastische Operationen am	II. 13.
Nierenstein	I. 22. II. 15.
Nierensteineinklemmung mit Anurie	I. 34.
Nierentuberkulose	II. 7.
Otitis, pyämische	I. 26.
Prostatahypertrophie, Castration	I. 96.
Prothesen nach Unterkieferresection	I. 57.
Rectumpolypen	I. 64.
Resection, osteoplastische der Fusswurzelgelenke	I. 96.
Rhinoplastik	I. 3. II. 32.
„ bei Sattelnase	I. 84.
Rückenmarksverletzung durch Stich	I. 23.
Schädelverletzung	I. 40.
Schultergürtelresection	I. 20.
Schuss durch das Handgelenk	I. 27.
Stichwunden 10, bei einem Individuum	I. 10.
Thorakoplastik	I. 20.
Uterusexstirpation bei einem neunmonatlichen Kinde	I. 5.
Uterusverdoppelung mit Geschwulstbildung	I. 97.
Zungenkrebs	I. 97.

Namenverzeichniss.

Alberti I. 21.
Aschhoff I. 20.
v. Bergmann I. 16.
Benda I. 98.
Bennecke I. 78.
Borchardt I. 18.
Brentano I. 11.
Dührssen I. 64. II. 27.
Gueterbock I. 21.
Hadra I. 65.
Hahl I. 57.
Hirsch I. 46.
Holländer I. 3.
Jebeus I. 97.
Israel I. 3. 9. 32. 38. 81. II. 3.
Karewski I. 21.
Köhler, R. I. 85. II. 51.
König I. 16. 69. 72. 75. 81. II. 36.
Körte I. 13. 16. 19. 20. 21. 22. 29. 74. 95.
Kurlbaum I. 85.
Langenbuch I. 24. 37. 39.
Lewin I. 64. 75.
Lindner I. 17. 64.
Maukiewicz I. 39.
Nasse I. 71.
Nicolai I. 90.
Oestreich I. 65.
Rose I. 96. 99.
Rotter I. 56.
Russel I. 20.

de Ruyter I. 84.
Salzer I. 77.
Schjering I. 87.
Schüller I. 75.
Settegast I. 55.
Sonnenburg I. 17. 38. 39. 63.
Steiner I. 3.
Tilmann I. 40. II. 22.
Voswinckel I. 20.
Waldeyer I. 42.
Wolff I. 18,
Zeller I. 77.

FEST

zu Ehren der

Deutschen Gesellschaft für Chirurgie

von der

Freien Vereinigung der Chirurgen Berlins

am 28. Mai 1896

veranstaltet.

Laut Beschluss des Vorstandes in der Sitzung am 10. Mai 1897
in dieser Form veröffentlicht.

Die freie Vereinigung der Chirurgen Berlins betheiligte sich im verflossenen Jahre an der Feier des 25. Congresses der deutschen Gesellschaft für Chirurgie in hervorragender Weise durch die Veranstaltung eines Festes in dem neuen königlichen Opernhause, dem früher Kroll'schen Etablissement. Der Generalintendant der königlichen Schauspiele, Exc. Graf Hochberg, hatte in entgegenkommendster Weise die Bühne, die grossen Säle und den Garten des Hauses zur Disposition gestellt, nachdem Seine Majestät der Kaiser und König nicht bloss seine Erlaubniss dazu gegeben, sondern auch Allerhöchst Sein und Ihrer Majestät der Kaiserin Erscheinen zum Feste zugesagt hatte.

Das Arrangement des Festes lag in den Händen des Secretariats der freien Vereinigung; die drei Herren Schriftführer Sonnenburg, Israël und Langenbuch hatten zu ihren Arbeiten noch den Vorsitzenden der deutschen Gesellschaft für Chirurgie, Professor v. Bergmann, hinzugezogen und von allen Mitgliedern die Zusage erhalten, dass sie nach Kräften selbst und mit ihren Damen dem Gelingen des Festes Zeit und Mühe opfern würden.

Dank dieser einmüthigen und freudigen, ja man kann sagen begeisterten Theilnahme, sowie dem Eifer mit welchem ein jeder die ihm zugedachte Rolle übernahm, gestaltete sich das Fest zu einem so schönen, wie selten eines in Berlin gefeiert worden ist.

Zur Leitung des Festes und zum Empfang der Gäste, sowie zu den übrigen in Betracht kommenden Repräsentationspflichten war ein Comité von Damen und Herren bestimmt und zwar von Damen Frau v. Bergmann, Sonnenburg, Hahn und Körte

und von Herren ausser den oben genannten Herren des Comités die Herren Bartels, A. Köhler und Lassar. Einer Idee v. Bergmann's entsprechend plante das Comité die Vorführung lebender Bilder, welche in grossen Zügen Scenen aus der Geschichte der Wundbehandlung und der Entwickelung der Chirurgie im deutschen Volke darstellen sollten.

Der entsprechende Entwurf von v. Bergmann verfasst, lautete:

Olim meminisse juvabit!

An dem Erinnerungsfeste des 25. Zusammentritts der deutschen Gesellschaft für Chirurgie tritt vor das geistige Auge der Festgenossen nicht bloss die kurze Spanne Zeit, welche sie alljährlich zu gemeinsamer Arbeit und Darstellung des Neuerfahrenen und Erlebten versammelte, nein viel mehr! Es erscheinen aus längst verklungenen oder verwehten Zeiten die Bilder der ersten Anfänge unserer Kunst und unseres Könnens, die Entwickelung der immer vollkommener werdenden chirurgischen Hülfe, ihre Irrungen und ihre Fortschritte. Versuchen wir die Merksteine in der Culturgeschichte unserer vaterländischen Chirurgie in flüchtigen Bildern und für kurze Augenblicke an uns vorüberziehen zu lassen.

I.

Die ersten Anfänge der Chirurgie gehören, wie bei allen Völkern so auch bei den germanischen, einer mythischen Periode an, aus der nur soviel sicher steht, dass sie in innigster Verbindung mit religiösen Vorstellungen und dem religiösen Cultus sich befanden.

Die Wunden waren, wie die Krankheiten das Werk — die Strafe — erzürnter Götter. Sühne, Gebete und Opfer mussten daher die ersten Heilmittel sein.

Wie Athene die Lanze des Ares, die den Sohn des Tydeus tödten soll, seitwärts wendet und ihres Schützlings ehernen Speer gegen die Niere seines Gegners leitet, so deckt Brunhilde auch den kämpfenden Siegmund und lässt Wotan an seinem Speere dessen Schwert zerschellen. Die Wunde wird nicht anders geheilt als durch den Wundsegen der Priester und die Beschwörungen der Seherinnen, Saga und Wala. Im Joddfafniss-Liede der Edda heisst es:

Feuer hebt Krankheit, Eiche Verhärtung
Aehre Vergiftung
Mond mindert Tobsucht
Hundebiss heilt Hundehaar
Rune Beredung.

In diese mythische Zeit soll uns das erste Bild versetzen.

Ein kampfsiecher König ist von seinen Mannen auf einer von Aesten geflochtenen Tragbahre vor die heilige Eiche, die mit Opfern und Trophäen geschmückt ist, niedergesetzt worden. Ein Chor von Priestern und Priesterinnen umgiebt ihn. Aus ihm ist eine weisse, heilige Frau — eine Wala — hervorgetreten und sucht durch wunderthätigen Spruch — indem sie über ihm die Heil-Runen „stabt" — den Erschöpften wieder aufzurichten.

II.

In Weinhold's altnordischem Leben wird schon mehr von den chirurgischen Hülfsleistungen unserer altgermanischen Voreltern gesprochen. König Magnus der Gute von Norwegen bestimmte nach einer Schlacht zur Behandlung der Verwundeten zwölf seiner Krieger, welche die weichsten Hände hatten. Tacitus aber meldet uns in seiner Germania, dass die Frauen es sind, welche die Verwundeten nach den Kämpfen erwarten und in Pflege nehmen. „Ad matres ad conjuges vulnera ferunt, nec illae numerare et exigere plagas pavent". Dem entspricht, dass im „andern Gudrunliede der Edda", Gudrun dem Atli sagt: „Ich brenne dir bald ein böses Geschwür aus, ich heile und lindre, wie leid du mir seiest." Ebenso ist es in Tristan und Isolde die Frau, welche das Blut stillt und den Verwundeten bearztet.

Das zweite Bild soll aus den Kämpfen der Germanen in Italien eine Scene zur Zeit ihrer ersten Einfälle, oder der Völkerwanderung bringen.

Zu den Frauen, die aus der Wagenburg spähen und die heilenden Kräuter kochen, werden die Verwundeten geführt und getragen — sie zählen und verbinden ihre Wunden.

III.

Mit dem Betreten des italienischen Bodens kamen die Germanen in Berührung mit dem Christenthum und den medicinischen Anstalten, welche die Römischen Kaiser gegründet hatten, denn die

Lehrer, welche ihnen das Christenthum brachten, übten auch die Heilkunde aus und verschmähten nicht aus den Werken des Hippokrates und Galen ihr Wissen zu schöpfen.

Vor allen Dingen sind es die für die Cultur Deutschlands so verdienten Benedictiner, welche die Ueberlieferungen der alten römischen und griechischen Aerzte sammeln. Der Geheimschreiber Theoderich des Grossen — Cassiodorus 560 — gab seinen Ordensgenossen die Weisung, Hippokrates, Galen, Dioscorides und Aurelianus zu durchforschen, und schrieb sie sogar in die Ordensregeln des heil. Benedict:

In einem Benedictinerkloster, dem ältesten in Italien, Monte Casino, wurde König Heinrich II. von einem schweren Leiden durch eine Operation befreit.

Von Abélard wird erzählt, dass er die Nonnen des Klosters Paraclit zur Ausübung des Verbindens, Schienens, des Schröpfens u. s. w. — der sogenannten kleinen Chirurgie — aufgefordert habe. Auch wird gemeldet, dass Bischöfe, z. B. der von Cambridge, im 7. Jahrhundert die Geistlichen selbst in der Medicin unterrichtet haben. Die heilige Hildegardis von Bingen verfasste eine „Physica", eine Naturbeschreibung, die reich an medicinischen Betrachtungen und Rathschlägen ist.

Am meisten für Wissenschaft und Kunst aber ist in St. Gallen geschehen. Hier studirte Walfried Strabo aus Schwaben, später Abt zu Reichenau am Zellersee, und schrieb in 444 Hexametern seinen Hortulus, welcher die Arzneipflanzen und ihre Heilkräfte besingt.

Das dritte Bild lässt uns einen Blick in den Klosterhof von St. Gallen thun, wo die Benedictiner Arzneien an Frauen und Kinder austheilen, während der Hintergrund eine geöffnete Klosterzelle zeigt, in welcher Mönche aus grossen Folianten und Pergamentrollen abschreiben und vom Abte in Galen's Werken unterwiesen werden. Das Bild führt damit die Zeit der Fürsorge der Mönche für die Medicin und Chirurgie uns vor.

IV.

Allein die Päpste billigten das ärztliche Treiben der Mönche nicht, weil sie besorgten, dass eine derartige Beschäftigung die Geistlichkeit ihren kirchlichen Obliegenheiten entfremden und Misserfolge ihnen die Gunst des Volkes entziehen könnten.

Schon 1092 wurde in einer Kirchenversammlung zu Rouen den Mönchen untersagt, die Chirurgie, die sie bisher getrieben hatten, weiter auszuführen. Mit den Worten „Ecclesia abhorret a sanguine“ wurde ihnen jede chirurgische Operation verboten.

Das Verbot, welches den operirenden Mönch mit dem Kirchenbanne bedrohte, während es ihm die Ausübung der inneren Medicin gestattete, ist die Ursache des späteren Verfalls der Chirurgie in Italien, Frankreich und Deutschland während des Mittelalters geworden. Medicin und Chirurgie wurden seitdem streng von einander getrennt. Die deutsche Wundarzneikunst lag ausschliesslich in den Händen der Bader und Barbiere. Da die Mönche nämlich bei Ausübung der inneren Medicin doch bald und oft chirurgischer Hülfeleistungen bedurften, vertrauten sie sie ihren Dienern und Tonsoren an. Diese aber trieben selbstständige Chirurgie, indem sie als fahrende Leute die Welt durchzogen und ihre Leistungen auf Märkten anpriesen und feil hielten. So enstand aus dem „Tonsor“ der Mönche der Barbier. Als ergebener Diener der Kirche bekam er das Recht, eine Barbierstube, Gesellen und Lehrlinge zu halten, zu Ader zu lassen und Wunden und Geschwüre zu verbinden. Infolgedessen bestrebten sich die Barbiere, eine eigene Zunft zu bilden. Aber so sehr hatte der auf ihr Blutvergiessen gesetzte Fluch der Kirche gewirkt, dass sie für unehrliche Leute gehalten und von den übrigen Zünften nicht für ebenbürtig erklärt wurden. Sie wurden mit Schäfern und Schindern auf eine Stufe gestellt. In den Geburtsbriefen der ehrlichen Handwerker stand ausdrücklich, dass „Vorzeiger echt und recht geboren, Niemand mit Leibeigenschaft verwandt, auch nicht Barbierer, Bader, nicht wendischer, sondern aufrichtig deutscher Nation—“ sei.

Die meisten dieser „unehrlichen Chirurgen“ führten bis ins 18. Jahrhundert ein abenteuerliches Leben und trieben im tollsten Hin- und Herziehen ihr Gewerbe. In prunkenden Aufzügen fuhren sie in die Städte und schlugen dort ihr Schaugerüste auf. Voran schickten sie geschriebene oder gedruckte Ankündigungen, reich an Phrasen aller Art, worin sie alles zu curiren versprachen. Mit eigenen Wagen, die bunt ausstaffirt waren, und mit ebenso geputzten Pferden und Livrébedienten fuhr der Zahn-, Augen- und Brucharzt in die Stadt. Geschminkt, im Gewande eines Türken oder Chinesen trat er vors Publikum, dem er an langen Fäden aufgereihte Reihen von Zähnen, die er schmerzlos ausgezogen hätte,

wies und in unendlich langen Zügen, wie in Wallfahrten, zogen die Bauern und Bürger zu ihm. Dann passirte es wohl auch einmal, dass die hohe städtische Obrigkeit sich einmischte und den, der versprochen hatte, für 10 Thaler Vorauszahlung jeden Schmeerbauch zu heilen, tüchtig durchpeitschen liess.

Das vierte Bild soll die Thätigkeit eines solchen Marktschreiers, auch „Störchers" genannt — weil er ein Zugvogel, gleich dem Storche war — vorführen, im Anschlusse etwa an Jan Steen's berühmtes Bild: der Quacksalber.

V.

1406 hatte Kaiser Wenzel die Barbiere und Bader für ehrlich erklärt, man sagt, weil die Tochter eines Baders ihn aus der Gefangenschaft in Prag errettet habe. Seitdem konnten sie sich zu einer eigenen Zunft, mit eigenen Ordnungen zusammenthun und neben Schneidern und Schustern frei ihr Haupt erheben. Das geringe Ansehen aber, das Kaiser Wenzel genoss, mag der Grund dafür gewesen sein, dass es fast ein Jahrhundert dauerte, ehe überall in Deutschland die verachteten Barbiere so weit gediehen, dass das Sprüchwort von ihnen sagen konnte: Barbiere sind stolze Thiere.

Es lässt sich nicht leugnen, dass, was von den ehrlichen, zünftigen Barbieren uns gemeldet wird, oft von haarsträubender Unwissenheit und Rohheit strotzt. Das konnte bei der Erziehung, welche diese Chirurgen genossen, nicht anders sein. War ein Junge zum Barbier bestimmt, so trat er, nachdem er kaum das Lesen erlernt hatte, in die Barbierstube als Lehrling. Dafür zahlten seine Eltern, wie bei anderen Handwerkern, ein hohes Lehrgeld. Er lernte zuerst das Rasiren, dann das Pflasterstreichen und Charpiezupfen, dazwischen wartete er die Kinder der Frau Meisterin und wurde so allmählich Geselle. In Preussen war die Lehrzeit 1734 auf drei Jahre angesetzt. Dann konnte der Lehrling losgegeben und freigesprochen werden. Der Meister und der Ortsvorsteher unterschrieben den Lehrbrief und der Geselle ging nun auf die Wanderschaft. Andererseits fehlt es auch nicht an Schilderungen von der auffallenden und vornehmen Tracht und den guten Einnahmen der „Chirurgen-Zunft". Jedenfalls sind unter diesen Barbier-Chirurgen auch Wundärzte gewesen, die ihre Aufgabe und Arbeit am Gesundheitswohl ihrer Kunden ernst nahmen, wie die

hinterlassenen Werke von Hans v. Gersdorff und Felix Würtz, die beide aus diesem Stande hervorgegangen waren, zeigen. Würtz war ein Freund des Göttinger Humanisten J. M. Gesner († 1576). Er tadelte die Missbräuche, „welche bisher von unerfahrenen und ungeschickten Wundärzten in gemeinem schwang gangen sind", und suchte sie zu bannen und zu bessern.

Das fünfte Bild soll eine Barbierstube im 16. Jahrhundert vorstellen. Hier wird das Haarseil gesetzt, dort geschröpft, dort ein Zahn gezogen, während im Hintergrunde ein Mann in dem Schwitzapparat liegt, und inmitten der gelehrte Doctor mit einem mächtigen Buch in der Hand steht und seine Untergebenen, den Barbier-Chirurgen gebietet, die von ihm ordinirten Hülfsleistungen auszuführen. Instrumente zum Brennen, Kohlenbecken und ein zur Operation gefesselter Kranker dürften kaum fehlen.

VI.

Zwei Ereignisse hoben endlich das so tief gesunkene Ansehen des Chirurgen: neue chirurgische Erfindungen und die Lust an anatomischen Studien.

In Frankreich war aus dem niederen Stande der Chirurgen eine gewaltige Persönlichkeit, Ambroise Paré, erstanden. Im Kindesalter schon war er nach Paris in die Lehre zu einem Barbier gekommen und hatte Zeit gefunden, regelmässig neben seinen Tagesarbeiten die anatomischen und medicinischen Vorlesungen im Hôtel Dieu zu besuchen. Er nahm bald die höchste Ehrenstelle in dem Gesellenrange ein, indem er den Titel eines Barbier-Chirurgen erhielt. Als solcher wurde er von dem Marschall Monte Jean in den Feldzug nach Italien, wo die Söldnerheere Franz I. und Karl V. einander gegenüberstanden (1536), mitgenommen. Dort bekam er zum ersten Male Schusswunden zu behandeln. Da diese Wunden vom höllischen Pulver verursacht waren, welches die Geschosse trieb, galten sie für vergiftet. Bei vergifteten Wunden schrieb aber die Regel ihr Ausbrennen vor, das gewöhnlich durch Eingiessen siedenden Oeles besorgt wurde. Nach einer Schlacht fehlte das Oel. Der junge Chirurg war verzweifelt und brachte, wie er erzählt, eine schlaflose, furchtbare Nacht zu. Als er am Morgen seine Verwundeten besuchte, trat er angsterfüllt in ihre Mitte, er fürchtete sie todt oder im elendesten Zustande zu finden. Aber siehe, sie waren alle in bester Verfassung, ohne Schmerzen und

ohne Entzündung an ihren Wunden, während bei dem Verfahren „nach den Regeln der Kunst“ sie entsetzliche Qualen durchzumachen gehabt hätten. Von Stund' an verliess Paré die alten Methoden und wurde auf diesem, wie auf vielen anderen Gebieten der grösste Reformator der Chirurgie. Während man im Mittelalter, zur Zeit der Erniedrigung unserer Kunst, für die Blutstillung kein anderes Verfahren kannte, als dass die Scharfrichter, welche einem Verbrecher, dem sie die Hand oder den Fuss abzuschlagen hatten, dadurch am Leben erhielten, dass sie den blutenden Stumpf in siedendes Blei oder ein Kohlenfeuer tauchten, erfand Paré, ohne die erst viel später entwickelte Lehre vom Kreislaufe des Blutes zu kennen, die Unterbindung der spritzenden und blutenden Gefässe in einer Wunde. Das war die für die ganze spätere Chirurgie grundlegende Methode aller Operationen.

Carl IX. ernannte Paré zu seinem ersten Leibchirurgen und liess sich von ihm auf allen seinen Reisen begleiten. Man erzählt, dass in der schrecklichen Nacht des 24. August 1572 der auf seine calvinistischen Unterthanen schiessende König mit Schrecken von seinem Leibarzte erfuhr, dass auch dieser Huguenotte sei! Da habe der König ihn selbst unter seinem Bette versteckt, damit er den mordenden Höflingen entginge.

Berühmt ist Paré's Wahlspruch geworden, der im Alt-Französischen lautet: „Je le pansay et Dieu le guarist.“

Zu derselben Zeit, wo Paré im Lager Franz I. seine neue Methode in der Behandlung der Schusswunden übte, stand unter den Fahnen Carl's V. der 20jährige Wundarzt Andreas Vesalius. Schon als Lehrling in Löwen hatte er nicht geruht, bis er sich ein Skelett, um daran die Knochen zu studiren, verschafft hatte. Mit eigener Lebensgefahr hatte er es sich vom Galgen geraubt. Leidenschaftlich seinen anatomischen Studien zugethan, zergliederte er die Leichen der gefallenen Soldaten, oft dabei verfolgt und in Gefahr, ertappt zu werden. Während bis dahin alles, was von Anatomie bekannt war, den Schriften Galen's entstammte, machte Vesalius die Beobachtung, dass Galen wahrscheinlich nicht menschliche Leichen, sondern diejenigen von Thieren geöffnet hatte und alle seine Angaben neu geprüft werden müssten. Vesalius blieb in Italien rastlos mit der Verwerthung seiner Funde beschäftigt. Die Republik Venedig nahm ihn in ihre Dienste und verschaffte ihm die Stelle eines Professors der Anatomie in Padua,

wo er die sieben ruhmvollsten Jahre seines Lebens verbracht hat. Vesalius' anatomisches Werk ist der Grundstein der freien Naturforschung geworden. So gross aber war die Furcht, am Alten und Hergebrachten zu rühren, dass Vesalius' Freunde ihm dringend riethen, seine Beobachtungen nicht zu veröffentlichen. Allein das Eintreten eines Augsburgischen Patriziers, Wolfgang Herwart, bestimmte ihn zur Herausgabe und mit den Mitteln des letzteren wurde in Basel sein unsterbliches Werk gedruckt.

Padua war durch den Deutschen Vesalius der Mittelpunkt für alle chirurgischen wissenschaftlichen Studien jener Zeit geworden. Hierher pilgerte der strebende deutsche Jüngling, um die neue Lehre aufzunehmen.

Padua und Pavia waren die Stätten, wo der deutsche Scholar gedieh. Die Vorrechte, welche hier der „deutschen Nation" eingeräumt wurden, haben zwei Jahrhunderte festgehalten. Sind doch unsere modernen Universitäts-Einrichtungen mit der Ordo der vier Facultäten noch Ueberbleibsel der ersten Universitäten, welche im neunten Jahrhundert schon in Italien ihre Anfänge nahmen. Die ältesten von den römischen Kaisern deutscher Nation gegründeten oder, richtiger gesagt, privilegirten Universitäten waren Bologna und Padua, und Papst Alexander IV. nennt später Bologna, Neapel, Paris, Salamanca die „quatuor studia generalia orbis christiani". Man führt die Privilegien, mit denen diese Universitäten überhäuft wurden, bis auf Friedrich Barbarossa zurück, welcher der ihn vor Bolognas Thoren begrüssenden, studirenden Jugend das Privileg der „akademischen Gerichtsbarkeit und akademischen Freiheit" ertheilte.

Das sechste Bild dürfte eine Strassenscene in Padua vorstellen, wo ins fröhliche Studentengetreibe die ernste, finstere Gestalt des Vesalius tritt. Die academischen Bürger wie das Volk bringen ihm eine Ovation.

Nach Padua war auch ein Strassburger Wundarzt Hieronymus Brunschwig gekommen, um sich in seiner Kunst zu veredeln. Von ihm besitzen wir das erste Buch einer Wundarzneikunst, in welcher ein Skelett mit Beschreibung der Knochen abgebildet ist. Die 120 Blätter seines mit gothischer Schrift geschriebenen Buches der Chirurgia, d. h. Handwirkung der Wundarznei, zeigen den mit den alten Griechen und Römern vertrauten Autor, der frei bekennt, dass er sein Buch „nach seinem" lieben Vater Ypocras (Hippokrates) bearbeitet habe.

Vielleicht könnte im Paduaner Bilde gerade dieses deutschen Jünglings gedacht werden, der. was er schwarz auf weiss nach Hause getragen, noch der Nachwelt vermacht hat.

VII.

Die Ueberzeugung, dass eine gründliche anatomische und wissenschaftliche Ausbildung für den die Praxis ausübenden Chirurgen ganz unerlässlich sei, brach sich immer mehr Bahn und führte im Jahre 1731 in Paris, auf Veranlassung Maréchals, des Wundarztes vom Könige, zur Gründung der Akademie der Chirurgie, der ersten wissenschaftlichen, chirurgischen Bildungsstätte. Erst während der Revolution kam eine einheitliche medicinische Schule für innere Aerzte wie für Chirurgen zustande, die École de médecine, welche wieder nach kurzem Bestande zu den alt bewährten Einrichtungen der Universität zurückkehrte und von nun an innere und äussere Aerzte gemeinsam in gleicher Weise und in einer Facultät ausbildete.

In Preussen war es die Sorge des zweiten Königs für sein Heer und sein heller Verstand, der eine bessere Ausbildung derjenigen Männer, der Feldscherer, verlangte, welchen das Gesundheitswohl seiner Soldaten anvertraut war. 1713 schon gründete der König in Berlin, in dem Eckpavillon der Nord- und Westseite des Marstalles, eine Anatomiekammer, und bestimmte ihr zur Inschrift: „In exercitus populique salutem", hier sollten für die angehenden Compagniechirurgen in jedem Winter Demonstrationen in der Anatomie gehalten werden.

Als dann der König die Tüchtigkeit seiner Chirurgen mehrfach erkannt hatte, wünschte er auch ihre Anerkennung von den Facultäten — allein diese widerstrebten.

Das siebente Bild soll nun eine Scene im Potsdamer Stadtschloss wiedergeben, von welcher ein Zeitgenosse berichtet.

Der König war an einem Blutschwär am Fusse erkrankt und durch einen Schnitt des Regimentsfeldscherers Brandhorst tuto, cito et jucunde von seinem Leiden befreit worden. Infolgedessen achtete er den glücklichen Operateur höher als jeden Doctor rite promotus und beschloss, da keine Facultät dem Chirurgen ein Diplom sandte, ihn feierlichst selbst zu promoviren. Er beschied die gelehrten Berliner Aerzte, die ihm mit ihren Pulvern und Tisanen nicht hatten helfen können, sowie den Brandhorst nach

Potsdam. Dort empfing er sie inmitten seines Hofstaates und seiner Generale. Mit dem Finger und einem derben Zuruf bedrohte er die erschreckt zur Seite tretenden Aerzte, nahm seinen Hut vom Haupte und setzte ihn dem vor ihm niederknieenden Chirurgen als Doctorhut mit den Worten: Doctor doctissime, illustris nostri temporis Aesculapius auf.

VIII.

Mit dem Ende des vorigen Jahrhunderts vollzieht sich überall die Verschmelzung beider, so lange von einander getrennten Gebiete der ursprünglich einheitlichen Medicin.

Ein frisches Leben erwacht in den deutschen Universitäten und eine Fülle ausgezeichneter Chirurgen leitet den Unterricht. In der langen Friedensperiode von 1815 bis 1864 entwickelte sich in Deutschland die immer höhere und vollkommenere Ausbildung der Aerzte.

Die Chirurgie wird zur Naturwissenschaft erhoben, wie Philipp v. Walther in München es zuerst verlangte.

Der unvergessliche Dieffenbach, ein Berliner, führte eine Reihe neuer Methoden ein und steckte durch freie, selbständige Erfindungen die Grenzen der operativen Chirurgie immer weiter. Sein Nachfolger, Bernhard v. Langenbeck, bethätigte in drei blutigen Kriegen sein chirurgisches Leisten und Können und hunderte von seinen Schülern eilten auf das Schlachtfeld, um den Verwundeten wirksame Hülfe zu bringen.

Das achte Bild stellt einen Verbandplatz aus dem deutsch-französischen Kriege dar, in welchem Franzosen und Deutsche die gleiche Hülfe und Sorgfalt erfahren. Die chirurgische Kunst wirkt unter der Fahne des rothen Kreuzes und diese ist das Zeichen der echten Humanität, welche in dem, im Kampfe unfähig gewordenen Feinde nur den Mitmenschen und Bruder sieht.

Vorwärts stürmten Deutschlands Banner,
Hinter ihnen, treu gesellt,
Wehte eine schlichte Fahne:
Rothes Kreuz im weissen Feld.
Durch des Pulvers Dampf und Blitzen
Drang ein Strahl Barmherzigkeit,
Durch den Donner der Geschütze
Klang das Lied der Menschlichkeit

sangen, auf dem Erinnerungsfeste an die vor 25 Jahren geübte

Arbeit, die zu einem gemeinsamen Mahle versammelten ärztlichen Kriegskameraden.

IX.

Das Kriegselend zu lindern fühlten sich in erster Stelle die deutschen Frauen aus allen Ständen berufen. Wie ihre Väter, Brüder, Gatten und Söhne dem Rufe König Wilhelms gefolgt waren, so folgten sie dem seiner erlauchten Gemahlin, der Königin Augusta.

In aller Gedächtniss ist deren gesegnete Thätigkeit.

Aber als die Kriegshospitäler aufgelöst und die Arbeitsstellen der Frauen und Jungfrauen geschlossen wurden, rastete die grosse Königin nicht. Sie schuf dauernde Organisationen und Vereine. In allen ihren Schöpfungen für das Wohl der Kranken und Hülfsbedürftigen stand ihr Bernhard v. Langenbeck zur Seite, und schwer empfand es seine Herrin, als dieser treue Diener ihr durch den Tod entrissen wurde.

Sein Andenken sollte in besonderer Weise geehrt werden.

Bernhard v. Langenbeck hatte schon im Kriege die Aerzte um sich gesammelt zum Austausche der gemeinsamen Erfahrungen und zu gegenseitiger Förderung in Wort und That. Er ergriff daher mit Freuden die Gelegenheit vor 25 Jahren, als der Krieg endlich zu Ende gekämpft worden war, den ersten allgemeinen deutschen ärztlichen Verein im geeinten deutschen Reiche ins Leben zu rufen: Die deutsche Gesellschaft für Chirurgie. Wenn die Aerzte eine freie Stellung erhalten und behaupten wollen, dann bedarf es einer starken Vereinigung, dann können sie nur Gedeihen finden in einer grossen Gemeinschaft, welche getragen wird von der energischen Mitwirkung ihrer Mitglieder.

Diesen Gedanken hat niemand so sehr gefördert, wie die Kaiserin Augusta, denn Langenbeck's Andenken wollte sie dadurch erhalten, dass sie der von ihm ins Leben gerufenen deutschen Gesellschaft für Chirurgie, ihre Heimstätte, das Langenbeck-Haus, schuf — als erste Dotation, welche dem Sein und Bleiben einer selbständig sich fühlenden und geltend machenden wissenschaftlichen Gesellschaft von Aerzten zugefallen ist.

Das letzte Bild soll nun die Huldigung vor der Büste der Kaiserin Augusta, zu deren Füssen ein Modell des Langenbeck-Hauses steht, darstellen. Kinder als Typen aus allen deutschen Gauen legen Kränze vor ihr nieder.

In einer Versammlung der Mitglieder der freien Vereinigung und ihrer Damen im Langenbeck-Hause fand diese Idee lebhaften Anklang, so dass gleich in derselben Sitzung schon die Mitwirkenden an der Darstellung bezeichnet werden konnten. Das Comité versicherte sich zunächst der Mitarbeit unseres berühmten Dichters Julius Wolff der sich in liebenswürdigster Weise bereit erklärte dem von v. Bergmann ihm vorgelegten Entwurf zu den lebenden Bildern die Weihe einer poetischen Bearbeitung zu geben. Das künstlerische Arrangement der Bilder übernahmen die Künstler Maler Professor Fechner und Koberstein und Bildhauer Pfretschner. Nach ihren Angaben wurden nicht bloss die Personen in den Bildern gestellt, sondern auch die Decorationen gemalt, deren Aufstellung in den Händen des Ober-Inspectors Brandt ruhten, während die Herren Ober-Regisseur Grube und General-Intendant der königlichen Schauspiele Pierson mit Rath und That dem Comité zur Seite standen, insbesondere machte sich Herr Grube um die Declamation der Dichtung verdient und lieferte in Gemeinschaft mit dem Genre- und Kostümmaler der königlichen Schauspiele, Herrn Gutknecht, die Kostüme und nöthigen Requisiten.

Zu den einzelnen Bildern sollte nicht bloss die Dichtung, welche sie erklärte, vorgetragen werden, sondern noch eine musikalische Begleitung ihren Eindruck erhöhen. Kein geringerer als Kapellmeister Dr. Muck hatte es übernommen zu jedem Bilde die seiner Zeit und seinem Gehalt entsprechende Begleitung theils aus dem Schatze der Musikaliensammlung der königlichen Bibliothek, theils durch eigene Composition zu beschaffen.

So war in einer Reihe von Proben alles auf das Beste vorbereitet, als am Abend des Festes die ersten Gäste um 8 Uhr den Festsaal betraten. An dem Aufgange zur kaiserlichen Loge empfingen die Damen und Herren des Comités das Erlauchte Kaiserpaar, welches sich dieselben vorstellen zu lassen geruhte. Ihre Majestät nahm hierbei aus den Händen der Kinder des Sonnenburg'schen und Körte'schen Ehepaares ein Blumenbouquet entgegen.

Neben der kaiserlichen Loge rechts nahmen das Gefolge der Majestäten und die Ehrengäste Platz, links davon das Comité.

In dem Augenblick als die Majestäten grüssend an die Brüstung der Loge traten intonirte die königliche Kapelle die Ouver-

ture zu Gluck's Iphigenie, die in würdevoller Meisterschaft durchgeführt wurde. Als die letzten Töne verhallten, wurde der Vorhang zurückgeschlagen und vor ihn trat die Tochter Professor v. Bergmann's, Freifrau v. Barnekow, die laut und schön die Worte des Prologs vortrug:

Prolog.

Willkommen Alle, die von nah und ferne
Versammelt hier, mit uns ein Fest zu feiern,
Dem durch der Kaiserlichen Majestäten
Huldvolle Gegenwart die höchste Weihe
Verliehen wird, die wir erhoffen durften!
Wir luden euch in dieses Saales Weite,
Euch in der kurzen Spanne wen'ger Stunden
Den Wandel unsrer Wissenschaft zu zeigen,
Der über zwei Jahrtausende sich ausstreckt.
Den Anlass kennt ihr. Als es Friede wurde
Nach schwerem Kampf und ruhmgekrönten Siegen,
Da reichten, die im Feld berufen waren,
Zerschossne Glieder kunstgerecht zu heilen,
Nun auch daheim die Hände sich zum Bunde,
Um durch gedeihliches Zusammenwirken
Die Wundheilkunst zu pflegen und zu fördern.
Mit Hülf' und Gunst der Kaiserin Augusta
Und durch des unvergessnen Mannes Thatkraft,
Dess Name glänzt im goldnen Buch der Aerzte,
Hat unser Bund sich segensreich entfaltet,
Und jetzt, nach fünfundzwanzig Jahren feiern
Wir in des Reiches Hauptstadt seine Stiftung.
Doch weiter noch, um vieles weiter wollen
Wir heute rückwärts blicken bis in Zeiten,
Die noch in der Geschichte Dämmrung liegen.
So weit sich nach verbürgter Ueberliefrung
Die Spur verfolgen lässt, woll'n wir getreulich
Den Anfang unsrer Kunst und ihren Fortschritt
In lebenswahren Bildern euch entrollen,
Dass Ihr ermessen mögt die steilen Pfade,
Die langsam, mühsam sie erklimmen musste,
Eh' auf die hohe Stufe sie gelangte,
Wo festen Fusses, sicher und erfahren
Sie heute steht, um hier nicht stehn zu bleiben.

So schaut denn her, wenn sich der Vorhang lüftet!
Es zeigt euch, was ihr auch hier sehen werdet,
Von Alters her des Arztes redlich Streben,
Denn so gering das Heilen auch begonnen,
Stets zu der Menschheit Heile war's ersonnen.

Nach dem Prolog stellte die Sprecherin Freifrau v. Barnekow sich zur linken Seite der Bühne, während Herr v. Hippel, der abwechselnd mit Freifrau v. Barnekow die Worte der Dichtung vortrug, sich zur Rechten aufstellte. Die Musik intonirte einen Bardenmarsch. Es folgten nun aufeinander:

I. Bild: In germanischer Urzeit.

Trauermusik.

Die Schlacht ist geschlagen in schweren Kämpfen,
Der König selber führte die Seinen
Furchtlos zum Siege über die Feinde.
Aber vom Wurf des Speeres verwundet
Sank er dahin, und es besprengte
Roth sein Blut den blühenden Rasen.
Sorgsam trugen die Helden den Siechen
Auf der Bahre von breiten Aesten
Hin zu Wotans heiliger Eiche,
Tief in des Waldes trotziger Wildniss.
Leise legten sie ihn aufs Lager,
Das von Moos ihm machten die Mannen.
Und es umstehen den Stöhnenden, lautlos
Seinen Pulsen lauschend, die Priester.
Durch der Wipfel wirres Gezweige
Schimmert der Mond mit mildem Scheine
Und ergiesst auf die bangende Gruppe
Bläulichen Lichtes Duft und Dämmer.
Aus dem trauernden Kreis um den König
Tritt hervor eine weise Wala,
Weissgekleidet, mit wallendem Blondhaar,
Hebt die Hände, mit heiligen Sprüchen
Den vom Speere Wunden zu heilen.
Wunderthätige Runen stabend,
Strebt sie, ihn vom Sterben zu retten,
Und in geheimnissdurchzitterter Mondnacht
Waltet und wirkt der mächtige Zauber.

II. Bild: Aus der Völkerwanderung.

Ouverture: Nordische Heerfahrt von Emil Hartmann.

Einst ging durch viele Lande ruhloser Völker Zug
Gleich windgetriebnem Sande, gleich Wandervogelflug,
Vom heimathlichen Herde hob sich der Wogen Schwall
Hinfluthend über die Erde, durchbrechend Damm und Wall.

Sie kamen daher gestoben, verdrängten und wurden verdrängt,
Die Schiebenden wurden geschoben, die Fliehenden wurden zersprengt
So wälzten die Völkermassen sich brausend von Ost nach West,
Sich wohnlich niederzulassen in Andrer behaglichem Nest.

Jagdgründe und Weideplätze suchend im Nachbargau
Stahlen und raubten sie Schätze und stürmten den Grenzverhau,
Von rastlos schweifenden Horden wurde das Land durchschwirrt,
Eh' wieder sesshaft geworden, was unstät umhergeirrt.

Da ward ein wildes Streiten, ein Kämpfen um Hab und Gut,
Würgengel schritt durch die Zeiten, in Strömen floss das Blut,
Streitäxt' und Schilde krachten, und Pfeile zischten im Feld,
In männermordenden Schlachten sank hin manch weidlicher Held.

Doch wer hat an die Wunden die helfende Hand gelegt,
Die Blutenden verbunden, die Todesmatten gepflegt?
Das haben germanische Frauen mildthätig und muthig vollbracht,
Die nicht zu müssigem Schauen mitzogen in die Schlacht.

Sie weihten ihre Kräfte, zu lindern des Kampfes Leid,
Sie kochten heilende Säfte und wussten mit Kräutern Bescheid,
Wundsegen sprachen sie leise und stillten Blutung und Brand
Und in der Wagenburg Kreise hielten sie tapfer Stand.

III. Bild: Im Kloster.

(Altes Kirchenlied. Melodie aus dem XII. Jahrhundert.)

Mit des Christenthumes Lehre,
Die sich durch Germaniens Wälder
Mühevoll die Wege bahnte,
Drangen endlich auch der Alten
Wissenschaften und Erfahrung,
Kunst- und Formensinn der Griechen,
Römische Cultur und Pflege
Zu den Sitzen unsrer Ahnen.
Die Apostel und Verkünder
Jenes Worts: du sollst den Nächsten
Lieben gleich dich selber! waren's,
Die dem edlen Beispiel folgend
Des barmherz'gen Samariters
Nicht allein das Heil der Seele,
Sondern auch des Körpers Wohlfahrt
Recht als Christenpflicht erkannten.
Just der heil'gen Kirche Diener,
Kluge Priester, fromme Mönche
Widmeten sich gern der Heilkunst,
Und in Klöstern aufbewahret
Wurde die geschriebne Weisheit
Des Hippokrates, Galenus
Und noch andrer alter Aerzte,
Die man emsig jetzt studirte.
Allen doch voran als Vorbild
In des Menschenleibes Kunde
Strebten eifrig die Geweihten
Nach Sanct Benedicti Regel.

Sie bereiteten Arzneien,
Prüften streng den Bau der Knochen,
Untersuchten Blut und Niere,
Heilten Krankheit und Gebrechen
Mit des Messers scharfer Schneide
Oder mit erprobten Mitteln.
Weit und breit berühmt als Stätte
Hohen Wissens in der Heilkunst
War des heil'gen Gallus Kloster
In der Schweiz, allwo die Brüder
Früh und spät im Klosterhofe
Allen Leidenden und Siechen
Guten Rath und kräft'ge Hülfe
Freundlich angedeihen liessen.
In den Zellen aber sassen
Mönche still und stumm und schrieben
Aus gerollten Pergamenten
Und aus mächtigen Folianten
Die Gelehrsamkeit der Alten
Fleissig ab für andre Klöster,
Um das Wissen zu verbreiten,
Und der würd'ge Abt erklärte
Unterweisend und docirend
Omnia opera Galeni.

IV. Bild: Quacksalber.

(Bauernweise im alten Styl.)

Lange doch war es der Geistlichkeit
Nicht gestattet, der Christenheit
Beizustehn mit aller Kraft
Der medicinischen Wissenschaft.
Denn es kam der Päpste Verbot,
Und es ward aufs Schärfste bedroht
Priester und Mönch mit dem Kirchenbann,
Wer nicht gehorchte. Sie sollten fortan
Nur noch innere Leiden curiren,
Aber nicht mit dem Messer hantiren,
Sollten das Schneiden fein bleiben lassen
Und sich nicht mit dem Blut befassen.
Da überliessen sie's den Tonsoren,
Die in den Klöstern die Bärte schoren,
Auszuüben die Chirurgie
Ganz nach ihrem Barbiergenie.
Aber da sie doch Blut vergossen,
Waren verfehmt sie und ausgeschlossen
Von der Gesellschaft und vogelfrei
Wie der Meister der Hängerei,

Wurden wie Schäfer und Schinder betrachtet
Und wie fahrendes Volk verachtet,
Und so fuhren sie denn durch die Welt,
Ganz allein auf sich selber gestellt,
Wurden unehrlich und „Störcher“ genannt,
Weil sie wie Störche durchflogen das Land.
Marktschreierisch ihr Aufzug war,
Mit Trompeten und Pauken gar
War der Stadt verkündet ihr Nah'n,
Dass hier Zeichen und Wunder geschah'n.
Närrisch trieben sie dann ihr Wesen
Oft als Türken oder Chinesen.
Und in buntgeputzter Livrey
Standen ihnen Bediente bei,
Hatten sie doch in allen Mauern
Endlosen Zulauf von Bürgern und Bauern.
Jegliche Krankheit konnten sie heilen,
Hatten Mittelchen auszutheilen,
Deren jedes unfehlbar curirte,
Ob es stringirte oder purgirte,
Pülverchen, Tränkchen, Salben und Pillen,
Alle Schmerzen der Welt zu stillen.
Aber die Schlauen bei ihrem Prahlen
Liessen sich klüglich vorher bezahlen,
Und es wurde der Charlatan
Ein berühmter und reicher Mann.
Sollte von den geehrten Gästen
Einer behaftet sein mit Gebresten
Und zum Quacksalber möcht' er gehn, —
Gleich wird er solchen Collegen sehn.

V. Bild: Beim Bader.

(Ain guter newer Dantz, vom Jahre 1577.)

Stets vorwärts ist die Welt geschritten
Auf des Erfindens steiler Bahn,
Noch immer hat sich Raum erstritten,
Was blendend sich hervorgethan.
So schlug denn endlich auch die Stunde,
Dass der Barbiere feine Kunst
Erfuhr die ihr aus nicht'gem Grunde
So lange vorenthaltne Gunst.
Denn Kaiser Wenzel's Spruch erklärte
Im heil'gen röm'schen Reich allweg
Sie nun für ehrlich und gewährte
Den Badern Schutz und Privileg.
Da bildeten in allen Städten.
Sie eine Zunft und trieben frei

Mit vielen schrecklichen Geräthen
Des Menschenleibes Flickerei.
Sie thaten wichtig mit Geziere
Und machten sich gewaltig breit,
„Barbiere sind gar stolze Thiere",
Besagt ein Sprichwort jener Zeit.
Erbärmlich aber war ihr Wissen,
Wer sie nicht brauchte, war schon froh,
Die Heilkunst, der sie sich befliessen,
War handwerksmässig, grob und roh.
Die sich Barbier-Chirurgen nannten,
Sie sägten, schnitten. trieben Schweiss,
Sie setzten Haarseil, schröpften, brannten
Und rissen Zähne dutzendweis.
So hausten der Gesundheit Schergen
Mit ihrem Marterinstrument,
Und an den höllischen Latwergen
Ging oft zugrunde der Patient.
Ihr sollt das Völkchen operirend
In eines Baders Stube sehn
Und den, vom Buche ordinirend,
Geheimen Sanitätsrath stehn.

VI. Bild: Vesalius.

(Padoana venetiana (vom Jahre 1583.)

Auf einmal in die finstern Zeiten
Drang segensreich ein helles Licht,
Wie durch zerrissner Wolken Gleiten
Ein goldner Strahl der Sonne bricht.
Zwei Männer trugen es und zeigten
Mit ihres klaren Geistes Kraft
Die Wege, die so vielverzweigten,
Zum Fortschritt unsrer Wissenschaft.
Sie kannten sich nicht, beide strebten
Getrennt nach ihrem hohen Ziel,
Und dass zu gleicher Zeit sie lebten,
War Schickung oder Zufalls Spiel.
Der Eine, von Geburt Franzose
Mit Namen Ambroise Paré,
Heilt' in dem wechselvollen Loose
Des Kriegs geschlagner Wunden Weh.
Er war der Erste, der Blessirten
Die Blutgefässe unterband
Und so für alle Operirten
Die rettende Methode fand.
Mit Kaiser Karl des Fünften Heeren
Der Andre ging in manche Schlacht,

Ein Deutscher, der sich hoch zu Ehren
Als erster Anatom gebracht.
Vesalius hiess er, alle Fernen
Durchglänzte seines Ruhmes Strahl,
Er war's, der Knochenbau zu lernen
Sich ein Skelett vom Galgen stahl.
Nicht müde ward er, zu studiren
Des Menschen Innres aus und ein,
Geraubte Leichen zu seciren,
Um seines Stoffes Herr zu sein.
Sein anatomisch Wissen brachte
Als Lehrer ihn nach Padua,
Das er zum Mittelpunkte machte
Alsbald der ars chirurgica.
Dort schrieb ein Werk er, unerreichbar
Zu jener Zeit für alle Welt
Und heute noch als unvergleichbar
Vor aller Augen hingestellt.
Von Hörern, zu ihm hingetrieben,
War ein Scholar auch, flott und frei,
Ein Deutscher, Brunschwig, der geschrieben
Das erste Buch von Wundarznei.
In Padua's belebten Gassen
Seht des Vesalius Hochgestalt,
Wie er entgegennimmt gelassen
Die Huldigung von Jung und Alt.

VII. Bild: Vom Feldscheer zum Doctor.

(Marsch der Grenadiergarde Sr. Majestät des Königs Friedrich Wilhelm I.)

Herr Friedrich Wilhelm der Erste von Preussen,
Auch der Soldatenkönig geheissen,
Verlangte vor allem von seiner Armee
Gehorsam, Strammheit und Propreté.
Aber er wollte für seine Knaben,
Die langen Kerle, noch Anderes haben.
Tüchtige Feldscheerer wollt' er sich halten,
Die sollten in den Lazaretten walten,
Für die Gesundheit derer Soldaten
Sollten erfahren und wohlberathen
Alle sein in der Chirurgie.
Drum eine Kammer der Anatomie
Musst' im Marstall errichtet sein,
Darein sperrt' er im Winter sie ein,
Sollten dort die Cadaver studiren
Und medicinam brav exerciren.
Hatt' einst der König am Fuss ein Geschwür,
Aber kein Leibarzt ein Mittel dafür,

Und er liess sich zu seinem Frommen
Regiments-Feldscheer Brandhorst kommen:
„Wenn Er mich von dem Biest befreit,
Will ich's Ihm danken alle Zeit."
Brandhorst guckt das Ding sich an,
„Majestät", beginnt er dann,
„Darf ich's auch mit dem Messer wagen?"
„Alles darf Er, nur nicht lang fragen!"
Brandhorst macht einen muthigen Schnitt,
Und der König, des Uebels quitt,
Giebt Befehl, für sein Operiren
Den Mann zum Doctor zu promoviren.
Doch die hochlöbliche Facultät
Sprach: „Zu Gnaden, nein, Majestät!
Feldscheerer werden nicht Doctor im Lande,
Wär' uns Allen ein Schimpf und Schande."
„So! das wollen wir balde haben,"
Lachte der König, „lasst Euch begraben
Mit Euren Pulvern und Euren Tisanen,
Feldscheerer brauch' ich bei meinen Fahnen,
Die mir curiren Mann und Ross,
Kommt doch mal Alle zu mir in's Schloss!"
Da standen sie nun, die alten Perrücken,
Thäten mit Zittern und Beben sich bücken
Und vergassen das Pochen und Prahlen
Vor dem König und seinen Gen'ralen.
Brandhorst war auch da. Mit strengem Gruss
Rief stampfend der König: „Gesund ist mein Fuss,
Ihr habt es nicht zu Wege gebracht,
Ihr Pflasterschmierer! jetzt gebet Acht
Und merkt, dass ich der König bin!
Brandhorst, knie Er hier mal hin!"
Er nahm von Allerhöchst seinem Kopf
Den Hut und setzt' ihn auf Brandhorst's Schopf:
„Doctor medicinae, stehe Er auf!"
Das war der Promotion Verlauf,
Von seinem König, hochgemuth,
Kriegte der Feldscheer den Doctorhut.

VIII. Bild: Unter dem rothen Kreuz.

(„Vater Dich rufe ich" von Himmel.)

Zur hohen Wissenschaft erhoben
Im Laufe des Jahrhunderts, steht
Weit über aller Worte Loben
Die Chirurgie, und es vergeht
Kein Tag, dass sie auf ihren Wegen
Nicht zu der Menschheit Heil und Segen

Noch Neues zu Bekanntem bringt
Und der Vollendung näher dringt.
Wetteifernd ihre Forscher streben,
Die letzten Lücken auszufülln,
Das innerste, geheimste Weben
Im Organismus zu enthülln.
Erfolge sind mit Stolz zu nennen,
Und schnell fortschreitendes Erkennen
Kommt mit dem Fleiss, der nimmer ruht,
Dem lebenden Geschlecht zu gut.
Doch wo sind Wunden mehr zu finden
Als da just, wo man Wunden schlägt,
Um einen Feind zu überwinden,
Dem man den Tod entgegenträgt?
In jedem wild entbrannten Kriege,
Nach jedem heiss errungnen Siege
Soll helfen Dem des Arztes That,
Den niederstreckte der Soldat.
Ob Freund, ob Feind auch, ihnen beiden
Thut, wenn sie bluten, Hülfe noth,
Da gilt kein zaudernd Unterscheiden,
Da spricht der Menschlichkeit Gebot.
Wir Aerzte dürfen niemals weichen,
Das rothe Kreuz ist unser Zeichen,
In dem wir siegen in der Schlacht
Mit unsres Könnens ganzer Macht.
So seht ihr unter freiem Himmel
Hier den Verbandplatz angelegt,
Wo rastlos nach des Kampfs Getümmel
Des Arztes Arbeit sich bewegt.
Was Deutsche, was Franzosen! Allen
Gebühret Beistand, die gefallen,
Wir werden, wo wir gehn und stehn,
Im Menschen stets den Bruder sehn.

IX. Bild: Huldigung.

(Kaisermarsch von Richard Wagner.)

Wenn Männer streiten, sollen Frauen sorgen,
Dass Friede wird und tröstlich wieder steigt
Aus dem Gewölk ein heller, stiller Morgen,
An dem der wüste Lärm der Waffen schweigt.
Dann für die Frauen kommt die rechte Zeit,
Des Krieges grauenvolles Weh zu mildern,
Den Schmerz zu stillen und das Leid zu lindern
In vielgeschäft'ger, frommer Thätigkeit.
Und also hat sich's herrlich zugetragen,
Ein Frauenherz nun übte Chirurgie,

Der Kaiser Wilhelm musste Wunden schlagen,
Die Kaiserin Augusta heilte sie.
Sie nahm der Kranken Obhut in die Hand,
Ein edles Vorbild für die deutschen Frauen,
Das schnell verstanden auch in allen Gauen,
Die opferfreudigste Bewundrung fand.
Rastlos war sie bemüht, die schweren Schäden
Des Kriegs zu tilgen, nie mit Mitteln karg,
Sie hielt in ihren Händen alle Fäden
Des grossen Netzes, das den Segen barg.
Und in den Schöpfungen zum hohen Zweck,
In ihrem Ordnen, Ueberwachen, Leiten
Stand einer treulich helfend ihr zur Seiten,
Der unser war, — Bernhard v. Langenbeck.
Er war's, der uns vor fünfundzwanzig Jahren
Zusammenrief, uns einte und verband
Und der, in unsrer Heilkunst vielerfahren,
Sich hochverdient gemacht ums Vaterland.
Drum soll auch seiner nicht vergessen sein,
Wenn vor der Kaiserin Augusta Bilde
Wir preisen ihres Wohlthuns Macht und Milde
Und dankbar unsre Huldigung ihr weihn.

Die unmittelbar jedes Mal, wenn der letzte Ton der Musik verhallt war, nach Theilung des Vortrages sich zeigenden Bilder erregten durch ihre künstlerische Gestaltung, sowie durch geschichtliche Treue allgemeine Begeisterung. Auch sind wohl selten lebende Bilder in einer so präcisen Folge und Aneinanderreihung von Text, Musik und Bildern und in so mustergültiger Ordnung gesehen worden. Nach Beendigung der Vorstellung geruhten die Majestäten sich verschiedene der Betheiligten, insbesondere Freifrau v. Barnekow und den Dichter Julius Wolff vorstellen zu lassen und Allerhöchst ihre Anerkennung über die wohlgelungenen Bilder auszusprechen.

Als die Majestäten darauf den Saal verlassen hatten, wurden die Gäste gebeten, sich an den reich gedeckten Tafeln zu einem Mahle niederzulassen. Noch bis spät in die Sommernacht ertönten die fröhlichen Weisen, zu denen man sich im Saale im flotten Tanze drehte, während andere Gruppen sich im Garten ergingen, oder an Tischen bei kühlem Trunke plauderten. Ueberall hörte man die Eindrücke des Abends mit grosser Befriedigung besprechen.

I.

Verhandlungen.

Sitzung am 13. Januar 1896.

1. Herr J. Israel: a) **Ueber einige neue Erfahrungen auf dem Gebiete der Nierenchirurgie.** (Siehe die Vorträge im II. Theil dieses Bandes, S. 3.)

b) **Ueber eine neue Methode der Rhinoplastik.** Herr Israel demonstrirt ein neues Verfahren der Aufrichtung von Sattelnasen durch Ersatz des verlorenen Nasengerüstes durch Implantation eines freien, der Tibia entnommenen Knochenstückes. (Der Vortrag wird ausführlich in Langenbeck's Archiv veröffentlicht werden.)

2. Herr Holländer: a) **Exstirpatio uteri et vaginae bei einem neunmonatlichen Kinde.** M. H.! Ich möchte Ihnen zunächst das Präparat eines totalexstirpirten Uterus nebst Vagina vorstellen, welches mein Chef, Herr Prof. Israel, im October vorigen Jahres durch Operation in seiner Privatklinik gewonnen hat. Ich kann mich ganz kurz fassen und verweise auf das Protokoll der Decembersitzung der hiesigen gynäkologischen Gesellschaft, in welcher ich den Fall in extenso geschildert habe. Ich möchte bloss einige orientirende Worte hinzufügen.

Es handelt sich um ein Kind aus ganz gesunder Familie, welches bereits im siebenten Lebensmonate die ersten Krankheitserscheinungen zeigte. Dieselben äusserten sich in profusen Blutungen aus den Geschlechtstheilen. Der behandelnde Arzt entfernte mehr zu diagnostischen als therapeutischen Zwecken einen Vaginalpolypen, der ungefähr von Taubeneigrösse und bereits zerfallen war. Der Stiel dieses Polypen sass im hintersten Theile der Vagina. Die mikroskopische Diagnose lautete auf Sarkom. Das Kind wurde meinem Chef zur radicalen Operation übergeben. Bei der vaginalen Exploration wurde diesseits constatirt, dass ein circa krachmandelgrosser, höckeriger und ziemlich derber Tumor den

hintersten Theil der Vagina ausfüllte, so dass derselbe den Zugang zur Portio und zum Uterus ganz verlegte und eine Differenzirung der Tumormasse von dem Uterus nicht möglich war. Die Scheidenschleimhaut schien in dem unteren Abschnitt ohne weitere Veränderungen. Es wurde in der Chloroformnarkose bei parasacralem Vorgehen mit einem Schnitt von der Spina posterior superior bis zur Spitze des Os coccygis. das Operationsterrain freigelegt, unter Schonung des Nerven und der Arteria pudenda. Die Hauptschwierigkeit bei den minutiösen Verhältnissen der Theile bestand in der Freipräparirung der Vagina aus ihren sämmtlichen Verbindungen, und dies nahm auch den Haupttheil der Operationszeit in Anspruch. Der Plan einer eventuellen supravaginalen Amputation musste fallen gelassen werden, da eine solche technisch nicht möglich war. Man benutzte einen Peritonealriss, um den kleinen Uterus retrovertirt aus dem Douglas'schen Raum zu ziehen, von seinen Adnexen zu befreien und so den ganzen Genitalschlauch in toto, ohne dass das Sarkom mit der Umgebung in Berührung kam, aus der Wunde herausziehen. Die Scheide wurde dann ungefähr 1 cm oberhalb des Vestibulum abgeschnitten und die Wunde dann vernäht. Das Kind konnte nach vier Wochen geheilt entlassen werden; ich bedaure, dasselbe Ihnen nicht vorstellen zu können, da die Eltern auswärts wohnen. Ich muss mich deshalb auf die Demonstration des Präparates beschränken Die Vagina ist in der Mittellinie der Hinterfläche aufgeschnitten. Der Schnitt geht durch das Orificium externum bis zum Orificium internum. Man sieht direkt unterhalb der Portio einen ungefähr $2^1/_2$ cm breiten und langen Tumor, der etwas gelappt, höckerig und von derber Consistenz ist, prominiren. Ich mache Sie besonders darauf aufmerksam, dass ein Theil des Tumors bereits mit einer Schleimhautfalte des Arbor vitae in Verbindung steht. Der Tumor sitzt breit auf und geht durch die ganze Dicke der Wand. Die mikroskopische Untersuchung ergiebt ein Spindel- und Rundzellensarkom.

Ich habe ebenso wenig wie Herr Schuchardt in seinen Fällen quergestreifte Muskulatur nachweisen können. Dagegen ist vielfach Neigung zur Nekrose nachweisbar. Ich mache Sie noch ganz besonders darauf aufmerksam, dass der Schleimhauthof, der den Tumor umgiebt, an zwei Stellen ein etwas granulirtes Aussehen hat und dass sich ausserdem auf der gegenüber liegenden vorderen Seite dicht unterhalb der Portio einige hahnenkammähnliche Excrescenzen befinden. Es ist dies deshalb von Wichtigkeit, weil diese feinwarzigen Wucherungen den beginnenden traubigen Charakter der Geschwulst kennzeichnen, während von den übrigen 15 bisher beschriebenen Fällen von angeborenem Scheidensarkom alle anderen diese Form in vorgeschrittener exquisiter Weise zeigten. Dieses sogenannte traubige Scheidensarkom unterscheidet sich so-

wohl in pathologischer wie klinischer Beziehung von dem gewöhnlichen primären Scheidensarkom Erwachsener. Gemeinsam haben beide die enorme Bösartigkeit, welche allerdings bei der traubigen Form eine ausschliesslich lokale ist. Von den bisher beschriebenen 15 Fällen endeten alle letal. Es wurden allerdings bisher keine Radicaloperationen in unserem Sinne gemacht. Die Recidive traten meist schon nach Wochen, ja Tagen ein, wenn die Operateure sich auf Entfernung der Polypenmassen beschränkten. Nur in einem Falle, den Schuchardt in Halle auf dem Congress der Deutschen Gesellschaft für Gynäkologie 1885 vorstellte, konnte ein operativer Erfolg constatirt werden. Es handelte sich um einen Tumor, welcher von dem unteren Theile der hinteren Wand seinen Ursprung nahm. Volkmann nahm denselben nebst Haftstelle weg. Es erfolgte nach $6^1/_2$ Monaten ein Recidiv. Dann wurde unter Wegnahme der Hälfte der hinteren Vaginalwand mit dem Erfolg operirt, dass das Kind dauernd gesund geblieben ist. Einer brieflichen Mittheilung des Herrn Schuchardt verdanke ich die Angabe, dass das Kind jetzt nach zehn Jahren noch vollkommen gesund geblieben und ein blühendes Mädchen geworden ist.

b) **Mittheilungen aus der Darmchirurgie aus der äusseren Abtheilung des jüdischen Krankenhauses.** Zunächst möchte ich Ihnen ganz kurz über die Intussusceptionen berichten, die wir in den letzten beiden Jahren im Krankenhause zu operiren Gelegenheit hatten.

Fall 1. Der erste Fall betrifft eine alte Dame im 78. Lebensalter, welche seit den letzten Jahren mehrfach an Darmobstipationen gelitten hatte, die sich zu schweren Ileusattacken allmählich gesteigert hatten. Die Intensität der Anfälle und die Häufigkeit nahmen in der letzten Zeit zu. Erst 14 Tage, bevor die Patientin zu uns kam, hatte sie einen schweren Ileusanfall durch conservative Behandlung (Dr. Adler) unter Abgang etwas blutiger Fäces überstanden und befand sich bei der Aufnahme bereits wieder am sechsten Tage einer neuen completen Darmverlegung. Mit Berücksichtigung dieser Anamnese und mit Hinblick auf den guten Ernährungszustand der Frau, der heftigen Peristaltik bei fehlendem Erbrechen, diagnosticirten wir mit Wahrscheinlichkeit einen benignen Tumor oder eine Invagination in den untersten Darmpartieen. Die Operation wurde in der Mittellinie gemacht (Operateur Prof. Israel), und nach der Eventration der pferdedarmdicken Intestina fand man unterhalb der Flexura coli sinistra eine Intussusception in der Länge von etwa 15 cm. Die Desinvagination erfolgte dadurch, dass man eine allmähliche in der

Darmrichtung fortschreitende Compression des Intussuscipiens ausübte, ohne jeden Zug an dem Intussusceptum. Nach Lösung dieser Intussusception constatirte man nun im Innern des Darmes einen Tumor, der, da er an der Darmwand verschieblich war, als Polyp aufgefasst wurde, welcher seinen Sitz an dem Mesenterialansatz hatte. Es wurde nun die erkrankte Darmschlinge vor die Bauchwand gelegt und in diese eine Incision gegenüber dem Mesentarialansatz gemacht. Man luxirte dann einen kleinapfelgrossen Tumor, welcher eine Haftstelle von circa Einpfenniggrösse hatte; diese exstirpirte man. Es wurde dann die Mucosa der Haftstelle vernäht und der Darm selbst durch Lembert'sche Nähte geschlossen. Am Abend hatte die Frau bereits eine Stuhlentleerung und konnte nach drei Wochen geheilt entlassen werden. Ich kann sie leider nicht vorstellen, da sie vor einigen Wochen ganz plötzlich einem Schlaganfall erlegen ist, nachdem sie in dem Jahre nach der Operation sehr erheblich an Leibesfülle zugenommen hatte. Der Tumor stellt nun ein reines Darmmyom dar, welches an seiner ganzen Oberfläche von Darmepithel überzogen war. Nur an einer Stelle fehlte dieses. Es war wie mit einem Locheisen ausgeschlagen. Dies ist auf eine frühere Invagination zu be-ziehen, bei welcher durch die Incarceration des Tumors eine Nekrose der Mucosa erfolgt war; für die Annahme früherer Invaginationen, welche sich wieder spontan gelöst hatten, spricht auch die isolirte bindegewebige Verdickung der befallenen Darmpartie; ich bemerke noch, dass eine beträchtliche Hypertrophie der Darmmuskulatur an der incidirten Stelle beobachtet wurde, eine Thatsache, welche bei der Betrachtung des rein mechanischen Vorganges einer Invagination verwerthbar ist.

Fall 2 u. 3. Die beiden nächsten Fälle von Intussusception, die wir in dem letzten Jahre in Behandlung hatten, zeigen in vieler Beziehung Analogieen. Beides sind junge Leute von 16 und 21 Jahren, welche, ohne jemals bisher Darmstörungen gehabt zu haben, plötzlich in der Nacht mit Schmerzparoxysmen erkrankten. Die Schmerzen gingen von der rechten Unterbauchgegend aus. Beide kamen am zweiten Krankheitstage zur Aufnahme. Beide gaben einer reichlichen Obstmahlzeit, die sie am Tage vor der Erkrankung zu sich genommen hatten, die Schuld an dieser Erkrankung. Sie sprachen beide die Befürchtung aus, dass sie vielleicht Steine — in dem einen Falle handelte es sich um Kirschsteine, in dem anderen um Dattelsteine — verschluckt hätten. — In dem einen Falle bewahrheitete sich diese Annahme, denn es lag in dem resecirten Darmstück ein grosser Dattelstein. — Bei beiden wurde die Diagnose auf Perityphlitis gestellt. Bei dem jüngeren Patienten wäre es sicher nicht am Aufnahmetage zur Operation gekommen, da Puls, Temperatur und Athemfrequenz vollkommen der Norm entsprachen, wenn derselbe nicht die seltene Abnormität einer offenen Hydrocele gehabt hätte, der Patient gab an, dass er in den letzten Stun-

den eine Schwellung seiner rechten Hodensackhälfte verspürte, die er niemals früher beobachtet hatte. Man konnte nun constatiren, dass bei leichtem Druck auf die Scrotalhälfte der flüssige Inhalt in die Bauchhöhle zurückwich, wie gleichfalls ein Druck auf die Bauchwand selbst wieder eine pralle Spannung in der Hydrocele erfolgen liess. Es wurde nun in diese offene Hydrocele punctirt, und zu unserer Verwunderung fanden wir bereits seropurulenten Inhalt. Es wurde die Operation an demselben Tage gemacht (Operateur Prof. Israel), und zwar mit dem gewöhnlichen Perityphlitisschnitt. In der Bauchhöhle befand sich derselbe seropurulente Inhalt wie in der Hydrocele. Der Processus vermiformis war intact, dagegen fand man nach oben eine circumscripte Härte, welche durch einen Schnitt in der Parasternallinie freigelegt wurde. Man bekam hier eine ungefähr 12 cm lange Intussusception zu Gesicht, welche dem Ileum angehörte. Auch hier erfolgte die Desinvagination in der oben geschilderten Weise, und da der Darm sich als vollkommen lebensfähig präsentirte — offenbar war die Invagination erst 24 Stunden alt — so wurde die Bauchhöhle ganz geschlossen. Einige kleine bei der Desinvagination entstandene Serosarisse wurden genäht. Der Patient hatte bereits während der Operation einen blutigen Stuhlgang und konnte auch nach drei Wochen geheilt entlassen werden.

Fall 4. Bei dem letzten Patienten wurde eine Perityphlitis aus den geschilderten Umständen entnommen. Er lokalisirte seine Schmerzen in der rechten Unterbauchgegend. Man fühlte dort eine deutliche Resistenz, und da Puls und Temperatur vollkommen normal waren, so glaubte man vorläufig, da es seine erste Attacke war, conservativ behandeln zu können. Auffallenderweise aber nahmen die Stenosenerscheinungen in den nächsten Tagen, sowie auch die Schmerzen trotz reichlicher Opiate zu. Infolgedessen, namentlich da am sechsten Tage wieder Erbrechen auftrat, wurde die Operation gemacht, wieder mit dem Schnitt, wie zur Unterbindung der Arteria iliaca. Während auch in diesem Falle der Processus vermiformis selbst unverändert war, befand sich dicht vor dem untersten Abschnitt des Ileums eine lange Intussusception; die Därme und das Peritoneum der ganzen Gegend waren intensiv roth; seropurulenter Inhalt befand sich in der Bauchhöhle; das Intussusceptum nekrotisch, das Mesenterium infarcirt, und zwar bis hinaus über die Grenzen des zu dem invaginirten Darm gehörigen Gekröses. Es musste die Resection gemacht werden, und zwar in einer Ausdehnung von ca. 70 cm. Der Patient, der in den letzten Tagen sehr collabirt war, hätte eine länger dauernde Darmnaht nicht mehr ausgehalten. Ausserdem scheiterte der Versuch auch an der ungewöhnlichen Brüchigkeit der in schlechter Verfassung befindlichen Darmenden. Infolgedessen entschloss sich Herr Prof. Israel zur Anlegung der Murphyanastomose. Dieselbe wurde mit leichter Mühe nach kurzer Zeit auch

vollendet. Es wurde aber, da wir nicht ganz sicher waren, im Gesunden operirt zu haben, der Leib offen gelassen und die Gegend der Anastomose mit Jodoformgaze tamponirt. Der Patient hatte am vierten Tage die ersten Blähungen, am fünften Tage folgte spontan eine Stuhlentleerung, und am sechszehnten Tage ging der Knopf ab, nachdem zweimal eine geringe kothige Durchtränkung des Verbandes erfolgt war. Der Patient ist geheilt, und ich stelle Ihnen denselben hier vor. Es ist bei ihm eine beträchtliche Bruchhernie entstanden, da die Därme sich hier an der Bauchwandbildung mit betheiligt haben. Gleichzeitig gebe ich Ihnen das resecirte Darmstück herum, in welchem sich ein grosser Dattelkern befindet.

Ich möchte bei dieser Gelegenheit ganz kurz auf die Erfahrungen kommen, die wir mit dem Murphyknopf im jüdischen Krankenhause gemacht haben. Wir haben ausschliesslich zur Murphyanastomose diejenigen Fälle benützt, die in einer ganz decrepiden und hoffnungslosen Lage befindlich eine Nahtanastomose kaum ausgehalten hätten. Wir haben eine grössere Reihe von Anastomosen mit dem Murphyknopf gemacht und zwar Gastroenteroanastomosen, Cholecystoenteroanastomosen und Enteroanastomosen. Wir haben in keinem von diesen Fällen durch den Murphyknopf eine direkte Schädigung gesehen. In mehreren Fällen, wo wir durch die Autopsie uns von dem Resultat überzeugen konnten, hatte die Anastomose als solche immer gehalten. Besonders beweissnd für diese Thatsache ist zum Beispiel der Umstand, dass bei einer ausgedehnten Resection des Colon ascendens wegen Carcinom, wo sowohl eine Enteroanastomose gemacht war mit dem Knopf, als auch eine Occlusionsnaht, diese letztere an einer Stelle nicht gehalten und den Tod am neunten Tage herbeigeführt hat, während die Murphyanastomose vollkommen gehalten und functionirt hatte. Complicationen sind insofern aufgetreten, als in einigen Fällen der Knopf nicht abging, so z. B. beobachten wir einen Fall von Gastroenteroanastomie, in welchem jetzt nach zwei Monaten der Knopf noch nicht verloren wurde, in einem anderen Falle einer Gastroenteroanastomie ging erst am fünfzehnten Tage zu unserem Erstaunen nur die weibliche Hälfte des Knopfes ab; die männliche war offenbar in den Magen gefallen; ich bin in der Lage, Ihnen das Magenpräparat des erst nach ca. $^1/_2$ Jahre gestorbenen Patienten (Operateur Dr. Karewski) zu zeigen; Sie sehen, dass die Annahme richtig war, denn der männliche Theil des Knopfes fand sich in der Magenhöhle. Gleichzeitig mit diesem Präparat einer geheilten Vereinigung gebe ich Ihnen ein Magen-

präparat herum, bei welchem am dritten Tage post operationem der Tod durch Herzschlag eintrat, bei dem der Situs besonders übersichtlich ist. Wie sie sehen, haben wir noch eine fortlaufende Ringnaht um den Knopf gelegt; in anderen Fällen unterlassen wir auch dies ohne Schaden; am liebsten umgiebt Herr Prof. Israel die Anastomose mit einem Netzstück. In dem Falle, bei welchem der Knopf durch die schlechte Sperrfeder auseinander ging, verwandten wir ein hiesiges Fabrikat; seitdem wir wieder zu dem amerikanischen Originalknopf zurückgekehrt sind, ist uns Aehnliches nicht mehr vorgekommen.

3. Herr Steiner: a) **Operative Heilung eines „Dérangement interne" beider Kniegelenke.** Bei der Demonstration dieses Patienten kann ich mich um so kürzer fassen, als derselbe bereits im vorigen Jahre in dieser Gesellschaft von meinem Chef, Herrn Professor Israel, vorgestellt wurde.

Patient ist vor etwa sieben Jahren auf beide Kniegelenke gefallen, hat anschliessend an diese Verletzung Schmerz im linken Kniegelenk verspürt und musste damals 14 Tage zu Bett liegen. Er konnte aber dann wieder anstandslos gehen und war nur insofern behindert, als mitunter ein mit Schmerz verbundenes Knacken im Gelenk hörbar war; auch blieb das Gelenk in einer bestimmten Stellung manchmal stehen. Diese Symptome nahmen so zu, dass er vor drei Jahren sich ins jüdische Krankenhaus aufnehmen liess. Daselbst wurde am linken Kniegelenk von Herrn Prof. Israel folgender Befund erhoben. Bei starker extremer Flexion im Kniegelenk fand sich eine leichte Ausbuchtung, entsprechend dem lateralen Gelenkspalt. Der Patient konnte nun activ das Gelenk strecken bis zum Winkel von ca. 120°. In dieser Stellung blieb das Gelenk stehen. Wenn man ihn aufforderte, sich Mühe zu geben, so gelang die vollständige Streckung, jedoch in der Weise, dass von dem Winkel von 120° mit einem plötzlichen Ruck und unter einer Abductionsbewegung des Unterschenkels letzterer in die gestreckte Stellung einsprang. Ging man von der extremen Flexion passiv in Extension über, so zeigte sich, dass entsprechend dem Gelenkspalt ein Körper sich unter den palpirenden Finger drängte, der desto weiter hervortrat, je näher die Streckung dem Winkel von 120° kam. Dann trat unter einem plötzlichen Ruck der gegen den Finger drängende Körper zurück, und es trat Drehung des Unterschenkels nach aussen und volle Streckung ein. Vor zwei Jahren wurde nun der laterale Meniscus des linken Beins von Prof. Israel durch die Operation entfernt, die Kapsel genäht, und der Patient hatte ein vollständig functionsfähiges Knie erhalten. Nach weiteren zwei Jahren, also im Februar v. J., kam Patient wieder zur Aufnahme ins Krankenhaus, und zwar hatte er genau

dieselben Beschwerden mit genau denselben Symptomen am rechten Kniegelenk; und die Operation hat nun in diesem Falle festgestellt, dass der laterale Meniscus nahezu vollständig von seinen Bandverbindungen losgelöst war. Bei passiver Streckung des Beins springt derselbe etwas aus dem äusseren Gelenkspalt heraus, bei Beugung tritt er wieder zurück. Nach Entfernung desselben und Naht der Gelenkkapsel sowie der Haut ist auch das rechte Kniegelenk vollständig functionsfähig geworden. Der Patient hat seine Schmerzen verloren, das Knacken hat aufgehört und das Gelenk ist auch seit der Zeit nicht mehr in einer bestimmten Stellung stehen geblieben.

Das Interesse des Falles liegt in der Doppelseitigkeit der Erkrankung, die ich mit der Beschäftigung des Patienten in Zusammenhang bringe. Er ist Schneider und sitzt sehr viel mit übereinandergeschlagenen Knieen. Er verhält sich ganz ähnlich, wie ein früher, von meinem Chef an doppelseitigem Dérangement interne der Kniegelenke behandelter Patient, der in seiner Jugend die Gewohnheit gehabt hatte, mit untergeschlagenen Beinen unter äusserster Flexion der Knien auf dem Bodem zu hocken, so dass die beiden Fersen die Nates berührten. Es muss angenommen werden, dass durch diese Position eine erhebliche Lockerung des Bandapparates im Kniegelenk eintritt, welch letztere als prädisponirendes Moment für das Zustandekommen des Dérangement anzusehen ist.

b) **Ruptur eines Nierenabscesses.**

Die vorgelegten Präparate stellen die Niere und Harnblase eines 70jährigen Patienten dar, der wegen Beschwerden beim Uriniren das jüdische Krankenhaus aufsuchte. — Die Untersuchung ergab eine bedeutende Vergrösserung der Prostata: mit der Steinsonde liessen sich in der sehr weiten schlaffen Blase eine grosse Anzahl von Steinen nachweisen. Der saure Urin enthielt ca. 1‰ Albumin, also viel mehr, als einer Cystitis entsprach: bei der mikroskopischen Untersuchung fanden sich neben Eiterkörperchen und rothen Blutkörperchen auch renale Bestandtheile, nämlich Papillenpfröpfe und granulirte Cylinder. Am 18. November v. J. wurde von meinem Chef, Herrn Professor Israel, die Sectio alta gemacht und aus der Blase vorliegende linsen- bis wallnussgrosse vielfach facettirte Steine entfernt, ca. 40 an der Zahl. Durch die Harnröhre wurde ein Petzer'scher Katheter herausgeführt, die Blase selbst genäht, ebenso die Weichtheile mit Ausnahme einer kleinen Partie in der Mittellinie, durch welche ein Jodoformgazestreifen herausgeführt wurde. Das Befinden des Patienten nach der Operation war ein sehr befriedigendes. Nach weiteren zwei Tagen, am 29. November, wurde Patient ausser Bett auf einen Lehnstuhl gebracht, das Befinden war ausgezeichnet. Als er

am folgenden Tage kaum aus dem Bett auf den Stuhl gehoben war, knickte er nach der linken Seite zusammen und fiel auf den Boden. Bei dem Patienten stellten sich im Anschluss an diesen Fall shokartige Erscheinungen ein: frequenter kleiner Puls, oberflächliche keuchende Respiration, Störungen des Bewusstseins. Nach einer Stunde trat Schüttelfrost auf, die Temperatur stieg auf 39,5 °. Der Urin war plötzlich stark blutig, die mikroskopische Untersuchung ergab neben Eiterkörperchen und rothen Blutkörperchen eine grosse Zahl Cylinder verschiedenster Art und Fettkörnchen, theils solitär, theils zu Kugeln formirt. Die Untersuchung des schwer benommenen Patienten am folgenden Morgen ergab eine erysipelatöse Röthung der Haut in der regio lumbalis sinistra; durch Palpation war in der Nierengegend eine nicht ganz circumscripte kugelige, leicht fluctuirende Resistenz nachweisbar, die sich nach unten bis nahe an den Darmbeinkamm, nach vorn bis an die linke Parasternallinie erstreckte. Eine Probepunction ergab in verhältnissmässig geringer Tiefe eine Flüssigkeit, die nahezu denselben Charakter hatte wie der soeben beschriebene hämorrhagische Urin vom voraufgegangenen Tage, jedoch mit dem Unterschiede, dass die Reaction nicht sauer, sondern alkalisch war; ferner war die Beimischung reichlicher Gewebsfetzen und Detritusmassen zu constatiren. Die Diagnose Perinephritis war damit zweifellos. Durch Punction wurden hierauf 200 cbcm entleert; der collabirte Zustand des Patienten schloss jeden weiteren Eingriff aus, nach kurzer Zeit trat der Exitus ein. Die Section hat nun die Quelle der Perinephritis aufgedeckt. Während sich die Operationswunde und deren Umgebung völlig reactionslos erwies, fand sich in der linken Niere ein kirschgrosser Abscess, der bei dem Zusammenknicken des Patienten in das paranephritische Gewebe durchgebrochen ist und durch acute Sepsis den Tod desselben herbeigeführt hat. Die linke Niere ist in eine missfarbige, zerfliessliche, gelbe Masse verwandelt, der linke Ureter bis fingerdick dilatirt, ebenso ist das Nierenbecken erweitert, die Schleimhaut desselben ist hämorrhagisch geröthet; die Calices enthalten kleinere und grössere Steine. Die Perforationsstelle des Abscesses, dessen Wand von einer pyogenen Membran ausgekleidet ist, liegt an der Convexität etwas oberhalb der Mitte des Organs.

Sitzung am 10. Februar 1896.

Vorsitzender: Herr Körte, Schriftführer: Herr Langenbuch.

1. Herr Brentano: **Ueber die Ergebnisse der bacteriologischen Bruchwasseruntersuchung.** Die Zahl der untersuchten Fälle beträgt 79, da die betreffenden Untersuchungen nicht bei allen während der letzten vier Jahre operirten Brüchen vorgenommen werden konnten.

In 49 Fällen wurde das Bruchwasser mittels ausgeglühter Platinöse entnommen und Glycerinagar in Röhrchen als Nährboden benutzt. Diese ergaben nur neunmal oder in $18^3/_4$ % ein positives Resultat und stimmten nicht nur in der Procentzahl, sondern auch wegen der widersprechenden Ergebnisse bezüglich der einzelnen Fälle, die keimhaltiges Bruchwasser lieferten, mit den bisher veröffentlichten Untersuchungsresultaten überein.

In 30 Fällen wurden nicht nur Agarculturen in der geschilderten Weise angelegt, sondern es wurde nebenher auch möglichst viel Bruchwasser mittels einer sterilisirten gläsernen Pipette aspirirt und in Kolben mit steriler Bouillon übertragen. Diese wurden im Thermostaten bis zu eingetretener Trübung aufbewahrt und alsdann die gewachsenen Mikroorganismen durch Ueberimpfung auf Agar oder mittels Plattenverfahren bestimmt. Unter den so untersuchten 30 Fällen gelang der Nachweis von Keimen im Bruchwasser 20 mal ($66^2/_3$ %).

In dieser zweiten Untersuchungsreihe kam der Einfluss gewisser Factoren auf den Keimgehalt des Bruchwassers, den man schon lange annehmen musste, ohne ihn nachweisen zu können, zum Ausdruck, nämlich:

1. die Dauer der Einklemmung (nach Ablauf der ersten 36 Stunden in keinem Falle mehr steriles Bruchwasser).

2. Die Enge der Einklemmung. (In den Fällen, wo auffallend früh, z. B. nach fünf- und achtstündiger Einklemmung schon Mikroorganismen nachweisbar waren, scheint dieser Factor wirksam gewesen zu sein.)

3. Die Veränderungen der eingeklemmten Theile. (Bei Gangrän oder Gangränverdacht stets bacterienhaltiges Bruchwasser.)

Damit steht im Einklang die Beschaffenheit des Bruchwassers, das zumeist an Menge gering war und eine blutige Beschaffenheit zeigte, wenn sich in ihm Mikroorganismen nachweisen liessen. Ferner entspricht den genannten Factoren das unverhältnissmässige Ueberwiegen des Schenkelbruches in den Fällen mit positivem Resultat und damit des weiblichen Geschlechtes. (Unter 20 positiven Fällen 17 Schenkel- und 3 Leistenbrüche, resp. 16 Frauen und 4 Männer; unter 10 negativen 3 Schenkel- und 7 Leistenbrüche, resp. 4 Frauen und 6 Männer.)

Von Mikroorganismen wurden am häufigsten Coccen gefunden, und zwar speciell in den Fällen mit kürzester Einklemmungsdauer,

nächstdem am häufigsten das Bacterium coli commune, und zwar besonders oft bei gangränösem oder gangränverdächtigem Bruchinhalt.

Vortragender gelangt zu dem Schlusse, dass die Anwesenheit der Bacterien im Bruchwasser in engem Zusammenhang mit allen den Umständen stehe, welche bei einer Brucheinklemmung die Vitalität der eingeklemmten Theile in erster Linie gefährden. (Der Vortrag wird in der deutschen Zeitschrift für Chirurgie veröffentlicht werden.)

2. Herr Körte: **Ueber die Behandlung brandiger Brüche** (mit Krankenvorstellung). Meine Herren! Zunächst erlaube ich mir, Ihnen die Patienten vorzustellen, an welchen wegen brandiger Brüche Darmresectionen gemacht sind. Es sind hier zunächst zwei Fälle von primärer Darmresection:

Fall 1. Gr., 26jährige Frau, am 8. April 1895 aufgenommen mit fünftägiger Brucheinklemmung, Kothbrechen, kleinem frequentem Puls. Rechtsseitiger, kleiner, fest eingeklemmter Cruralbruch, Herniotomie. Abführender Darmschenkel gangränös. Aus dem Bruch läuft blutig seröse Flüssigkeit. Primäre Darmresection. Heilung. Radialisparese in Folge Aetherinjection während der Operation. Heilt aus. Demonstration des Präparates. Am abführenden Ende ist eine über fingerbreite gangränös zerfallene Darmpartie.

Fall 2. Bu., 43jährige Frau, aufgenommen am 9. April 1895. Linksseitiger eingeklemmter Schenkelbruch, seit acht Tagen eingeklemmt, rechts irreponibler Schenkelbruch. Fäculentes Erbrechen. Links beginnende Phlegmone. Bruchwasser blutig. Darm fest eingeschnürt, die eingeklemmte Schlinge ist nekrotisch. Primäre Darmresection. Tamponade der Bauchöffnung. Am achten Tage Kothfistel, die sich spontan schliesst. Demonstration des Präparates.

Bei diesen beiden Patienten lagen relativ günstige Verhältnisse vor: es bestand noch keine Peritonitis, das Allgemeinbefinden war ein leidliches (obwohl in Fall 2 die Einklemmung seit acht Tagen bestand), auch die Kothphlegmone war erst im Beginne. Die Fälle eigneten sich daher zur primären Resection, welche von der erweiterten Bruchpforte aus vorgenommen wurde.

Ferner vier Patienten mit secundärer Darmresection nach brandigem Bruch:

Fall 3. M., 31jährige Frau, aufgenommen am 9. October 1890 mit rechtsseitiger Inguinalhernie, Einklemmung seit drei Tagen. Darm brandig, Phlegmone des Bruchsackes. Anus praeternaturalis. 6. November 1890 secundäre Darmresection mit vorübergehender Kothfistel. Geheilt. (Die-

selbe Patientin hat später noch eine Reihe von Operationen wegen Bauchbruch durchzumachen gehabt; ist zuletzt mittels eines vom Beckenrande aufgeklappten Knochenlappens erfolgreich behandelt. S. Demonstration und Vortrag des Herrn Borchardt.)

Fall 4. B., 57jähriger Mann, aufgenommen am 22. August 1895 mit Kothfistel nach fünftägiger Brucheinklemmung eines rechtsseitigen Cruralbruches. 27. August 1895. Secundäre Darmresection vom Schnitt in der Mittellinie aus (Dr. Brentano). Heilung.

Fall 5. Lo., 69jährige Frau, aufgenommen am 20. Februar 1895 mit Hernia cruralis dextra, seit acht Tagen eingeklemmt. Kothphlegmone, Incision, Anlegung des Anus praeternaturalis. Wegen zunehmenden Kräfteverfalles am siebenten Tage secundäre Darmresection, vom Schnitt in der Mittellinie aus. Glatte Heilung. Die aufs äusserste herabgekommene Patientin erholte sich vom Moment der Operation an sichtlich.

Fall 6. La., 73jährige Frau, aufgenommen am 18. December 1895 mit Hernia cruralis sinistra, seit acht Tagen eingeklemmt. Kothphlegmone. Incision. Am fünften Tage danach wegen zunehmenden Kräfteverfalls secundäre Darmresection vom Einschnitt in der Mittellinie aus. Heilung trotz starker Bronchitis.

Bei den beiden letzten Patientinnen (5 und 6), welche 69, bezw. 73 Jahre alt sind, musste die secundäre Darmresection unter den ungünstigsten Umständen gemacht werden. Beide Kranke vertrugen den Säfteverlust beim Anus praeternaturalis sehr schlecht, sie kamen derart herunter, dass sie ohne die secundäre Darmnaht in ganz kurzer Zeit verloren gewesen wären. Nach Herstellung der Darmcontinuität trat sehr bald Besserung ein. Der Eingriff hat hier direkt lebensrettend gewirkt.

In den Zeiträumen vom 10. Juni 1890 bis 31. December 1895 wurden im Krankenhause am Urban 186 Herniotomieen gemacht, bei 41 Fällen wurde der Darm in grösserer oder geringerer Ausdehnung brandig gefunden. Von diesen 41 sind 21 geheilt, 20 gestorben. Bei 28 Kranken wurde der Darm bereits perforirt oder der Perforation bereits sehr nahe gefunden. Von diesen 28 Kranken sind 9 geheilt, 19 gestorben, — also ca. ein Drittel geheilt, zwei Drittel gestorben. Bei den übrigen 13 Kranken war der Darm zumeist an der Schnürfurche derart mitgenommen, dass eine Regeneration nicht zu erwarten war, die Continuität der Wand war aber noch erhalten. Von diesen 13 sind 12 geheilt, 1 starb (an Shok 2 Stunden nach Operation). Bei neun von den Genesenen trat temporäre Kothfistelbildung ein, bei den letzten drei erfolgte die Heilung nach Uebernähung der Schnürfurche ohne Kothfistel.

Die Todesursachen bei den 41 Patienten mit brandigen Brüchen sind: 13 mal eitrige Peritonitis, die zur Zeit der Operation bereits bestand, — primäre Peritonitis; 4 mal secundär entstandene Peritonitis; 2 mal Collaps ohne Peritonitis; 1 mal Pneumonie nach secundärer Darmresection.

Das Alter der Patienten schwankt zwischen $14^1/_2$ und 81 Jahren. Unter 40 Jahren waren 6, über 40 bis 81 Jahre waren 35. Die sechs unter 40 Jahren genasen alle, von den älteren 35 Patienten: 20. Die älteste, eine 81jährige Frau, wurde geheilt.

Das weibliche Geschlecht überwog bei weitem, auf 34 Frauen kamen 7 Männer.

Cruralbrüche hatten 32 († 13), Inguinalbrüche 7 († 6). Nabelbrüche 2 († 1). Somit war die Mortalität am ungünstigsten bei den Inguinalhernien, danach folgen die Nabelhernien, am besten ist das Heilresultat bei den Cruralhernien.

Der Bruchinhalt war in den meisten Fällen Dünndarm, fünfmal fand sich Netz und Darm, zweimal der Processus vermiformis, einmal Cöcum und Processus vermiformis. Das Bruchwasser war meist in sehr geringer Menge vorhanden, siebenmal wurde keines gefunden.

Von Einfluss auf die Entstehung der Gangrän war die Spannung des Mesenterium.

Die Einklemmungsdauer schwankt innerhalb weiter Grenzen. Achtmal war innerhalb der ersten 24 Stunden der Darm nekrotisch geworden. Die Fälle, bei denen die Gangrän so früh auftrat, nahmen einen schweren Verlauf (7 starben).

Für die Behandlung und den Erfolg ist es von ausschlaggebender Bedeutung, ob bereits eitrige Peritonitis eingetreten war oder nicht. 13 Kranke kamen mit Peritonitis und brandigem Bruch zur Behandlung — sie starben alle. Von den übrigen 28 wurden 21 geheilt. Das Vorhandensein von Kothphlegmonen ohne Peritonitis ist nicht von so übler Bedeutung (acht geheilt). Die primäre Darmresection wurde dreimal ausgeführt. Zwei genasen, eine, die bereits Peritonitis hatte, starb. Zweimal wurden Perforationsstellen im Darme vernäht, beide Kranke hatten bereits Peritonitis und starben schnell. Der Anus praeternaturalis wurde 23 mal angelegt oder er war bereits spontan entstanden, als die Kranken zur Operation kamen. 14 Kranke starben, ehe eine weitere Behandlung eingeleitet werden konnte

(12 an Peritonitis, 2 an Collaps), und zwar überlebten nur neun von diesen den dritten Tag nach der Operation. Die meisten dieser Patienten standen in hohem Alter, zehn waren über 60 Jahre alt. Von den neun Kranken, welche die Anlegung, resp. die Entstehung des Anus praeternaturalis überlebten, wurden sieben geheilt, zwei starben noch nachträglich (einer an Peritonitis, einer an Pneumonie). Im ganzen sind also von 23 Kranken mit Anus praeternaturalis sieben geheilt. Bei sieben wurde die secundäre Darmresection ausgeführt — fünf geheilt, zwei gestorben. Zweimal wurde die Darmscheere angelegt und nachträglich die Fistel plastisch geschlossen, beide geheilt.

Bei denjenigen Kranken — 13 an Zahl —, bei denen der Darm zumeist an den Schnürfurchen ein nekrotisches Aussehen hatte, jedoch die Continuität der Darmwand noch nicht aufgehoben war, wurden zwei Verfahren angewendet. Bei einem Theil derselben (7) wurde der Darm nach sorgfältiger Reinigung mit Jodoformgaze bedeckt reponirt, der Bruchsackhals und die äussere Wunde offen gelassen. Es bildeten sich dann schnell Adhäsionen, die Kothfistel öffnete sich nach aussen und heilte bei sechs der Kranken spontan oder unter geringer Nachhülfe. Eine Kranke starb zwei Stunden nach der Operation an Shok. Bei sechs Kranken wurde die brandverdächtige Partie übernäht, dann mit Jodoformgaze bedeckt reponirt; drei von ihnen genasen nach temporärer Kothfistel, drei heilten ohne Zwischenfall. (Der Vortrag wird anderwärts ausführlich veröffentlicht werden.)

Discussion: Herr v. Bergmann: Ich glaube, dass ein Vortheil in der Behandlung der gangränösen Hernien, die primär resecirt werden — in den Indicationen stimme ich ganz mit dem Vortragenden überein — darin liegt, dass man recht viel Darm fortnimmt. Dann ist man sicher in gesunde Darmabschnitte gekommen und halten die Nähte besser. Die Gefahr einer nachträglichen Perforation und Bildung von Kothfisteln wird dadurch eine viel geringere.

Herr Körte: Ich habe zweimal Perforationsöffnungen im Darm isolirt vernäht. Diese Fälle lassen einen Schluss nicht zu, denn beide hatten bereits Peritonitis und starben schnell.

Herr König: Im allgemeinen möchte ich doch vor dem Uebernähen der Strangulationsrinne warnen. Mir ist es einmal ganz bestimmt eingetreten, dass ein solcher Mensch, dem ich eine Rinne übernäht hatte, nach ungefähr einem Jahre mit Symptomen von Stenose im Darm kam, und ich glaube, dass solche Stenosen bei einer Anzahl solcher Fälle zu

erwarten sind. Es liegt ja auch ausserordentlich nahe, dass, wenn ich über der Rinne die Serosa in eine Falte vernähe, die Narbung unter der Serosa weitergeht und die ausdehnende Wirkung des durchtretenden Kothes nicht genügt, um ein normales Darmrohr wieder herzustellen. Es ist ja wunderbar, dass sich eine Anzahl von solchen verengerten und stenotischen Stellen wieder so gut wie ganz ausgleichen; denn eigentlich sollte man annehmen, dass in allen Fällen eine enge Stelle bleibt; dass das in der That nicht immer der Fall ist, ist bekannt. Aber ich habe mehrere Male schwere Symptome danach beobachtet und schliesse daraus, dass sie wohl öfter eintreten werden, denn in zahlreichen Fällen sieht man ja die Leute nicht wieder.

Herr Lindner: Ich habe auch einen ähnlichen Fall beobachtet wie Herr König. Ich habe eine ganze Reihe von diesen Uebernähungen gemacht und glaube, der Misserfolg kommt dadurch, dass man sich über den Grad der Gangrän täuscht. Es kann ja sein, dass man die Schnürwunde für verdächtig hält, glaubt, dass sie abstirbt, und sie stirbt dann doch nicht ab, dann bleibt natürlich sehr leicht eine Stenose. Wenn aber thatsächlich die Gangrän eintritt, ist die Befürchtung nicht sehr gross, es stösst sich eben ein Stück ab, und die Stenose bleibt aus. In einem Falle, den ich beobachtet habe, war allerdings Gangrän ausgeblieben, es wäre in diesem Falle vielleicht eine Uebernähung nicht nöthig gewesen.

Herr Sonnenburg: Es dürfte vielleicht von Interesse sein, zu erwähnen, dass wir in Moabit über ganz ähnliche Zahlenverhältnisse bei brandigen Brüchen, wie Herr College Körte auseinandergesetzt hat, zu berichten haben. Unter den Darmeinklemmungen, bei denen der Darm perforirt vorgefunden wurde, haben wir in demselben Zeitraum (1890—96) 17 Fälle beobachtet. Von denen sind 6 geheilt und 11 gestorben; also ein ganz ähnliches Zahlenverhältniss, wie ich es hier an der Tafel sehe. Ich habe mich auch gewundert, dass wir verhältnissmässig viel derartige Fälle in unser Krankenhaus geliefert bekommen, besonders wenn man berücksichtigt, dass nicht selten die Einklemmung schon eine Reihe von Tagen vor der Einlieferung bestand. Aber der Umstand, dass es sich überwiegend häufig um Frauen mit Cruralhernien handelt, die bereits bejahrt, meist etwas indolent sind, auch nicht gleich einen Arzt herbeigezogen haben, erklärt es wohl, dass gerade diese Fälle häufig gangränös eingeliefert werden. Was nun die Operation betrifft, so hat wohl kein Chirurg grosse Freude an solchen Hernien erlebt. Je nach dem Kräftezustand der Patienten, nach der Art der Einklemmung, nach der Lage des eingeklemmten Darmes und etwa vorhandenen Complicationen wird man sich bald zur primären Resection, bald zur Anlegung eines Anus praeternaturalis entschliessen. Man muss dabei individualisiren, keine allgemeinen Regeln aufstellen. Dasselbe Verfahren kann uns in einer Reihe von Fällen ausgezeichnete Resultate bringen, dann unter scheinbar ganz

gleichartigen Verhältnissen uns wiederum im Stich lassen. Ein unangenehmes Ereigniss bei und nach Anlegung des Anus praeternaturalis will ich hier nicht unerwähnt lassen: der Darmprolaps aus der Oeffnung. Ich habe zwei derartige ganz merkwürdige Beobachtungen gemacht, wo schliesslich ein ganzes Convolut von Darm mit einander verwachsen vorlag, Fälle, bei denen ich nur durch ausgedehnte Abtragung und Resection des Darmes die definitive Heilung erreichen konnte.

3. Herr Borchardt: **Ueber den Verschluss grosser Bruchpforten durch Periostknochenlappen** (mit Krankenvorstellung).

Discussion: Herr J. Wolff: Wenn man die beiden von Herrn Borchardt vorgestellten Fälle, von denen der zweite bereits einmal, vor $1^1/_2$ Jahren, durch Herrn Körte nns vorgestellt worden war, neben einander untersucht, so wird man mir zugeben, dass meine vor $1^1/_2$ Jahren hinsichtlich dieses Falles gemachte, von Herrn Körte bestrittene Bemerkung, das transplantirte Knochenstück sei nicht deutlich zu fühlen (vergl. Berliner klinische Wochenschrift 1895, S. 400; Deutsche medicinische Wochenschrift 1895, S. 63) zutreffend gewesen ist. In dem ersten Falle fühlt man sehr deutlich den aufgerichteten Knochensparren. Derselbe ist zwar nicht dem Operationsplane gemäss fest am Os pubis adhärent; man kann ihn vielmehr hin- und herbewegen; aber er bildet doch eine gute Barriere vor der Bruchpforte. In dem zweiten Falle dagegen kann ich keineswegs und zwar heute ebenso wenig wie vor $1^1/_2$ Jahren und wie auch bei der vor mehreren Monaten von mir gemeinsam mit Herrn Körte vorgenommenen Untersuchung der Patientin, den Knochensparren wahrnehmen. Man fühlt an der kranken Seite sehr deutlich den oberen Rand des Os pubis. Man überzeugt sich davon, dass hier ein durch die Operation erzeugter Knochendefect vorhanden ist, da der obere Schambeinrand tiefer steht als an der gesunden Seite. Indess, so ausgezeichnet auch, wie ich ebenfalls nur constatiren kann, der von Herrn Körte in diesem Falle erzielte Erfolg der Operation gewesen ist, so ist doch das transplantirte Knochenstück nirgends deutlich zu finden. In den meisten von Hackenbruch[1]) aus der Trendelenburg'schen Klinik mitgetheilten Fällen, und auch in dem von mir publicirten Falle von osteoplastischer Radicaloperation einer Inguinalhernie war ein gleiches Verhalten zu constatiren. Was meinen Fall betrifft, so erinnere ich daran, dass mein Verfahren von dem von Trendelenburg, Kraske und von Herrn Körte geübten Verfahren verschieden war. Die

[1]) Hackenbruch theilt fünf Fälle von Cruralhernien und einen Fall von Scrotalhernie mit osteoplastischer Radicaloperation mit. Nur ein einziges Mal bei einer Cruralhernie war nach längerer Zeit (in diesem Falle nach $2^1/_2$ Monaten) der Knochensparren noch deutlich an seiner neuen Stelle durch die Haut hindurch zu fühlen.

genannten Autoren haben das Knochenstück nicht mit der bedeckenden Haut in Verbindung gelassen. Sie richteten es so auf, dass nur eine Periostbrücke an der Aufklappungsstelle die ursprüngliche Continuität mit dem Os pubis unterhielt. Ich habe dagegen das Knochenstück vom Os pubis gänzlich abgetrennt, um es gehörig gegen die Bruchpforte hin verschieben und hier einnähen zu können, es aber dafür mit seiner ganzen Periostfläche an der bedeckenden Haut adhärent gelassen. Der Erfolg war in meinem Falle ebenfalls ein vollkommen befriedigender. Aber auch ich konnte bei den späteren Untersuchungen das in der ersten Zeit ganz deutlich vor der Bruchpforte wahrnehmbar gewesene Knochenstück nicht mehr fühlen. Wie dies in den betreffenden Fällen zugeht, dafür habe ich vor der Hand keine Erklärung. Man kann sich nur schwer vorstellen, dass in einzelnen Fällen nachträglich eine Resorption des Knochensparrens stattfindet, wie dies Hackenbruch in dem Trendelenburg'schen Falle von Scrotalhernie annahm, in welchem eine der Spongiosa eines kurz vorher resecirten Humeruskopfes entnommene Knochenscheibe zum Verschluss der Bruchpforte benutzt worden war. Noch weniger kann man vermuthen, dass in einzelnen Fällen das transplantirte Knochenstück nachträglich sich wieder zurückgeklappt habe und an seiner alten Stelle fest geworden sei. Aber so unerklärt es auch ist, so ist es doch Thatsache, dass auch in dem betreffenden Körte'schen Falle das Knochenstück nicht gefühlt werden kann.

Herr Körte: Die Operation — Aufrichtung des Knochenlappens — hatte zunächst den Zweck, der Patientin zu helfen. Dieser Zweck ist bis jetzt erreicht. Die Patientin war vor der Operation arbeitsunfähig, zog von einem Krankenhaus zum andern und begehrte von mir einen Invalidenschein, den ich nicht ertheilte, Jetzt arbeitet sie seit zwei Jahren als Köchin in verschiedenen grossen Restaurationen und ist sehr thätig, ohne Beschwerden — während früher die Eingeweide immer durch die grosse Oeffnung über dem Beckenrand vorfielen. Also irgend einen Nutzen muss der Eingriff gehabt haben.

Herr J. Wolff: Ich habe vorhin betont, dass ich mich von dem vorzüglichen Erfolge, den Herr Körte in seinem Falle erzielt hat, überzeugt habe. Die vorher arbeitsunfähig gewesene Patientin wurde durch die Operation arbeitsfähig. Es wird aber dadurch nichts an dem geändert, was ich über das transplantirte Knochenstück gesagt habe.

Herr Körte: Die definitive Entscheidung über die Haltbarkeit der durch Knochenlappen erreichten Resultate muss durch die Erfahrung gefällt werden — wie auch schon der Herr Vortragende angedeutet hat. Man muss diese Patienten weiter beobachten, und um diese weitere Beobachtung auch weiteren Kreisen zugänglich zu machen, habe ich mir erlaubt, die beiden Kranken hier vorstellen zu lassen, besonders auch diejenige, welche schon im November 1894 einmal gezeigt worden ist.

4. Herr Körte stellt einen Patienten vor, dem er vor fünf Jahren den linken Arm mit einem **Theil des Schultergürtels (Hälfte der Clavicula, Gelenkende der Scapula) wegen Myxoenchondrom entfernt hat.** Der Patient ist geheilt geblieben, erfreut sich des besten Wohlseins. (Derselbe ist in der Sitzung der freien Vereinigung der Chirurgen Berlins am 16. November 1892 schon einmal vorgestellt.)

5. Herr Aschoff stellt einen Fall von **Hernia retrocoecalis** mit Incarcerationserscheinungen vor.

Die 48jährige Patientin bot seit drei Wochen die Erscheinungen des subacuten Ileus dar. Nach Eröffnung des Abdomens zeigte es sich, dass die untersten Schlingen des Ileums in dem sehr stark ausgebildeten Recessus retrocoecalis eingelagert waren. An dem zuführenden Abschnitt bestand eine deutliche Schnürfurche. Nach Lösung einiger Adhäsionen konnten die Dünndarmschlingen mit Leichtigkeit aus der Tasche hervorgezogen werden. Ausgang in Heilung.

6. Herr Russel: Vorstellung eines Falles von **extraperitonealer Blasenruptur.**

17jähriger Patient, beim Sprunge mit der Blasengegend auf eine scharfe Kante aufgeschlagen. Entleerung einiger Tropfen blutigen Urins, seitdem Urinverhaltung. Aufnahme und Operation drei Tage nach der Verletzung. Es fand sich ein bis zum Nabel hinaufreichender Tumor mit stark gedämpftem Schall über der Symphyse. Die Blase wurde leer gefunden. In der Bauchhöhle war freie Flüssigkeit nicht nachzuweisen. Es zeigte sich bei der Operation an der vorderen Blasenwand eine für einen Finger durchgängige Perforationsstelle mit stark zerfetzten Rändern. Behandlung durch Drainage der Blase, Heilung ohne Fistel.

Discussion: Herr Koenig: Ich will nur ganz kurz zwei hierhergehörige Fälle erwähnen. Das eine war ein ganz frischer Fall, und es wurde am zweiten Tage der Schnitt gemacht. Die Naht hat nicht gehalten, weil die Blasenwunde sehr zerfetzt war. Aber die Blase heilte secundär. Der andere, der erst nach 14 Tagen, weil schwere perivesicale Phlegmone und Kachexie aufgetreten war, angeschnitten wurde, ist, freilich nach manchen Zwischenfällen, geheilt. Es waren beide Male junge Männer; die sind ja nicht häufig in der Litteratur.

7. Herr Voswinckel: Vorstellung einer Patientin mit ausgedehnter **Rippenresection (Thoracoplastik) wegen Fistel nach Empyem.** Völlige Heilung ohne Functionsstörung. Fast völlige Wiederausdehnung der Lunge.

Discussion: Herr Gueterbock bemerkt, dass der Kranke, welchen er als ausgeheilt nach ausgedehnten Rippenresectionen dem Chirurgencongress vor wenigen Jahren vorgestellt, ebenfalls keine Skoliose hat und sich zur Zeit guter Gesundheit erfreut.

Herr Körte: Ich habe ausser dem vorgestellten Falle noch zwei solcher ausgedehnten Resectionen gemacht. Eine bei einem Kinde: die ist recht gut geworden. Ich habe den Jungen nur einmal wiedergesehen; es war keine Skoliose eingetreten. Dann bei einem Patienten, der schon amyloid war; derselbe ist bei granulirender Wunde an Nachblutungen, die aus der Granulation erfolgten — es war über 14 Tage nach dem letzten Eingriff —, gestorben.

Herr Karewski: Ich glaube, dass gerade durch die Resection des Thorax die Entstehung von Skoliose bei Empyemfisteln verhindert wird, denn die Rückgratsverkrümmung kommt ja zustande, weil die Rippen aneinandergezogen werden durch die retrahirende Pleuritis, welche die Heilung der Empyemfistel besorgt und schliesslich sogar Verwachsungen der Rippen mit einander verursacht. Naturgemäss muss die Wirbelsäule besonders bei jugendlichen Individuen nach der Seite folgen, wo die Thoraxhälfte krank ist und schrumpft. Wenn man das verhütet, indem man die Thoraxwand durch Entfernung der Rippen nachgiebig macht, so dass sie sich an die Lunge anlegen kann, und vermeidet, dass die Wirbelsäule zur Seite gezogen wird, dann wird keine Skoliose eintreten. So habe ich neulich bei meiner Demonstration in der Berliner medicinischen Gesellschaft einen Fall gezeigt, wo ich fünf Rippen bei einem Kinde in ausgedehnter Weise frühzeitig resecirt habe; bei diesem ist keine Skoliose, sondern nur ein Defect der Brustwand, eine Einsenkung, ohne Verschiebung des Schultergürtels von der Wirbelsäule die Folge gewesen. Dann einen anderen, wo nach lange bestehendem Empyem die Rippenresection gemacht wurde; hier ist die Skoliose sehr gering. Ferner einen dritten Fall, wo ich mich darauf gesteift hatte, das Kind ohne Resection zur Heilung zu bringen, und da ist eine hochgradige Skoliose entstanden. Endlich konnte ich einen Fall vorstellen, wo ich in früher Jugend wegen Tuberkulose fünf Rippen resecirt habe, bei dem jetzt nach acht Jahren keine Spur von Skoliose bemerkbar ist, und schliesslich einen Erwachsenen, wo ich ausgedehnte Rippenresection nach langjähriger intrathoracischer Eiterung gemacht habe, ohne dass eine Skoliose zustande kam. Die Entfernung der Rippen an sich macht aber keine Entstellung, und ich meine, mechanisch ist es sehr gut zu verstehen, warum gerade bei Rippenresection wegen Empyem keine Rückgratsverkrümmung entsteht.

8. Herr Alberti stellt eine Patientin vor, bei welcher er die **schräge Blasenfistel nach Witzel oberhalb der Symphyse** mit gutem Erfolg ausgeführt hat.

Die 66jährige Frau war im April vorigen Jahres von Prof. Schwarz in Halle wegen Carcinoms der Vulva operirt worden. Das Carcinom hatte fast die ganze Urethra ergriffen, die auch bis auf einen kleinen Stumpf entfernt werden musste. Nach der Heilung blieb eine derbe Narbe zurück, welche der vorderen Blasenwand angehörte und sich quer unter dem Schambogen spannte. Inmitten der Narbe bestand eine Blasenfistel mit starkem Ectropium der Blasenschleimhaut, welches zum Theil hinter der Symphyse lag. Völlige Incontinenz mit quälendem Ekzem an den Oberschenkeln. Die Kranke wurde am 11. October 1895 ins Josephskrankenhaus in Potsdam aufgenommen und anfangs November operirt. Die Blase wurde durch hohen Steinschnitt freigelegt; das Bauchfell möglichst hoch nach oben geschoben. Dann wurden zwei parallele Längsfalten aufgehoben — möglichst schräg von rechts oben nach links unten verlaufend —, an tiefster Stelle die Blase incidirt, ein mittelstarker Nélaton eingeführt und die Falten mittels Lembert'scher Nähte, an tiefster Stelle noch mit fortlaufender, darüber gelegter Naht, über dem Katheter genäht. Der neugebildete Canal ist gut 4 cm lang; sein oberes Ende wird durch den Musculus rectus dexter hindurchgezogen und hier vernäht. Dann Schluss der Bauchwunde. Der Katheter bleibt liegen. Nach gut erfolgter Heilung wird — 14 Tage nach der ersten Operation — die Blasenfistel geschlossen. Zu dem Behuf muss die Blase — die am Schambogen narbig angewachsen ist — von diesem abgelöst werden. Nach Schluss der Fistel wird noch Scheidenschleimhaut von unten nach oben gezogen und über der Fistel vernäht. Die Heilung erfolgte, ohne dass ein Tropfen Urin hindurchtritt. Nach der Heilung wird der Katheter entfernt und nur zur Harnentleerung eingeführt. Letzteres geschieht etwa alle drei Stunden. Nachts wird der Urin, der ganz klar ist, zuweilen über fünf Stunden gehalten. Nur bei stark gefüllter Blase treten einige Tropfen Urins durch den Fistelgang, der bis jetzt noch eine Länge von 4 cm hat.

9. Herr Körte: a) **Nierenstein und exstirpirte Niere.**

Die 45jährige Patientin litt seit circa fünf Jahren ab und zu an Nierenblutungen und rechtsseitigen Nierenkoliken, mehrfach vom Abgang kleiner Concremente gefolgt. Seit September 1895 war der Urin beständig bluthaltig, Schmerzen bestanden nicht. Die cystoskopische Untersuchung zeigte, dass links ziemlich klarer Urin in kräftigem Strahle aus dem Ureter entleert wurde; rechts kam intensiv blutiger Urin. Am 5. Januar 1896 wurde die rechte Niere, welche stark nach unten dislocirt war, mittels schrägen Lumbalschnittes freigelegt, ausgehülst und vorgezogen. Das Nierenbecken wurde an der Hinterseite eröffnet und ein grosser Stein entfernt. Die Niere war in einen vielbuchtigen Sack verwandelt, die Nierensubstanz auf eine dünne Wandschicht reducirt. Alle Buchten waren mit blutigem, mörtelähnlichem Material ausgefüllt, in

welchem noch mehrere solcher, bis bohnengrosser Steine lagen. Es wurde daher die Niere entfernt. — Die Wunde heilte grösstentheils durch erste Vereinigung, die andere Niere functionirt gut. Der Stein hat gut Wallnussgrösse, zeigt zwei Fortsätze, welche Nierenkelchabgüsse darstellen, und ist von weisser Farbe, stellenweise von sehr schönem krystallinischem Gefüge. Die Untersuchung ergab. dass er aus einer Mischung von oxalsaurem und phosphorsaurem Kalk bestand. Die mörtelartigen Massen bestanden aus Phosphaten.

b) **Steine aus dem Choledochus durch Choledochotomie entfernt.**

Die 63jährige Patientin hatte seit Jahren ab und zu an Gallensteinkoliken gelitten. Anfang 1895 trat nach mehrfachen heftigen Anfällen intensive Gelbsucht ein, welche andauerte. Die Stühle waren meist acholisch, ab und zu zeigten sich Spuren von Galle in den Fäces. Dabei traten täglich ein oder mehrere intensive Schmerzanfälle ein. Die vordem ziemlich corpulente Dame magerte ab, litt sehr an Hautjucken. Ende November 1895 sah ich dieselbe. Die Leber war vergrössert, reichte bis zur Nabelhöhe, die Gallenblase war nicht deutlich fühlbar. Es bestand intensiver Icterus, die Fäces waren acholisch. Am 27. November 1895 wurden mittels Schrägschnittes die Gallenblase und Gallengänge freigelegt. Die Blase war klein und geschrumpft. Die Gallengänge waren infolge der Schlaffheit der Bauchdecken und der Beweglichkeit der Leber, die leicht nach oben zu drängen war, gut freizulegen. Der Choledochus zeigte sich erweitert; in dem hinter dem Duodenum gelegenen Theile desselben fühlte man einen grossen harten Körper. Der Gallengang wurde nach Fadenanschlingung incidirt und alsdann drei Gallensteine, darunter einer von beträchtlicher Grösse, entfernt. Die Sondirung ergab danach, dass weder gegen die Leber noch gegen den Darm zu weitere Concremente zu fühlen waren. Daher wurde die Wunde im Choledochus durch zweireihige Naht verschlossen. In die Gallenblase wurde zur Sicherung des Gallenabflusses ein Drain eingelegt und dasselbe durch eine Lücke in der sonst vernähten Bauchwunde nach aussen geleitet. In den ersten Tagen flossen beträchtliche Gallenmeugen ab (bis 750 ccm), dann floss ein Theil der Galle in den Darm. Am zehnten Tage wurde das Rohr entfernt. Der Gallenausfluss sistirte schnell. Die Patientin ist gänzlich geheilt. Der grösste Stein hatte die Grösse einer mässigen Wallnuss oder sehr grossen Kirsche.

c) Vorstellung eines Patienten mit **Rückenmarksverletzung durch Stich.**

Der 18jährige Patient wurde am 25. Januar d. J. aufgenommen. Derselbe hatte in der Höhe des vierten Brustwirbels-Dornfortsatzes links circa zwei Finger breit neben der Mittellinie eine 1 cm breite, quergestellte Wunde,

welche die Muskulatur durchsetzte und in den lateralen Theil des linken fünften Wirbelbogens eindrang. Es fand sich gleich nach der Verletzung eine complete motorische Lähmung des linken Beines. Die Reflexe an demselben waren aufgehoben. Das rechte Bein zeigte Herabsetzung der Sensibilität, besonders Aufhebung des Temperatursinnes, dabei Hyperästhesie, an der linken Thoraxhälfte verlief von der sechsten bis zur achten Rippe eine zwei Finger breite anästhetische Zone. Die Blase war leicht gelähmt, es wurde ein kleiner Theil des Urins spontan gelassen, der Rest lief nach völliger Anfüllung der Blase spontan ab. Der Sphincter ani war nicht gelähmt. Die Wunde am Rücken heilte nach breiter Spaltung unter Tamponade. Ganz allmählich trat eine Besserung in den gelähmten Bezirken ein. Am 3. Februar war die Blasenfunction zur Norm zurückgekehrt. Am 4. Februar zeigten sich zuerst geringe Bewegungen im linken Bein sowie Herstellung der Reflexe. Jetzt kann der Patient das gelähmte Bein bewegen. Es ist die anästhetische Zone an der linken Thoraxseite noch deutlich nachweisbar. Am rechten Bein besteht noch Herabsetzung der Sensibilität. (Anmerkung bei der Correctur: Die Besserung ist bisher stetig fortgeschritten.)

Sitzung am 9. März 1896.

Vorsitzender: Herr Langenbuch; Schriftführer: Herr Israel.

1. Herr Langenbuch: a) **Operation eines Sanduhrmagens.** Meiner Erinnerung nach ist der Sanduhrmagen bis jetzt noch nicht Gegenstand unserer Verhandlungen gewesen, und ich darf mir wohl erlauben, Ihnen eine um dieser Affection willen operirte Kranke vorzustellen.

Es handelte sich um eine 43jährige Frau, welche schon seit langen Jahren an Magenbeschwerden: Schmerzen, Appetitmangel, Uebelkeit und Erbrechen von zuweilen dunkelblutig gefärbten Massen litt. Das Erbrechen selbst war in den letzten Monaten regelmässig nach jeder Mahlzeit eingetreten, so dass die Patientin in einem bedenklichen Grade von Inanition bei uns eintraf. Sie gab an, dass sie deutlich fühle, wie die Speisen den Magen nicht passiren könnten und deshalb bald wieder herausmüssten. Die Patientin bot das Bild körperlichen Elends, sah weit über ihre Jahre gealtert aus und hatte schon seit Wochen die Kraft zum Gehen verloren. Die Untersuchung ergab, dass nur ein Magenleiden die Krankheitsursache bedingen konnte. Ich nahm das Bestehen einer Pylorusstenose an; freilich war die Gastrectasie nicht nachzuweisen, was ich mir damit erklärte, dass das beständige Erbrechen ein Zustandekommen solcher

verhindert hätte. Das Obstruens für den Pylorus konnte möglichenfalls ein Carcinom sein, wenigstens war die Mutter der Patientin an Gebärmutterkrebs gestorben. Es stellte sich bald heraus, dass eine diätetische Behandlung zu nichts führte, und so blieb denn nichts weiter übrig, als den Leib zu öffnen und, wie ich dachte, eine Gastroenterostomie auszuführen. Nach geöffnetem Leibe war das Bestehen eines Sanduhrmagens schnell zu erkennen. Ich erlaube mir Ihnen den Befund hier aufzuzeichnen. Sie sehen, dass die Magenhöhle durch eine ziemlich langgestreckte Einschnürung — die Länge betrug zum mindesten 5 cm — in zwei etwas ungleiche Hälften getheilt war, die vordere Hälfte war die kleinere, aber beide erwiesen sich eher als zusammengezogen, denn als ectasirt. Der Pylorus war frei. Bei dem elenden Zustande der Patientin suchte ich das am wenigsten zeitraubende Verfahren zur Beseitigung der Strictur einzuschlagen und spaltete demgemäss die verengte Stelle in der Linie der grossen Curvatur der Länge nach auf. Die noch mit Schleimhaut ausgekleidete Lichtung der Strictur erwies sich so eng, dass kaum noch eine gewöhnliche Myrtenblattsonde hätte passiren können. Nachdem ich nun noch den Schnitt nach beiden Seiten hin um einige Centimeter verlängert hatte, kam auch die Magenschleimhaut zu Gesicht. Sie zeigte sich in beiden Hälften mit Geschwürsflächen, die ähnlich wie die tuberkulösen Ulcera des Coecums eine zottige polypoide Oberfläche zeigten. bedeckt, und zwar in nicht unbeträchtlicher Ausdehnung, etwa beiderseits fünfmarkstückgross. Unter diesen Geschwüren waren die Magenwände indessen nicht wesentlich verdickt. Ich hätte nun zugleich diese Geschwürsbezirke exstirpiren können, indessen musste mir bei dem elenden Zustand der Patientin daran liegen, die Operation möglichst schnell zu beendigen, und so begnügte ich mich mit der einfachen Beseitigung der Strictur. Dies erzielte ich in vollkommener Weise dadurch, dass ich die wohl 15—20 cm lange Längswunde quer vernähte. Die Patientin überstand die Operation gut, das Erbrechen verlor sich sogleich, und die regelrechte Ernährung kam in guten Gang, so dass die Kranke verhältnissmässig schnell wieder zu Kräften kam. Auch die nun eingeschlagene diätetische Behandlung, zugleich mit Darreichung von Wismuth und Höllenstein verminderte die Schmerzen so sehr, dass man bei der nach einigen Wochen erfolgten Entlassung der Patientin an eine fortschreitende Heilung der Geschwüre glauben konnte. Leider ist es indessen bis jetzt, einige Monate nach der Entlassung, noch nicht zu dieser Ausheilnng gekommen. Freilich blieb die Magenpassage nach wie vor ungestört, denn das Erbrechen kehrte nie wieder, und auch der Stuhlgang, der vor der Operation so gut wie nicht vorhanden war, verhielt sich ganz normal, aber die ausstrahlenden Schmerzen von der Magengegend aus nahmen deutlich wieder zu. Eine nochmalige mehrwöchentliche medicamentöse Behandlung bei uns im Krankenhaus hatte ebenfalls keinen nennenswerthen

Erfolg, und wir stehen nunmehr allerdings vor der Frage noch einmal operativ einzugreifen, um unter den jetzigen weit günstigeren Ernährungsbedingungen die Resection der Geschwüre vorzunehmen.

Zusatz vom 8. Juni 1896: Die Patientin hat mittlerweile eine wesentliche Abnahme der Schmerzen erfahren.

b) **Totale Magenresection.** Im Anschluss an diesen Fall möchte ich Ihnen wieder einmal die Patientin vorstellen, an welcher ich vor fast zwei Jahren eine Totalresection des Magens wegen ausgedehnten Carcinoms auszuführen Gelegenheit hatte. Die Ernährung der Patientin geht nach wie vor gut von statten, auch hat sich bis jetzt noch nichts von Recidiv gezeigt. Doch hatte ein Lungenkatarrh, der schon zur Zeit der Operation bestand, eine üble Bedeutung, denn er scheint jetzt in eine doppelseitige Lungenspitzenphthise ausgeartet zu sein, welche die Kräfte der Patientin deutlich angreift. Dieser Fall zeigt uns, dass wir, falls die Kräfte des Patienten es noch zulassen und keine nachweisbaren Metastasen in anderen Organen bestehen, auch die ausgedehnten Magencarcinome reseciren dürfen. Zur Sicherung des Erfolges solcher Resectionen ist die von mir angegebene extraabdominelle Fixirung des Magentorso und seine Bedeckung mit einem plastisch aus der Bauchhaut gebildeten Hautlappen angelegentlichst zu empfehlen.

c) **Pyämische Otitis, Unterbindung der Vena jugularis.** Der 21jährige Schneider wurde am 16. Februar 1895 eines Ohrenleidens wegen aufgenommen. Das linke Trommelfell war perforirt, und es bestand eiteriger Ausfluss. Zugleich klagte er über starke Schmerzen im linken Ohre und im Kopfe, sowie über deutliches Schwindelgefühl. Ueber dem Processus mastoideus war weder Schwellung noch Druckempfindlichkeit deutlich nachzuweisen. Am ersten Abend betrug die Temperatur 40°; am dritten Tage stellte sich ein starker Schüttelfrost mit Erbrechen und Delirium ein. Am nächstfolgenden Tage wieder ein Schüttelfrost mit Erbrechen, Delirium, Nackenstarre und hoher Temperatur. Diese Erscheinungen in Verbindung mit den steilen Temperaturgängen liessen an eine beginnende Pyämie denken und veranlassten mich zum operativen Eingreifen. Zunächst meisselte ich den Processus mastoideus auf. Seine äusseren Schichten waren sehr verdickt und von Elfenbeinconsistenz. In der sehr reducirten Squamosa fanden sich einige eingesprengte Eitertröpfchen. Dann eröffnete ich den Sinus transversus; er enthielt ein dickliches, chocoladenfarbiges, offenbar in der Thrombosirung begriffenes Blut. Dieses wurde möglichst ausgeräumt und durch eine Jodoformgazetamponade ersetzt. Nun wandte ich mich der Vena jugularis zu. Ich legte sie frei und unterband sie, obwohl ich thrombotische Zustände in ihr durch die

Digitaluntersuchung nicht nachweisen konnte. Ausserdem umstach ich noch die Vena jugularis externa und Vena mediana colli. Es werden aber jedenfalls schon kleine Gerinnungen vorhanden gewesen sein, denn am nächsten Morgen trat noch einmal ein, wenn auch nur geringfügiger letzter Schüttelfrost auf. Nach der Operation verschwanden die steilen Curven und machten einem gewöhnlichen Eiterfieber Platz.

Dass wir es mit einer echten metastasirenden Pyämie zu thun gehabt hatten, zeigte sich, wie auch in meinen früheren hier demonstrirten Fällen, schon in den nächsten Tagen; es trat nämlich ein grosser Abscess über der Kreuzbeingegend hervor, der incidirt wurde. Ein gleicher fand sich wiederum wenige Tage darauf in der rechten Glutealgegend. Allmählich verlor sich nun das Fieber, und der Patient konnte um Mitte Mai des Jahres entlassen werden. Die nunmehr von mir Ihnen vorgestellten drei durch die Unterbindung der Vena jugularis geheilten Fälle von pyämischer Otitis sprechen in Verbindung mit den anderseitig bekannten wohl dafür, dass man sich dieser Operation in den dazu geeigneten und, wie es scheint, nicht allzu seltenen Fällen mit einigem Vertrauen zuwenden darf und muss.

d) **Pistolenschuss durch das linke Handgelenk.** Diesem Manne hatte ein Pistolenschuss das linke Handgelenk durchbohrt. Das Geschoss war durch den Rock- und Hemdärmel gegangen. Der Verwundete kam sogleich zu uns und erhielt eine Occlusion der Wunde mit Eisenchloridwatte und Pflaster darüber. Die Wunden heilten reactionslos, und das Gelenk functionirt, wie Sie sehen, so gut wie normal. Das Geschoss soll 6 mm Durchmesser gehabt haben.

e) **Entzündungsfreie Heilung von zehn sofort hermetisch occludirten Stichwunden eines und desselben Individuums.** Der Kutscher Hermann Kamke wurde in der Nacht des 25. Mai 1895 in das Lazaruskrankenhaus aufgenommen. Er war kurz vorher überfallen und blutend auf dem Strassendamm liegend aufgefunden worden. Bei der Aufnahme wurde folgender Befund erhoben: Mässig genährter, sehr anämischer junger Mann mit beschleunigter Respiration (ca. 30) und kleinem, frequenten Puls (110). Die Untersuchung ergab folgende Verletzungen: 1) Sieben Stichwunden im Rücken, davon drei über der Wirbelsäule (ca. ersten, vierten, sechsten Brustwirbel), die übrigen seitlich über den Brustkorb zerstreut, je zwei auf jeder Seite. Die Wunden 2 cm breit. 2) Zwei Stichwunden der Achselhöhlen, in jede je eine, dicht neben den grossen Gefässen, Breite ca. 2 cm. Beide hatten den Thorax perforirt. 3) Eine Stichwunde im rechten Oberschenkel, ca. 3 cm breit.

Die Blutung war bei der Aufnahme sehr gering, doch hatte Patient anscheinend vorher viel Blut verloren. Die Untersuchung der Lungen ergab rechts hinten und links vorn oben vereinzeltes Crepitiren, sonst normale Verhältnisse. Es wurde nun die eine Hälfte der Wunden genäht und mit Pflaster bedeckt, auf die andere Hälfte kam Eisenchloridwatte und darüber Pflaster. Am nächsten Morgen fand sich links vorn am Brustkorb unter der Clavicula ein deutliches Hautemphysem, welches nicht durch Aspiration von aussen entstanden sein konnte, da die betreffende Wunde genäht und gepflastert war. Die Temperatur war normal, der Allgemeinzustand befriedigend. Als am folgenden Tage die Temperatur auf 38,3 anstieg, wurden alle Wunden revidirt, und da sie sich als ganz reactionslos erwiesen, sofort durch Pflaster wieder abgeschlossen (ohne dass die Eisenchloridwatte entfernt worden wäre). Die Percussion der Lungen ergab eine geringe Dämpfung rechts hinten unten. Am nächsten Tage war das Hautemphysem fast ganz zurückgegangen, dagegen traten Erscheinungen eines rechtsseitigen Pneumothorax auf. Letzterer wurde durch Aspiration entleert, gleichzeitig ca. 200 ccm blutiger Flüssigkeit. Nach drei Tagen wurde eine nochmalige Punction nöthig, die etwas weniger Luft dagegen ca. 300 ccm hämorrhagischen Exsudates ergab. So wurden im Laufe der nächsten Wochen circa sechs bis acht Punctionen gemacht, wobei die Luft an Menge immer mehr abnahm, schliesslich ganz verschwand und der Hämothorax allmählich in einen Serothorax überging, der dann auch versiegte.

Die Heilung der Wunden ging ganz ohne Störung von statten. Patient wurde am 18. Juli 1895 geheilt aus dem Krankenhause entlassen.

Dieser Patient, zur Zeit der jüngste einer stets bei gleichem Erfolge mit der sofortigen Wundocclusion behandelten continuirlichen Reihe von circa 50 Fällen, zeigt wohl auf das evidenteste, dass die civilen, ausserhalb des Krankenhauses gesetzten Wunden so gut wie immer aseptisch sind und bleiben, falls sie nur sofort hermetisch verschlossen werden, ungeachtet der im methodischen Sinne nicht als steril anzusehenden Waffen und durchbohrten Kleidungsstücke. Denn wäre von den zehn Wunden auch nur eine einzige in Eiterung gerathen, dann könnten die Gegner meiner Anschauung mit Recht ihre Zweifel wieder lauter aussprechen. Eine berechtigte Opposition vermag ich übrigens in Zukunft nur von denen anzuerkennen, welche gleich mir und im genauen Anschluss an mein Verfahren den sofortigen hermetischen Wundverschluss klinisch ebenfalls durchprüfen. Bedingung bleibt natürlich, dass mit den zu schliessenden Wunden nicht bereits von anderer Seite etwas vorgenommen wurde. Vorherige Versuche, die Wunde und deren

Umgebung zu reinigen und zu kühlen oder Versuche mit Antisepticis können natürlich den Verlauf von vornherein compliciren. Die ganze Untersuchung bezieht sich übrigens nur auf das voraussichtliche Verhalten der leichten Kriegswunden, die ja auch vor ihrem ersten Verbande vor Hospitaleinflüssen und den anderen soeben genannten Manipulationen ziemlich geschützt sind und durch den sofortigen hermetischen Verschluss auch geschützt bleiben sollen.

2. Herr Körte: Vorstellung eines wegen **Darmruptur infolge stumpfer Contusion des Bauches** operirten Kranken. M. H.! Bei Verletzungen des Bauches sind wir zuweilen, schon wenn eine äussere Wunde vorhanden ist, einigermaassen im Zweifel, ob wir berechtigt, resp. verpflichtet sind, einzugreifen oder nicht. Sehr viel grösser sind die Zweifel in denjenigen Fällen, wo eine schwere Contusion des Bauches ohne äussere Wunde vorliegt, wo indess Zeichen vorhanden sind, die mehr oder weniger sicher darauf hinweisen, dass ein Eingeweide verletzt ist. Es sind das besonders diejenigen Fälle, wo eine stumpfe Gewalt die Bauchwand getroffen und den Darm gegen einen Knochentheil, also Wirbelsäule oder Beckenknochen angedrückt hat. Erfahrungsgemäss entstehen dann bei grosser Gewalt leicht Darmzerreissungen, und ich habe in früherer Zeit mehrere derartige Fälle sehr rapide an Peritonitis zugrunde gehen sehen, bei der Section fanden sich Darmverletzungen. Deshalb nehme ich Gelegenheit, Ihnen einen Fall vorzustellen, bei welchem eine derartige Verletzung mit Erfolg operativ behandelt worden ist.

Dieser Patient, ein kräftiger, ca. 30jähriger Kutscher, wurde mir vor vier Wochen, am 10. Februar d. J. ins Krankenhaus gebracht, und er gab an, dass er zwei Tage zuvor, am 8. Februar Abends, einen Stoss gegen den Leib bekommen hätte. Er war damit beschäftigt, einen schweren Wagen zu schieben, und indem er bemüht war, die Deichsel dieses Wagens zu dirigiren, schlug sie ihm mit grosser Gewalt gegen die linke Unterbauchseite. Er empfand lebhafte Schmerzen im Leibe, begab sich nach Hause und hatte am darauffolgenden Tage mehrfach blutige Stuhlentleerungen. Wegen Steigerung der Schmerzen kam er ins Krankenhaus. Als er am zweiten Tage nach dem Trauma zur Aufnahme kam, bestand keine allgemeine Peritonitis. Dahingegen bestand in der linken Unterbauchgegend eine deutliche Resistenz, Auftreibung und Schmerzhaftigkeit. Die Haut war daselbst grünlich verfärbt und ebenfalls sehr empfindlich. Er erbrach nicht, die übrigen Theile des Leibes waren zwar mässig aufgetrieben, doch nicht empfindlich. Der Puls war ruhig und regelmässig, ebenso die

Athmung. In den Stuhlentleerungen fanden sich recht erhebliche Mengen flüssigen Blutes, welches aus dem unteren Darmabschnitt stammen musste, denn es war noch ziemlich unverändert. Ich nahm danach an, dass es sich um eine Verletzung der Flexura sigmoidea handele und dass die Darmmucosa in ziemlicher Ausdehnung zerrissen sei und daraus die Blutung erfolge. Man fühlte dicht neben der linken Spina ilei anterior superior in der linken Darmbeingrube eine resistente Darmschlinge, welche dort festzuliegen schien. Die Lage derselben entsprach derjenigen der Flexura sigmoidea coli. Wenn man die Colostomie macht, so kommt man ja an dieser Stelle dicht oberhalb der Spina anterior superior sinistra mit grosser Sicherheit immer auf die Flexur. Sie liegt augenscheinlich gewöhnlich dort. Erscheinungen einer allgemeinen Peritonitis hatte Patient bis dahin nicht, sondern nur die einer lokalen Entzündung, und es war nun die Frage, ob man den Darm sich selbst überlassen, oder ob man zu seiner Heilung einen operativen Eingriff machen sollte. Ich bin nach mehrfacher Ueberlegung zu letzterem Ergebniss gekommen. Ich machte einen Einschnitt in der Mittellinie zwischen Nabel und Symphyse, um die verletzte Darmschlinge freizulegen. Sowie ich den Bauch eröffnet hatte, sah ich, dass die oberen Darmschlingen blass waren, dagegen waren in der linken Unterbauchgegend die Därme geröthet und durch Fibrinbeschlag unter einander verklebt. Als ich die Verklebung stumpf trennte, um an den Ort der Verletzung zu kommen, lief intensiv stinkende, blutige Flüssigkeit heraus, und ich erkannte dann schliesslich bald, dass die Flexur eine Ruptur hatte, aus der auch Gas herauskam. Die freie Bauchhöhle wurde durch reichlich eingestopfte sterile Gaze geschützt. Um die verletzte Stelle freizulegen, musste ich noch einen Querschnitt nach links machen. Es war nämlich die Flexur durch ältere feste Verwachsungen in der Nähe der Spina anterior superior fixirt; das Loch im Darme selbst war nicht verklebt, sondern herumliegende Därme hatten durch Verklebungen eine abgekapselte Höhlung gebildet, welche von der übrigen Bauchhöhle isolirt war. Die Flexur wurde an der adhärenten Stelle gelöst, was nicht ohne eine gewisse Schädigung der Serosa vor sich ging. Dann zog ich den Darm vor. Derselbe war an einer Strecke von mehreren Centimetern stark gequetscht und zeigte ein ca. 3 cm langes, schräg, längs verlaufendes, unregelmässig gerandetes Loch. Die Darmwand war sehr mürbe, von Blut durchsetzt. Ich überlegte einen Augenblick, ob ich eine quere Resection machen sollte. Indess sass die Verletzung an einem ziemlich tiefen Abschnitte der Flexur, und erfahrungsgemäss kann man diesen Darmabschnitt, der sich ja nach der Ausschneidung des kranken Theiles noch mehr zurückzieht, recht schwer so vorziehen, dass man die Darmnaht genügend ausführen kann. Der Eingriff ist viel schwerer und der Erfolg der Naht weniger sicher. Trotz der mürben Beschaffenheit der Darmwand habe ich daher vorgezogen, den Defect zu

umschneiden und in der Längsrichtung zu vernähen. Es war wegen der Zerreisslichkeit der Serosa nicht möglich, eine doppelreihige Naht anzulegen. Durch einen darüber genähten Appendix epiploicus des Colon suchte ich die Naht zu verstärken. Zur Sicherheit habe ich den Darm mit zwei Fäden in der Bauchwunde fixirt, an der Stelle, wo der Winkelschnitt mit dem Längsschnitt zusammenstösst, und habe dort durch Jodoformgaze die Wunde etwas offen gehalten, um für den Fall, dass ein Durchbruch einträte, noch ein Nothventil zu haben. Der Patient hat die Operation sehr gut überstanden. Es haben sich keine Zeichen von Peritonitis eingestellt. Aus der Bauchwunde lief von der Gegend des abgesackten peritonitischen Heerdes her in den ersten Tagen etwas missfarbiges und übelriechendes Secret. Dann hörte diese Secretion auf, und zum grössten Erstaunen hielt meine Darmnaht vollkommen, wenigstens bis in die dritte Woche hinein. Dann ist es nach der Entfernung der beiden Haltenähte, die ich abriss, einige Tage hindurch zum Abfluss von wenig kothiger Flüssigkeit aus diesem kleinen Fistelgange gekommen. Der hat sich nachher von selbst geschlossen, und der Mann ist jetzt vollkommen hergestellt, hat consistente und ganz normale Stuhlentleerungen.

Dasjenige, was mich bei dem Falle interessirte, war die Frage: soll man dabei eingreifen oder nicht; und ich glaube — nicht der Erfolg, der wäre ja nicht beweisend, — sondern der Befund bei der Operation hat doch dem Eingriff Recht gegeben. Es ist eine sehr gewagte Sache, es darauf ankommen zu lassen, ob die lockeren Verklebungen, welche den Jaucheheerd von der freien Bauchhöhle trennen, dauernd halten. Sowie infolge stärkerer Spannung in der Abscesshöhle, oder durch eine stärkere Bewegung die lockeren Adhäsionen an einer Stelle nachgeben, tritt eine foudroyante allgemeine Bauchfellentzündung ein. In diesem Falle kommt dann die Hülfe zu spät. Es war jedenfalls richtiger, den verletzten Darmtheil frühzeitig freizulegen und die Verletzung zu vernähen.

Betreffs der Wahl des Einschnittes kam in Frage, ob man über dem Orte der Verletzung parallel dem Hüftbeinkamm einschneiden solle oder in der Mittellinie? Hätte ich gewusst, dass die Flexur in der linken Darmbeingrube vollkommen bindegewebig festsass, dann würde in diesem Falle der Schnitt am linken Hüftbeinkamm parallel dem Ligamentum Poupartii der richtige gewesen sein. Indessen konnte man das vorher nicht vollkommen sagen, und man kann von dem Schnitt in der Mittellinie aus am besten nach allen Gegenden der Bauchhöhle hinkommen. Ausserdem

heilen die Schnitte in der Mittellinie besser als diejenigen durch die dicken Muskellager, welche sich an der Seite vorfinden, zumal wenn die Muskelschichten gequetscht und mit Blut durchsetzt sind, wie in diesem Falle.

3. Herr Israel: a) Vorstellung einer **neuen Methode der Rhinoplastik aus dem Vorderarm.** M. H.! Als ich in der vorigen Sitzung eine neue Methode der Wiederaufrichtung von Sattelnasen durch Einpflanzung eines freien, der Tibia entnommenen Knochenstückes demonstrirte, erwähnte ich in aller Kürze eines neuen osteoplastischen Verfahrens, welches ich zum Ersatz der verlorenen Vordernase angewandt habe. Bekanntlich ist der Ersatz der unterhalb der Nasenbeine verloren gegangenen Theile, also des knorpeligen und häutigen Septums, des Nasenrückens, der Nasenspitze und der Nasenflügel, eine der schwierigsten Aufgaben der plastischen Chirurgie, welche sich nicht durch Weichtheillappen lösen lässt, da jede aus Weichtheilen hergestellte Nasenspitze in kurzer Zeit weich wird, die Projection verliert und einsinkt. In voller Würdigung dieser Thatsache ist man in der letzten Zeit unter dem Einfluss der König'schen Vorschläge für die Sattelnase dazu übergegangen, auch die Totalrhinoplastik aus einem Hautknochenlappen der Stirn zu gestalten. Das hat aber den grossen Nachtheil, dass sich hier immer entstellende Narben auf der Stirn bilden, welche immerhin für jeden Kenner, aber auch für viele Laien den arteficiellen Ursprung der Nase verrathen. Deshalb habe ich in letzter Zeit einmal wieder mein Interesse der italienischen Methode zugewendet, um die Stirn zu schonen. Da aber aus dem Oberarm eine Nase mit knöcherner Grundlage sich nicht herstellen lässt, so glaubte ich, einen geeigneten Ort für die Entnahme des Lappens im Vorderarm zu finden, wo die Ulnakante dicht unter der Haut liegt und daher gestattet, eine abgemeisselte Knochenspange in organischer Verbindung mit der darüber liegenden Haut zu einem Lappen zu formiren und auf den Nasenstumpf zu transplantiren. Dieses Verfahren habe ich für dieses junge Mädchen ausgesonnen, welches seit ihrem 12. Jahre an einem schweren Lupus litt, der zu einem vollständigen Verlust des knorpeligen Septums, der Nasenspitze, der Nasenflügel und des Nasenrückens geführt und eine Zerstörung der Oberlippe hervorgerufen hat, während die restirenden Weichtheile der Nase durchweg

narbig degenerirt waren. Ihr Wunsch, eine neue Nase zu besitzen, war an die Bedingung geknüpft, dass ihre Stirn intact bliebe. Ich bin nun folgendermaassen vorgegangen:

Den Grad der Zerstörung, um den es sich gehandelt hat, werden Sie am besten aus dieser herumgegebenen Wachsmaske ersehen, welche der Zeit vor der Operation entstammt. Die Operation selbst zerfiel in sechs Acte, welchen ebenso viele Sitzungen entsprachen. Zunächst umschnitt ich einen ungefähr trapezförmigen Hautlappen an der Ulnarseite des Vorderarms, die schmale Seite des Trapezes carpalwärts gewandt, die breite Seite cubitalwärts. Der Schnitt, welcher der breiten Seite entsprach, war in der Mitte auf 3 cm Breite unterbrochen, also nicht vollständig, sondern hier blieb die Cutis intact. Der carpalwärts gelegene Schnitt ging direkt auf den Knochen. Dann wurde von den Seitenschnitten her die Haut abgelöst, bis man auf die dorsale und volare Fläche der Ulna traf. Dort wurde mittels Meissels eine viereckige, schmale, lange Knochenspange der Ulna umschnitten, und der so vorgezeichnete Knochen mit einer feinen Blattsäge und einem schmalen Meissel parallel zur Ulnakante abgetrennt bis zu seiner Insertion an der Ulna, welche nicht durchsägt wurde, sondern in Continuität mit dem Knochen blieb. Die Knochenspange wurde etwas länger angelegt als der Weichtheillappen, und nun wurde der gesammte Lappen mit einem Elevatorium langsam in die Höhe gehoben, so dass die Knochenspange an ihrer Insertion nur einbrach, aber nicht abbrach. Danach wurde sie von der Wundfläche her an einer Stelle eingesägt, an welcher später die Nasenspitze liegen sollte und daselbst winklig geknickt. Endlich wurde der emporgehobene Lappen von der Unterlage mit Jodoformgaze getrennt und Hand, Unterarm und der halbe Oberarm bei rechtwinklig gebeugtem Ellenbogen eingegypst. Nach einiger Zeit wurde zur zweiten Sitzung übergegangen, welche darin bestand, dass nun auf dem Vorderarm der Lappen zur Nase formirt und in dieser Form durch eine in Längsrichtung zwei in querer Richtung, laufende Silberdrahtplattennähte fixirt wurde. Den zur Nase formirten Lappen liess ich auf der Unterlage anheilen, um die Ernährung des Knochens zu sichern. In einer dritten Sitzung löste ich unter günzlicher Abtrennung der Knochenspange von der Ulna den Hautlappen von der Unterfläche ab und schritt zur Bildung des häutigen Septums; in Verlängerung dieses legte ich den Stiel an, der über die Rückenfläche des Vorderarms radialwärts verlief. Nachdem auch der Stiel bis zu seiner Insertion abgelöst war, ging ich jetzt zur Transplantation des mobilisirten Lappens auf die wundgemachte Nase über. Zu diesem Zweck wurden zunächst die Ränder des Nasendefectes dreieckig umschnitten, indem von dem knöchernen Nasenrücken aus beginnend, je ein Schnitt in divergirender Richtung der äusseren Umrandung der Nasenlöcher entlang nach abwärts geführt wurde. Dieser so-

gewonnene dreieckige Lappen wurde abpräparirt und nach unten geschlagen, um für den neuen, zu überpflanzenden Lappen eine breitere Unterlage zu gewinnen. Nun wurde der Arm in folgender Weise gelagert (Demonstration): Er wird spitzwinklig im Ellenbogen gebeugt; dieser so weit erhoben, dass der Vorderarm in einem Winkel von 45° zur Längsaxe des Körpers hinabsteigt; dann der Vorderarm so stark pronirt, dass der Handrücken der rechten Mamma anliegt. Als nun noch der Kopf nach vorn und links geneigt wird, gelingt es, den Lappen an den verwundeten Nasenstumpf zu nähen und in dieser Haltung durch Gypsbinden um Kopf und Arm zu fixiren. In dieser Position verharrte das junge Mädchen 14 Tage, fügte sich aber verhältnissmässig schnell darein. Nun aber erfolgte die Anheilung nicht in der idealen Weise, wie ich erhofft hatte, aus Fehlern der Anlage, die ich bei einem zweiten Falle zu vermeiden wissen werde. Es nekrotisirte die rechte Seite des überpflanzten Lappens in der gesammten Papillarschicht, während die tiefer liegenden Theile der Cutis intact blieben. Das hat nun nicht sehr viel auf sich gehabt, denn durch die stehengebliebenen Reste des Rete Malpighi überhäutete sich die Wunde alsbald wieder. Nachdem der Verband abgenommen war, wurde die Brücke getrennt, das Septum in einen Querschnitt unterhalb der Spina nasalis inserirt und die Nasenlöcher formirt, wobei der gleich bei Beginn nach abwärts geschlagene Narbenlappen als Unterfütterung diente.

Ich glaube, dass man als erstem Versuch dieser Art mit dem hier erreichten Resultat recht zufrieden sein kann und es als einen Fortschritt betrachten muss, dass man ohne Stirnnarbe eine Nase mit Knochengerüst herzustellen vermag. (Eine ausführlichere Publication der beiden neuen osteoplastischen Methoden mit Abbildungen wird in Langenbeck's Archiv erscheinen.)

b) Operation zweier Fälle von **Anurie durch Nierenstein-einklemmung in den Ureter.**

Fall 1. Der erste Fall betraf eine 45jährige Dame, welche seit 1887 an Nierenkoliken, einmal auf der einen, einmal auf der anderen Seite litt. Sie hatte ab und zu Gries- und Steinabgang gehabt. Die letzte Kolik, welche zur Anurie führte, fand am 14. Januar d. J. statt, war weder sehr heftig, noch von langer Dauer, seitdem aber stockte die Urinsecretion bis auf verschwindende Quantitäten einer ganz wässerigen, farbstoffarmen, eiweisshaltigen Flüssigkeit. Dieser Zustand war mit Ausnahme von mehrfachem täglichen Erbrechen nicht von besonderen Beschwerden für die Patientin begleitet, insbesondere fehlte jede Spur von Harnzwang, jede Benommenheit. Die Patientin kam am sechsten Tage zur Operation, woselbst ich folgenden Status fand. Die rechte Niere war zwei Querfinger breit unter dem Rippenrande zu fühlen, etwas empfindlich. Druckschmerzhaftigkeit des Ureters bestand nicht. Der Puls war

etwas aussetzend, die Zunge trocken, Spannung des Pulses sehr gering. Während die Patientin desinficirt wurde, kam es noch vor Beginn der Narkose zu einem heftigen urämischen Anfall. Es traten Zuckungen in Armen und Beinen auf, schwere Cyanose, Puls und Athmung stockten, die Pupillen erweiterten sich ad maximum. Schaum trat vor den Mund, es musste eine 15 Minuten lange künstliche Respiration gemacht werden, ehe wir mit der Operation beginnen konnten, welche dann ohne Narkose im Coma der Patientin erfolgte. Die Niere wurde mit einem Schrägschnitt freigelegt, der vom Angulus costovertebralis ausgehend nach vorn verlief. Nach Durchtrennung des enormen Fettpolsters und einer sulzig ödematös infiltrirten, ausserordentlich dicken Fettkapsel fanden wir starke Verwachsungen zwischen der Capsula propria und der Fettkapsel, nach deren Lösung die Niere mit Schwierigkeit luxirt wurde. Das Organ war erheblich vergrössert, blauroth, cyanotisch, das Nierenbecken etwa von Eierpflaumengrösse, stark gespannt, der Ureter über bleistiftdick und gleichfalls mit Flüssigkeit prall gefüllt. Aus diesem Befunde ging hervor, dass das Hinderniss weiter unterhalb im Harnleiter sitzen musste. Ich versuchte dann, soweit es ging, mit dem Finger den Ureter abwärts abzutasten, war aber nicht in der Lage, einen Stein zu entdecken, so dass ich gezwungen war, mit der früher von mir angegebenen Methode extraperitoneal den Ureter freizulegen, indem ich den Schnitt nach unten bis zum Ligamentum Poupartii verlängerte und ihn dann medianwärts umbiegen liess. Dann wurden Peritoneum und Colon abgestreift, und nun konnte ich bei tiefem Eingehen mit dem Finger zwei Querfinger unterhalb der Linea arcuata pelvis einen Stein im Ureter entdecken. In diesem Moment passirte ein unglücklicher Zwischenfall. Der Assistent, welcher die Niere ausserhalb der Bauchwunde zu halten hatte, bemerkte, dass ein Flüssigkeitsstrom hervorquoll. Das Nierenbecken war fast vollständig abgerissen von der Niere. Es zeigte sich, dass der Riss etwa $^4/_5$ des Umfangs des Nierenbeckens dicht an seinem Ursprung von der Niere umkreiste; nur hinten war ein Zipfel noch adhärent geblieben. Ich fasste nun das obere Ende des Ureters zwischen zwei Finger der linken Hand, zog es etwas an, suchte mir wieder den Stein im kleinen Becken mit dem rechten Zeigefinger und streifte nun, indem ich den Ureter zwischen Zeige- und Mittelfinger nahm, das Concrement nach oben, bis es aus der Wunde des Nierenbeckens heraustrat. Ich reiche Ihnen hier den Stein herum, einen grossen und einen kleinen. Da ich mich durch Sondirung vom Nierenbecken aus überzeugt hatte, dass, soweit ich fühlen konnte, kein Stein mehr in der Niere vorhanden war, nähte ich, soweit es eben ging, das Nierenbecken wieder an und tamponirte mit Jodoformgaze die Wunde aus; denn eine subtile Naht des Nierenbeckens anzulegen, hatte ich keine Lust, da ich nach diesem urämischen Coma und der lang andauernden Operation nicht noch eine Stunde auf die Naht ver-

wenden wollte, so dass ich keine grosse Hoffnung auf die Haltbarkeit der Naht hatte. Dieser Zweifel ist in der That auch ganz berechtigt gewesen. denn der Urin strömte so vollkommen hinten heraus, als ob gar nicht genäht worden wäre. Successive aber verminderte sich der Ausfluss. Nach 20 Tagen kam der ganze Urin bereits unten heraus, und die Wunde ist völlig geheilt.

Ich glaube, dass der Fall prinzipielles Interesse nach einigen Richtungen hin hat. Erstens dürfte noch niemals ein Patient wegen Nierensteineinklemmung im urämischen Coma mit Erfolg operirt worden sein. Zweitens zeigt der Fall zu meiner grossen Befriedigung, dass man mit dem von mir empfohlenen Ureterschnitt selbst aus dem kleinen Becken einen Stein entfernen kann, ohne den Ureter selbst zu incidiren. Das halte ich für einen enormen Vortheil, denn eine Incision des Ureters innerhalb des kleinen Beckens so subtil zu nähen, dürfte fast unmöglich sein; drittens zeigt er die Möglichkeit, dass ein abgerissenes Nierenbecken auch per secundam intentionem vollständig anheilen kann.

Fall 2. Dank der merkwürdigen Duplicität der Fälle bekam ich drei Tage später schon wieder einen Patienten mit Nierensteineinklemmung. Dieser Mann war seit fünf Tagen absolut anurisch, hatte keinen Tropfen Urin gelassen, und zwar nach der ersten Kolik, die er überhaupt gehabt hatte. Dennoch befand er sich in einem schlechteren Zustande als die erste Patientin. Er war evident urämisch, hatte Zuckungen in den Armen, träges Denkvermögen, Chemosis conjunctivae, Oedeme an dem Malleolen und Augenlidern. Bei diesem Patienten legte ich ebenso wie im vorigen Falle durch einen Schrägschnitt die Niere frei und fand ein excessiv vergrössertes Organ, welches mir als Solitärniere mit überwiegender Wahrscheinlichkeit imponirte, weil das Maass der Vergrösserung gar nicht durch Stauung oder Schwellung erklärt werden konnte. Denn die Niere hatte ein fast normales Colorit. Ein Nierenbecken fehlte gänzlich; der Ureter senkte sich direkt in die Niere hinein. Etwa zwei Querfinger breit unter seinem Abgang fühlte ich sofort den obturirenden Stein, den ich mir erlaube, Ihnen hier herumzureichen. Da dieser Stein aber durch Hin- und Herschieben absolut nicht mobil zu machen war, so war ich genöthigt, den Ureter zu incidiren und den Stein zu extrahiren. Nun konnte ich mich aber durch Sondirung von der Harnleiterwunde aus überzeugen, dass in der Niere noch ein unregelmässiger Stein sass. Die Wunde wäre aber zu klein gewesen, um den Stein von dort zu entfernen, und so sah ich mich zu meinem Bedauern gezwungen, trotz der Annahme einer Solitärniere die Niere auf der Convexität zu spalten, um die Steine zu entfernen, welche im Nierenbecken und den Kelchen sassen. Die auf diesem Wege extrahirten Steine gebe ich Ihnen hier zur Ansicht herum.

Die Uretersonde drang nicht bis ganz in die Blase hinein, sondern blieb an einer Stelle im kleinen Becken stecken, so dass ich nicht absolut sicher war, ob nicht da unten auch noch ein obturirender Stein stecken möchte; deshalb wagte ich nicht, die Ureterwunde und die Nierenwunde primär zu nähen. Ich schloss die Nierenwunde bis auf eine kleine Stelle, in die ich ein Drain bis ins Nierenbecken hineinführte, die Ureterwunde gar nicht, da die Ränder sich spontan an einander legten, und tamponirte sorgfältig. Zuerst kam aller Urin hinten durch, kein Tropfen gelangte in die Blase, aber nach fünf Tagen, zugleich mit der Entfernung des Drainrohrs wurde bereits Urin per vias naturales entleert. Nach kurzer Zeit ist die Passage absolut gangbar geworden, und die Nieren- und Ureterwunde ist geheilt. Auch dieser Patient ist geheilt, wie die andere Patientin.

Dass es sich hier um eine Solitärniere gehandelt hat, halte ich für ganz ausser Zweifel. Denn abgesehen von der Form und Grösse der Niere spricht dafür, dass während der fünf Tage, während deren der Urin hinten herauskam, nicht ein Tropfen Urin in die Blase gelangte, was ja bei dem Vorhandensein einer anderen Niere oder einer anderen functionirenden Niere ganz unmöglich gewesen wäre. Der Beweis konnte noch zum zweiten Mal geführt werden. Denn nachdem schon aller Urin 14 Tage lang aus der Blase entleert worden war, trat plötzlich, wie es scheint unter dem Einfluss eines starken Drängens beim Stuhlgang, eine Wiedereröffnung der Ureterwunde ein. Sämmtlicher Urin strömte wieder in den Verband, und die Blase blieb zweimal vierundzwanzig Stunden lang absolut trocken. Da nun der Mann niemals eine Nierensteinerkrankung auf der linken Seite gehabt hat und da das Volumen der Niere ein abnorm grosses war, so glaube ich annehmen zu dürfen, dass es sich in diesem Falle in der That um eine Solitärniere gehandelt hat.

Discussion: Herr Langenbuch: Der unangenehme Zufall mit dem Abreissen des Nierenbeckens ist auch mir vor ganz kurzem passirt. Es handelte sich um eine junge Person, die ein Jahr lang bei uns mit Medicamenten etc. behandelt worden war. Es lag ein ganz deutlich nachweisbares linksseitiges Nierenleiden vor, und ich musste mich entschliessen, die Niere freizulegen, aus ihrer Kapsel herauszutrennen und sie dann, wie bei der Section, der Länge nach aufzuschneiden, eine Fistel anzulegen und die Ränder dann an die Aussenwunde anzunähen. Bei dem Herausentwickeln der Niere — sie war sehr klein, fibrös, fest und nicht gut zu fassen — fühlte ich plötzlich, wie ich mit meinem Finger eine Membran durchbohrte, und eine nähere Besichtigung ergab, dass ich die hintere Seite das Nierenbeckens eingerissen hatte. Ich hegte zunächst, weil ich die

günstige Erfahrung Israel's noch nicht gemacht hatte, etwas Furcht vor der Sache und legte ein Drainrohr durch diesen Beckenriss, das ich dann subcutan weiter durch die Lumbalmuskulatur nach aussen führte. Heute ist es mir eine grosse Beruhigung, dass die Angelegenheit ebenso günstig, wie beim Collegen Israel verlaufen ist. Das Drainrohr konnte schon entfernt werden, und die Heilung ist im besten Gang.

Herr Israel: Ich möchte noch bemerken, dass bereits vor zehn Jahren auf meiner Abtheilung ein Fall von Nierensteineinklemmung bei Solitärniere vorgekommen ist, zu einer Zeit, als College Sonnenburg mich während einer Reise vertreten hat. Dieser Fall ist unoperirt gestorben und ist dann secirt und im Centralblatt für Chirurgie beschrieben worden.

4. Herr Sonnenburg: Ich habe mir erlaubt, einen Patienten mitzubringen, bei dem die **Diagnose einer Geschwulst** auf Schwierigkeiten stösst.

Es handelt sich um einen kräftig gebauten Patienten, der den Feldzug mitgemacht und nach demselben an linksseitiger hartnäckiger Ischias gelitten hat. Im Jahre 1887 wurde der linke Hoden weggenommen, angeblich wegen einer Geschwulst. Im Jahre 1884, also vor elf Jahren, bemerkte Patient eine Geschwulst in der Bauchhöhle, die anfänglich sehr wenig Beschwerden machte und sich wenig veränderte. Erst im Jahre 1895 soll diese Geschwulst ein stärkeres Wachsthum gezeigt haben. Die Geschwulst, die ich Ihnen gleich demonstriren werde, liegt ziemlich in der Mittellinie. Ich hatte gleich von Anfang an den Verdacht, dass es sich um eine Geschwulst handeln müsste, welche mit der Blase im Zusammenhang stand. Wenn man den Darm nämlich mit Luft aufbläht, so lagert sich derselbe links und rechts um die Geschwulst herum, so dass ein Zusammenhang mit dem Darm ausgeschlossen zu sein scheint. Die Geschwulst ist ziemlich beweglich, auffallend hart und höckrig und ragt bis in das kleine Becken hinein. Es ist nicht wahrscheinlich, dass die Geschwulst vom Netz aus ihren Ursprung genommen hat. Vom Rectum aus fühlt man so gut wie nichts; Stuhlbeschwerden existiren nicht, ebensowenig Druckbeschwerden auf andere Abschnitte des Darms. Katheterisirt man die Blase, so ist man erstaunt, in eine kolossal lange, hoch hinaufragende Blase zu gelangen, welche so lang ist, dass der gewöhnliche Katheter in derselben verschwindet und man das Gefühl hat, als wenn man in der That mit einer längeren Sonde noch höher hinaufkommen könnte.

Ich habe Herrn Collegen Nitze gebeten, diesen Fall mit zu untersuchen, da es sich möglicherweise um ein Divertikel oder eine Geschwulstbildung der Blase handeln konnte. Die grosse Härte der Geschwulst würde bekanntlich nicht gegen die Annahme

eines Blasendivertikels sprechen. Der Urin selbst zeigt nichts Abnormes.

Die cystoskopische Untersuchung ergab, dass eine Divertikelbildung nicht bestand. Denn es fand sich eben keine abnorme Oeffnung innerhalb der Blase, welche in ein Divertikel hineinführte. Es zeigte sich ferner bei der cystoskopischen Untersuchung, dass die Schleimhaut absolut glatt war, dass keine Abnormitäten, nirgends auf Tumor hindeutende Veränderungen in derselben wahrzunehmen seien. Lag dennoch eine Geschwulst der Blase vor, so musste es sich aller Wahrscheinlichkeit nach um eine Geschwulst handeln, welche nicht die Mucosa, sondern nur die Muscularis und die anderen Bestandtheile der Blase innehaben konnte. Es ist nun sehr eigenthümlich, dass die Geschwulst sich nach hinten zu, nach der Rückseite der Blase nicht so ausdehnt. Denn vom Rectum aus hat man das Gefühl, einen grossen Tumor vor sich zu haben. Ich bin natürlich nur imstande, eine Wahrscheinlichkeitsdiagnose zu stellen und möchte in diesem Falle an ein Myom der Blase denken. Wenn man statt eines Mannes eine Frau vor sich hätte, so würde man nach Lage und Beschaffenheit ohne weiteres annehmen, dass es sich um ein Myom des Uterus handeln könnte. Excentrische Myome in der Blase kommen vor. Ich halte den Fall nicht zur Operation geeignet, zumal die geringen Beschwerden sowie das langsame Wachsthum der Geschwulst eine Operation nicht indiciren. Ausserdem weigert sich der Patient auch vorläufig, einen Eingriff vornehmen zu lassen, da man ihm nicht versprechen konnte, dass er gefahrlos und glücklich verlaufen würde. Auch zu einer Probelaparotomie scheint er nicht gewillt zu sein.

Discussion: Herr Langenbuch: Ich habe einmal etwas ähnliches an dieser Stelle bei einem Frauenzimmer gesehen und operirt. Es handelte sich um eine grosse Dermoidcyste in und neben der Blasenwand, deren eventuell ovarieller Ursprung bei der Operation nicht nachzuweisen war.

Herr Sonnenburg: Eine cystische Geschwulst, an die wir ebenfalls gedacht haben, ist ausgeschlossen. Die Punction hat auch ergeben, dass man in eine feste Masse hineinkommt.

Herr Mankiewicz: Ich möchte darauf aufmerksam machen, dass es sich hier um Persistenz des Urachus handeln kann. Ich habe einen solchen Fall in Paris bei Guyon gesehen. Es handelte sich, so weit ich mich erinnere, um Gallertkrebs, der aus dem persistirenden Urachus entstanden war. Der Patient war ein 50- bis 60jähriger Mann. Er ist von

Guyon mit Erfolg operirt. Es war von einem Pariser pathologischen Anatomen die Diagnose auf Gallertkrebs gestellt worden.

5. Herr Tilmann: a) **Seltene Schädelverletzung.** Ich möchte mir erlauben, Ihnen einen Schädel zu demonstriren, der eine interessante Schussverletzung darbot. Derselbe rührt von einer Leiche her, die zwei Einschüsse in der Schläfe zeigte. Diese Verletzungen des Schädels sind von Interesse deshalb, weil man aus der Art der Verletzung jetzt noch feststellen kann, in welcher Reihenfolge die einzelnen Schüsse abgefeuert worden sind, und weil aus den Verletzungen hervorgeht, dass der Betreffende jedenfalls sehr bald, nachdem die Schüsse gefallen sind, den Verletzungen erlegen sein muss.

Der erste Schuss geht in das Planum temporale hinein an der Stelle, wo der Processus zygomaticus des Stirnbeins und der Processus frontalis des Os zygomaticum und der grossen Keilbeinflügel zusammenstossen. Dann ist die Hauptmasse der Kugel durch die Augenhöhle durchgebrochen, hat die rechte Stirnhöhle eröffnet, ist dann in die linke Stirnhöhle eingetreten, hat aber da nicht mehr die Kraft gehabt, die vordere Wand der linken Stirnhöhle zu durchbohren, sondern vermochte nur noch zwei Splitter aus der vorderen Wand herauszuschlagen. Die Splitter wurden aber durch die Weichtheile noch in ihrer Lage festgehalten, und das Geschoss blieb in der linken Stirnhöhle stecken, wurde hernach auch da gefunden und herausgenommen. Nun zeigt die Augenhöhle aber noch zwei Verletzungen, und zwar eine Zersplitterung der Lamina papyracea des Siebbeins und ferner ein unregelmässig gezacktes Loch im Boden der Augenhöhle, und endlich findet man am Vomer unten ein kleines, ca. 2 cm langes Stück ausgesprengt, welches aber noch mit dem Knochen in Zusammenhang geblieben ist. Es ist also nicht etwa ein Knochenstück herausgesprengt, sondern es handelt sich nur um einen Bruch des Vomer, ein Beweis, dass der Gegenstand, der diese Verletzung gemacht hat, jedenfalls nicht mit grosser lebendiger Kraft ausgestattet gewesen sein kann. Wenn man nun diesen Bruch des Vomer und das Loch in der Augenhöhle mit der Einschussöffnung verbindet, dann bekommt man eine gerade Linie. Man kann hier einen Stab durchstecken.

Die Verletzung im Siebbein kann auch nur durch einen Körper gemacht sein, der keine grosse lebendige Kraft hatte. Denn die

dünne Platte des Siebbeins ist zerschmettert, die Siebbeinmuschel selbst aber intact. Diese beiden Verletzungen sind also nur so zu erklären, dass entweder vom Geschoss zwei kleine Geschosstheile abgesplittert sind und nun die Verletzungen gemacht haben, oder dass Knochentheilchen, welche hier ausgesprengt sind, vom Geschoss lebendige Kraft mitgetheilt worden ist, so dass sie als secundäre Geschosse wirken mussten. Dieser erste Schuss hat also zwar das Auge zerstört, aber den Tod nicht herbeigeführt.

Nun befindet sich eine zweite Einschussöffnung in der Schläfe, 11 mm lang, 10 mm breit. Die Kugel, die hier eingegangen ist, ist durch den Schläfenlappen hindurchgegangen, dann hat sie den Körper des Keilbeins an der rechten Seite getroffen. Hier liegen nun die Carotis, der Sinus cavernosus und alle die Nerven, welche durch die Fissura orbitalis in die Augenhöhle eintreten. Da alle diese Organe getroffen sein müssen, so ist der Schuss offenbar tödtlich gewesen. Das Geschoss hat den Keilbeinkörper durchbohrt und ist dann ganz am hinteren Pole der linken Augenhöhle stecken geblieben. Nun fand sich aber in der Schädelhöhle selbst, im Gehirnbrei, noch ein drittes Geschoss. Da die ganze Schädelhöhle sonst abgeschlossen und nur dieses eine Loch vorhanden ist, so muss diese Kugel unbedingt durch dasselbe Loch in den Schädel hineingetreten sein. Eine Verletzung war sonst an sämmtlichen Knochen des Schädels nicht nachzuweisen. Nun zeigt aber ferner diese Kugel noch einzelne kleine quere Riffelungen. Wenn man genauer hinsieht, sieht man, dass ganz zarte Knochensplitter in die Kugel eingepresst sind. Diese können nur in die Kugel hineinkommen, wenn letztere den Knochen durchbohrt hat, wenn also die ersterwähnte Kugel zuerst abgefeuert wäre, so würde eine zweite Kugel ein Loch vorgefunden haben, keinen Knochen. Infolgedessen kann ich mit Bestimmtheit erklären, dass von den beiden eingedrungenen Geschossen dasjenige, welches im Gehirn sass, zuerst abgefeuert worden ist. Der Mann hat also zuerst einen Schuss in die Augenhöhle abgefeuert, welcher zu den Verletzungen in der Augenhöhle geführt hat; in zweiter Linie dieses Geschoss durch die Schläfe und in dritter Linie das, welches das Keilbein getroffen und wohl durch Verletzung der grossen Gefässe den Tod herbeigeführt hat. Dann ist von Interesse, dass bei diesem Schädel alle Nebenhöhlen der Nase zu gleicher Zeit eröffnet sind: die Keilbeinhöhle, die Stirnhöhlen und die Highmorshöhle und

schliesslich auch der Schädel. Endlich sind diese Schädelverletzungen und speciell der Sitz der Kugelfragmente wieder ein Beweis dafür, wie richtig die Vorschrift ist, dass man bei perforirenden Revolverschüssen im Schädel nicht nach der Kugel suchen soll, da man nie einen Anhalt hat, wo die Kugel sich finden wird.

b) Fall von **Extraction einer Nadel aus dem Gehirn.** (Siehe die Vorträge im II. Theil dieses Bandes, S. 22.)

Discussion: Herr Körte: Die Nadel kann bei der im Krankenhause am Urban am 5. September 1894 vorgenommenen osteoplastischen Schädelresection noch nicht im Gehirn gesteckt haben. Es wurde damals von mir die Dura kreuzweise gespalten und die Gehirnoberfläche freigelegt. Die Patientin gab bei der Aufnahme am 15. August 1894 an, nach einer Lungenentzündung im März 1894 eitrigen Ausfluss aus dem rechten Ohr gehabt zu haben. — Wegen Eiterung aus der Nase war drei Wochen vor der Aufnahme auswärts die Oberkieferhöhle eröffnet worden. Sie gab an, dauernd heftige Schmerzen im rechten Processus mastoideus zu haben und zeigte erhöhte Temperatur. Eine am 20. August von Herrn Dr. Brentano vorgenommene Aufmeisselung des Processus mastoideus ergab einen negativen Befund. Das Fieber bestand weiter, ausserdem heftiger rechtsseitiger Kopfschmerz, taumelnder Gang, Parese der linken Extremitäten. Der Augenhintergrund war normal. Auf diese Erscheinungen hin wurde die Aufmeisselung des Schädels unternommen, mit völlig negativem Erfolge. Die linksseitigen Paresen bestanden fort, es trat zeitweilig Anästhesie der linken Körperhälfte auf. Das Fieber hielt noch längere Zeit an — es besteht jedoch der dringende Verdacht, dass die Patientin durch Reiben und Klopfen der Thermometerkugel in der Achsel ein Steigen der Quecksilbersäule veranlasst hat. Die Schädelwunde heilte per primam bis auf einige kleine Stellen, wo sich schwache Knochensplitterchen abstiessen. Die Patientin hatte schon damals grosse Neigung, sich an diesen Stellen mit den Fingern zu schaffen zu machen. Zweifellos hat sie sich durch eine derartige Knochenlücke die Nadel eingeführt. — Die Erscheinungen, welche uns täuschten, erklären sich durch schwere Hysterie.

6. Herr Waldeyer: **Ein neues Verfahren der Conservirung topographisch-anatomischer Präparate.** Seit einem Jahre haben wir, insbesondere Gerota, im ersten anatomischen Institut zu Berlin Untersuchungen über den Werth des Formaldehyds (Formols oder Formalins) als Hülfsmittel in der Technik der makroskopischen und mikroskopischen Anatomie angestellt. Die günstigen Resultate, die wir dabei erhalten haben, bestimmen uns, die Aufmerksamkeit der Chirurgen

auf die Anwendung des Formols in der topographischen Anatomie zu lenken.

Eine der werthvollsten Eigenschaften des Formols besteht darin, die Organe zu erhärten und sie in ihrer natürlichen Lage zu fixiren. Die in solcher Weise gehärteten Theile erhalten in denkbar kürzester Zeit eine ganz besondere, elastische Härte. Man kann sie aus ihrer Lage bringen — sie kehren an ihren Ort zurück. Hohle muskulöse Organe, wie Herz, Blase, Magen etc., zeigen nach Fixation mit Formol ganz den Charakter von Kautschukgebilden. Man kann ein Organ, ein Glied, ja eine ganze Leiche in eine bestimmte Stellung bringen und darin mit Formol fixiren: sie behalten diese Stellung bei.

Diese besondere Eigenschaft ist für die Chirurgen zum Studium der topographischen Anatomie von wesentlichem Nutzen. Man kann sich mit Hülfe dieser eigenartig fixirenden Wirkung eine genaue Vorstellung von der Lage der Eingeweide und ihren Beziehungen zu einander machen; die Gestalt der Leber, die Lage der Blase in verschiedenem Füllungsgrade und besonders das Bauchfell mit seinen Falten und Gruben können so auf die denkbar genaueste Art studirt werden. Ebenso lässt sich die Formveränderung sowie der Erschlaffungs- und Spannungszustand der Muskeln und Gelenkbänder in den verschiedenen Körperstellungen erkennen und studiren.

Bei dem Studium der verschiedenen Präparate, die ich die Ehre habe, Ihnen vorzulegen, kann man sich von der fixirenden Wirkung des Formols überzeugen, sowie von dem Dienst, den es der chirurgischen Anatomie zu leisten imstande ist.

In dreierlei Weise kann man das Formol erfolgreich anwenden: 1) um die Organe an solchen Leichen zu fixiren, die zum Studium der topographischen Anatomie vermittels einfacher Section bestimmt sind; 2) um die Organe bei Gefrierschnitten zu fixiren, und 3) um Embryonen zu fixiren, an denen mikroskopisch-topographische Untersuchungen vorgenommen werden sollen.

Die Technik, die Gerota bei diesen verschiedenen Präparationsarten anwendet, fassen wir im folgenden zusammen:

Im ersten Falle — wo es sich also darum handelt, Organe an den Leichen zu fixiren, an denen die Topographie vermittels gewöhnlicher Präparation ermittelt werden soll — injicirt man in eine beliebige Arterie 5 Liter einer wässerigen 15 %igen Formol-

lösung.[1]) Vor und während der Injection hat man sorgfältig der Leiche und den Gliedern diejenige Lage zu geben, die man zu haben wünscht. Nach zwei bis drei Tagen kann man durch dieselbe Canüle eine Ergänzungsinjection vornehmen, und die Leiche ist in einem zur Präparation geeigneten Zustande. Dieses Verfahren bietet folgende Vortheile: Erstens erhält man eine Fixation und eine elastische Härte, wie man sie niemals durch andere gebräuchliche Härtungsmittel bekommt. Ferner lässt die Leiche sich dauernd conserviren und gestattet jede Art der Untersuchung. Endlich lassen sich äusserst saubere Präparate gewinnen.

Im zweiten Falle, wenn es sich um die Fixation von Organen für Gefrierschnitte handelt, injicirt man in die Blutgefässe der Leiche von Erwachsenen 4 Liter einer (wässerigen) 5 %igen Formollösung.[2]) Sodann unterwirft man die Leiche dem Gefrieren. Darauf zersägt oder zerschneidet man sie in beliebiger Richtung, je nach Bedarf, und taucht die Schnitte unmittelbar darauf in eine wässerige 4 %ige Formollösung. Um die Härtung zu vervollständigen, lässt man sie dort fünf bis acht Tage verweilen. Nach Ablauf dieser Zeit sind die Schnitte gut gehärtet und können untersucht werden. Solche Schnitte, die in Formollösung gelegen haben, muss man jedoch vor Beginn der Untersuchug einige Stunden in Wasser waschen, um sich des Uebermaasses von Formol zu entledigen, dessen Geruch bei der Arbeit störend ist. Derartig gehärtete Schnitte können einen Monat lang, ohne Schaden zu nehmen, in reinem Wasser conservirt werden. Ihre Härte und Elasticität ändert sich nicht, ebenso wenig gehen sie in Fäulniss über.

Die Vortheile, die das Formol bei diesem Verfahren bietet, sind nachstehende: Zunächst fixirt man die Organe in ihrer Lage schon, bevor man sie gefrieren lässt. Man braucht also nicht zu fürchten, dass nach dem Aufthauen eine Dislocation eintritt. Zweitens erhält man eine bessere Härtung als durch Alkohol, und dazu in einer sehr kurzen Zeit. Endlich ist die Formollösung viel billiger als Alkohol.

Wir haben noch eine andere Thatsache bemerken können, die den Vorzug des Formols vor dem Alkohol in diesem Falle deutlich

---

[1]) Es ist das im Handel vorkommende Formol gemeint, welches mit Wasser auf eine 15 %ige Lösung gebracht wird, also auf 100 Theile Wasser kommen 15 Theile käuflichen Formols.

[2]) Als auf 100o Theile Wasser 5 Theile käuflichen Formols.

macht. Der Alkohol löst einen grossen Theil des Fettes der in ihm lange conservirten Schnitte so, dass das Unterhautfettgewebe sich durch den Verlust des Fettes verdichtet und Fascien dort vortäuscht, wo sich keine befinden. Diese Unzuträglichkeit findet man bei Schnitten, die in Formol gehärtet sind, nicht. Infolgedessen ist das Studium der Fascien auf Schnitten viel leichter, wenn man die Stücke nach dem angegebenen Verfahren härtet.

Im dritten Falle endlich, in dem es sich um das Studium der mikroskopisch-topographischen Anatomie an Embryonen und Neugeborenen handelt, haben wir nach folgendem Verfahren vorzügliche Resultate erhalten. Durch die Carotis oder bei sehr kleinen Föten durch die Nabelarterie oder eine Nabelvene injicirt man eine Lösung, die besteht aus: käuflichem Formol 20 g, gelöst in 90 %igem Alkohol 100 g. Die Menge wechselt mit der Grösse der Leiche, so dass für einen Fötus von fünf bis sechs Monaten ungefähr 200—250 g nothwendig sind, für einen Fötus von acht Monaten 300—350 g und für ein neugeborenes Kind 400 bis 500 g. Nach vollzogener Injection legt man die ganze Leiche in eine wässerige 10 %ige Formollösung. Nach vier bis fünf Tagen kann man beliebige Schnitte machen. Die Schnitte müssen mit einem scharfen Gehirnmesser ausgeführt werden. Bei einem Fötus bis zu acht Monaten bieten die Knochen keinen Widerstand, so dass sie mit dem Messer geschnitten werden können. Bei älteren Föten und Neugeborenen überwindet man den Widerstand der Knochen, wenn man sich eines ähnlichen Messers bedient, an dessen Schneide ein kleiner Theil in feine Sägezähne umgestaltet ist. Sind die Schnitte ganz zur mikroskopischen Untersuchung bestimmt, so entkalkt man die Leichentheile nach der Fixation in Formol-Alkohol mit 5 %iger Salpetersäure und bettet sie in Celloidin ein.

Die Vortheile, die dieses Verfahren darbietet, sind folgende: Erstens erhält man in kürzester Zeit eine Fixirung der histologischen Elemente des gesammten Körpers. Zweitens erhält man in einigen Tagen eine Härtung, die ein Schneiden der Leiche mit ebenso trefflichen Schnitten gestattet wie an gefrorenen Leichen. Drittens erhält man Schnitte zu allen Jahreszeiten, während ein gutes Gefrieren in der wärmeren Zeit nur umständlich und kostspielig zu erreichen ist, und endlich sind die Messerschnitte von einer Feinheit und Regelmässigkeit, wie sie Sägeschnitte an gefrorenen Leichen nicht zeigen.

Nach diesem letzten Verfahren erhält man z. B. vorzügliche Präparate zum Studium des fötalen Gehirns. Mit keinem anderen Mittel erhält man eine so gute und schnelle Härtung des fötalen Gehirns wie durch das beschriebene Verfahren.

Das Formol verhindert die Färbung der histologischen Elemente nicht, es ist gleich, nach welchem Verfahren man färben will. Das Nervensystem färbt sich sehr gut durch die Weigert'sche Methode, wenn man die Stücke einige Tage in Kaliumbichromat einlegt.

Die Ergebnisse unserer Untersuchungen über das Formol hat Gerota eingehender in einer Arbeit besprochen, die in der nächsten Nummer der Internationalen Monatsschrift erscheinen wird.

Sitzung am 22. Juni 1896.

Vorsitzender: Herr Lindner; Schriftführer: Herr Sonnenburg.

Vorsitzender: M. H.! Ehe wir in die Tagesordnung eintreten, habe ich die traurige Pflicht, Ihnen den Heimgang eines hochgeschätzten Mitgliedes unserer Vereinigung mitzutheilen. Der Königliche Generalarzt a. D. Dr. Münnich ist im vorigen Monat durch einen plötzlichen Tod seinem Berufe und den Seinigen entrissen worden. Ich bitte Sie, sich seinem Andenken zu Ehren von Ihren Plätzen zu erheben. (Geschieht.)

1. Herr Hirsch (Charlottenburg): Demonstration a) eines Falles von **gutartiger Pylorusstenose; Heilung durch Gastroenterostomie.**

Die erste Kranke, welche ich mir erlaube Ihnen vorzustellen, ist eine 49jährige Ehefrau, die am 11. Juni vorigen Jahres ins Charlottenburger Krankenhaus aufgenommen wurde. Sie hat vor 25 Jahren einmal geboren und war früher niemals krank. Ihr Magenleiden bestand damals seit vier Jahren und äusserte sich meist durch Schmerzen und Druckgefühl in der Magengegend, besonders nach der Nahrungsaufnahme. Zu Erbrechen kam es jedoch nicht. Drei Vierteljahre vor ihrer Aufnahme verschlechterte sich der Zustand bedeutend; es stellte sich häufiges Erbrechen von Speiseresten nach dem Essen ein; Patientin konnte in den letzten Wochen schliesslich nur flüssige Nahrung zu sich nehmen, litt beständig an Appetitlosigkeit und magerte sehr beträchtlich ab. Die Schmerzen in der Magengegend hielten jetzt fast beständig an und waren sehr quälender Natur. Blutbrechen war niemals aufgetreten. Wegen ihres Magenleidens hat

Patientin verschiedentlich ärztliche Hülfe in Anspruch genommen, wurde auch anfangs ohne wesentlichen Erfolg mit Magenausspülungen, später auf Wanderniere behandelt.

Die stark abgemagerte, sehr elend und leidend aussehende Kranke wog bei ihrer Aufnahme nur 38 kg. Wir konnten zwei Finger breit oberhalb des Nabels, und zwar links von der Mittellinie am lateralen Rand des Rectus einen circa pflaumengrossen, auf Druck schmerzhaften Tumor abtasten, der ziemlich deutlich nach allen Richtungen abgrenzbar war. Das Epigastrium zeigte sich von einer glatten, harten Resistenz, dem vergrösserten linken Leberlappen, ausgefüllt, während der rechte Leberlappen nur mässig den Rippenrand überragte. Am Magen konnte man deutliches Plätschergeräusch erzeugen. Bei Luftaufblähung des Magens wölbte sich besonders die Nabelgegend hervor, die grosse Curvatur verlief etwas unterhalb des Nabels, während der Tumor seine Lage nicht wesentlich veränderte.

Eine Stunde nach einem Probefrühstück konnte ca. 1 l Mageninhalt ausgehebert werden, der unverdaute Speisereste, reichliche Mengen von Hefe und Sarcine enthielt, schwache Salzsäure- und starke Milchsäurereaction ergab. Mehrfache Wiederholung der Ausheberung führte zu demselben Befund, nur dass nach einigen Tagen die Salzsäurereaction deutlicher wurde, die Milchsäurereaction dagegen verschwand. Niemals hatte der Mageninhalt das für Krebs typische kaffeesatzartige Aussehen.

Die Untersuchung der übrigen Organe ergab keine Besonderheiten. Die Klagen der Patientin bezogen sich jetzt hauptsächlich auf lebhafte Schmerzen, die von der Gegend des Tumors nach dem Rücken zu ausstrahlten und besonders gegen Abend exacerbirten, auf Schlaflosigkeit und völligen Mangel an Appetit.

Nach diesem Befunde war unzweifelhaft bei unserer Kranken eine nicht unerhebliche Magenerweiterung in Verbindung mit Gastroptose vorhanden. Als Ursache der Magendilatation lag es nahe, eine Pylorusstenose anzunehmen; nun war aber der palpable Tumor merkwürdigerweise nicht in der Pylorusgegend gelegen, sondern deutlich links von der Mittellinie. Nach diesem Sitz musste man glauben, dasss er der Cardiagegend, resp. der kleinen Curvatur ganz nahe an der Cardia angehöre. Die wichtigste Frage aber war die, ob ein maligner Tumor oder ein altes Ulcus mit Verwachsungen vorlag. Das vierjährige Bestehen des Leidens, der positive Nachweis der Salzsäure, das Aussehen des Mageninhalts liess uns eher das letztere annehmen.

In den nächsten fünf Wochen wurde zunächst versucht, durch vorsichtige Ernährung und häufige Magenausspülungen eine Besserung herbeizuführen. Aber es trat keine wesentliche Aenderung des Zustandes ein; die Schmerzen hielten mit derselben Heftigkeit an und mussten dauernd mit Morphium bekämpft werden; das Körpergewicht schwankte innerhalb

geringer Grenzen und nahm im ganzen nur um weniges zu. Erbrechen war in der ganzen Zeit nicht beobachtet worden; der Tumor war stets an derselben Stelle deutlich fühlbar; Patientin entschloss sich deshalb, um endlich von ihren Schmerzen erlöst zu werden, zu der von uns vorgeschlagenen Operation, welche vor jetzt elf Monaten am 19. Juli vorgenommen wurde.

Nach gründlicher mehrtägiger Vorbereitung führte ich in Aethernarkose einen Schnitt in der Medianlinie, von drei Finger breit oberhalb bis drei Finger breit unterhalb des Nabels mit Excision desselben. Nach Eröffnung des Peritoneums lag zunächst das geblähte Quercolon vor, nach dessen Abwärtsdrängung die vordere Magenwand zum Vorschein kam. Es zeigte sich nun, dass unmittelbar unter dem scharfen Rande des linken Leberlappens, der das Epigastrium vollkommen ausfüllte, links oben vom Nabel, genau an der Stelle, wo wir ihn gefühlt hatten, ein gut dreimarkstückgrosser, mässig prominenter, grauröthlicher Tumor von ziemlich glatter Oberfläche lag. Indem ich die grosse Curvatur nach rechts verfolgte und den Magen etwas anhob, stellte es sich heraus, dass der Pylorus selbst den grössten Theil des Tumors ausmachte. Der Pylorus war nämlich durch feste bindegewebige Stränge mit der kleinen Curvatur ganz nahe an der Cardia verwachsen und dadurch vollkommen nach links hinübergezogen. Die kleine Curvatur erschien auffallend verkürzt, während die grosse in einer gegen die Norm stark vermehrten Krümmung verlief. Irgend eine Verwachsung des Tumors mit dem linken Leberlappen bestand nicht, dagegen war er auf der Unterlage fixirt, so dass diese Partie des Magens sich nur sehr wenig anheben liess. Der Magen war leer, zusammengefallen und schien so von ziemlich normaler Grösse zu sein. Vergrösserte Lymphdrüsen liessen sich weder längs der kleinen, noch der grossen Curvatur des Magens auffinden. Auch bot das Aussehen der Oberfläche des Tumors keinen Anhaltspunkt für eine maligne Neubildung.

Ich versuchte nun zunächst die Verwachsungen des Pylorus stumpf zu lösen, was nicht gelang; beim weiteren Versuch, die Lösung mit dem Messer vorzunehmen, wurde die Magenwand an der vorderen Pylorusgegend verletzt, und es entleerte sich aus einer kleinen, kaum sichtbaren Wunde etwas Magensaft, der mit Tupfern aufgefangen wurde. Nach mühsamem Verschluss dieses Loches durch mehrere tiefe Nähte, stand ich von weiteren unnützen und gefährlichen Lösungsversuchen ab und beschloss, die Gastroenterostomie auszuführen. Es unterlag keinem Zweifel, dass die starke Verziehung des Pylorus nach links und seine Verwachsung mit dem Cardiatheil zu einer erheblichen Pylorusstenose mit consecutiver Magenerweiterung geführt hatte; die Beschwerden der Patientin erklärten sich unschwer aus dem Zug, welchen der gefüllte Magen auf diese Verwachsungsstelle ausüben musste. Eine Anastomose zwischen

Magen und Dünndarm konnte bei dieser Sachlage sowohl gegen die Schmerzen als auch gegen die Stenose wirksame Abhülfe schaffen.

Die Gastroenterostomie nahm ich nach der von Kocher angegebenen, Ihnen bekannten Methode mit Klappenbildung vor. Die weitere Operation verlief ohne Störung. Der Magen wurde versenkt und die Bauchhöhle vollkommen geschlossen.

Der weitere Verlauf war ein günstiger. Die ersten drei Tage wurde Patientin ausschliesslich durch Nährklystiere ernährt — sie erbrach während dieser Zeit ziemlich viel. Vom vierten Tage an wurde mit vorsichtiger Ernährung per os begonnen. Durch einen kleinen subcutanen Abscess, der von einem vereiterten Stichcanal ausging, wurde die Wundheilung etwas in die Länge gezogen. Zu irgend welchen peritonitischen Erscheinungen kam es nicht. Eine in der dritten Woche auftretende Bronchopneumonie störte weiter die Reconvalescenz, so dass die Kräfte der Patientin nur sehr langsam zunahmen. Bei ihrer Entlassung aus dem Krankenhause, 7 Wochen nach der Operation, betrug ihr Körpergewicht nur 36 kg. Dagegen waren, was die Hauptsache ist, die quälenden Magenschmerzen mit dem Tage der Operation vollkommen verschwunden und sind auch bis heute niemals wiedergekehrt. Ausserhalb des Krankenhauses hat nun die Patientin sehr schnell und bedeutend an Gewicht zugenommen. Als ich sie 6 Wochen nach der Entlassung sah, wog sie bereits 48 kg, also eine Gewichtszunahme von 24 Pfund. Der Appetit wurde äusserst rege, sie braucht sich in der Wahl der Speisen bald keine Beschränkung mehr aufzulegen und empfand selbst beim Genuss schwer verdaulicher Gerichte keinerlei Beschwerden. Auch ihre kleine Wirthschaft konnte sie sehr bald ohne Anstrengung wieder besorgen. Die Patientin ist durch die Operation eine gesunde blühende Frau geworden, welche jetzt augenblicklich 53,5 kg wiegt. Eine vor vier Tagen vorgenommene Ausheberung des Magens, eine Stunde nach dem Probefrühstück, ergab sehr wenig Mageninhalt, deutliche Salzsäurereaction, keine Milchsäure, keine Hefe, keine Sarcine. Wenn Sie die Frau jetzt untersuchen, so werden sie bemerken, dass sich in der Mittelline im oberen Theil des Leibes ein Bauchbruch gebildet hat, welcher sich bei Hustenstössen deutlich vorwölbt. Links an der Mittellinie, zwei Finger unterhalb des Rippenbogens fühlen Sie in der Tiefe eine Resistenz, welche dem früheren Tumor entspricht.

Dass es sich hier um einen gutartigen Process gehandelt hat, nämlich um ein an der kleinen Curvatur gelegenes Ulcus ventriculi, welches durch Narbenbildung und Verwachsung den Tumor, die Pylorusstenose und Magendilatation hervorrief, ist nach dem ganzen Verlauf, nach der fast ein Jahr andauernden Heilung sehr wahrscheinlich geworden.

b) **Geheilter Fall von Einklemmung mit Darmgangrän und Peritonitis.**

Der Fall betrifft eine 42jährige Ehefrau, welche am 25. October vorigen Jahres mit den Symptomen eines acuten Ileus ins Charlottenburger Krankenhaus eingeliefert wurde. Aus der Anamnese ist hervorzuheben, dass die Patientin in ihrer 14jährigen Ehe im ganzen zehn Geburten durchgemacht hat, darunter acht ausgetragene Kinder und zwei Aborte. Die Entbindungen verliefen bis auf eine, bei der das Kind mit der Zange geholt werden musste, ganz ohne Störung; ebenso war der Wochenbettsverlauf stets ein normaler. Vor 7 Jahren kam es angeblich nach einem Fall zu einer Fehlgeburt im sechsten Monat; seit dieser Zeit bemerkte Patientin das Entstehen eines rechtsseitigen Leistenbruchs, welcher ihr aber wenig Beschwerden verursachte. Die letzte richtige Entbindung war vor drei Jahren. Unterleibskrank will Patientin niemals gewesen sein, auch nie an Ausfluss gelitten haben. Patientin war wieder im dritten Monat schwanger, als sie am 23. October Abends, also zwei Tage vor ihrer Einlieferung ins Krankenhaus ganz plötzlich mit ausserordentlich heftigen Schmerzen im Leibe und Erbrechen erkrankte. Sie weiss sich auf nichts zu besinnen, was irgendwie Veranlassung zu ihrer Erkrankung hätte geben können; sie hat sich die Tage vorher und diesen Tag über so wohl wie immer gefühlt, nichts Schweres gehoben, keine besonders reichliche Mahlzeit eingenommen, auch an ihrem Leistenbruch, welchen sie wie immer leicht zurückbringen konnte, nichts Besonderes bemerkt. Die Stiche im Leibe und das Erbrechen hielten mit grosser Heftigkeit die ganze Nacht hindurch an, so dass Patientin am Morgen zum Arzt schickte, welcher ihr Pulver zur Beruhigung verordnete. Es trat danach eine vorübergehende Besserung ein, dann fingen die Schmerzen und das Erbrechen mit erneuter Heftigkeit wieder an; zugleich schwoll der Leib beträchtlich. Eine von ihr erst am folgenden Tage zugezogene Hebamme rieth ihr, schleunigst nach dem Krankenhause zu gehen, da eine innere Einklemmung vorliege. Nachts $^3/_4$12 Uhr, also ca. 48 Stunden nach dem Auftreten der ersten Krankheitssymptome, während welcher Zeit weder Stuhlgang erfolgt, noch Winde abgegangen waren, wurde die Kranke hier eingeliefert. Die grosse, kräftig gebaute, starkknochige Frau machte einen schwerkranken Eindruck. Die Gesichtszüge waren ängstlich, verfallen, die Gesichtsfarbe blass. Dagegen war die Zunge nur wenig belegt und feucht, der Puls leidlich kräftig und regelmässig. Der Unterleib war besonders vom Nabel abwärts sehr stark gleichmässig aufgetrieben, dabei die Bauchdecken enorm gespannt. Die Betastung des ganzen Leibes war sehr schmerzhaft; besonders empfindlich erwies sich aber die linke untere Bauchhälfte, in welcher sich eine tief gelegene, von der Spina anterior superior nach dem Nabel ziehende stärkere Resistenz abpalpiren liess. Oberhalb des Nabels waren

durch die Bauchdeckenreliefs stark geblähte Darmschlingen sichtbar. Trotz der vermehrten Resistenz war der Percussionsschall über der linken unteren Bauchseite überall deutlich tympanitisch, während die rechte Seite leichte Dämpfung aufwies. Eine genaue Untersuchung der Bruchpforten ergab rechts eine gänseeigrosse Geschwulst im Labium majus, welche sich leicht und ohne Schmerzen in die Bauchhöhle zurückbringen liess, links in der Gegend der Fossa ovalis einen wallnussgrossen, weichen, ebenfalls leicht in die Bauchhöhle reponiblen Tumor. Sowohl über der rechtsseitigen Labial-, wie über der linksseitigen Cruralhernie waren die Hautdecken von vollkommen normaler Färbung. Merkwürdigerweise wusste Patientin von dem Bestehen des linken Bruches gar nichts. Eine Einklemmung dieser Brüche lag also sicher nicht vor. Die gynäkologische Untersuchung ergab eine ziemlich derbe, zerklüftete, deutlich von der Führungslinie nach links abgewichene Portio. Der Douglas und die Parametrien zeigten sich ganz frei. Der Uterus war also nicht retroflectirt und musste, nach dem Stand der Portio zu urtheilen, nach rechts abgewichen sein. Eine bimanuelle Untersuchung und Abtasten des Fundus war bei der grossen Schmerzhaftigkeit des Leibes nicht möglich. Per rectum konnte ebenfalls etwas Besonderes im kleinen Becken nicht gefühlt werden. Im Mastdarm lagen ziemlich viel kleine, harte Kothballen. Da fernere Symptome für eine Einklemmung von seiten der seltenen Brüche (Hernia obturatoria, ischiadica etc.) nicht aufgefunden werden konnten, so musste es sich um eine innere Einklemmung mit completem Darmverschluss handeln; welcher speziellen Art, war nicht zu entscheiden. Bei einer sofort vorgenommenen hohen Eingiessung entleerten sich mit dem eingegossenen Wasser nur wenige kleine Kothbröckel. Trotz Darreichung von Opiaten und Application von Eisbeuteln auf den Leib musste Patientin die ganze Nacht hindurch aufs heftigste erbrechen. Das Erbrochene bestand aus galligen Massen, roch aber nicht fäculent.

Am nächsten Morgen war der Zustand unverändert schlecht. Um 8 Uhr früh wurde in Aethernarkose zunächst noch einmal eine genaue gynäkologische Untersuchung vorgenommen und festgestellt, dass der Uterus in Anteflexion lag, kindskopfgross und nach rechts verlagert war, im übrigen der Befund im kleinen Becken von dem Nachts zuvor erhobenen nicht abwich. Obwohl die Symptome bereits für allgemeine Peritonitis sprachen und die Chancen, das Leben der Patientin zu retten, sehr gering schienen, entschlossen wir uns doch, besonders in Anbetracht des verhältnissmässig guten Pulses und Kräftezustandes der Kranken, zur Laparotomie.

Die stärkere Auftreibung der linken unteren Bauchseite, welche sich heute noch entschiedener von dem Niveau des übrigen Leibes hervorhob, die dort gefühlte Resistenz, endlich die Verdrängung des Uterus nach rechts, wiesen auf diese Gegend als wahrscheinlichen Sitz der Darm-

einklemmung gebieterisch hin. Ich führte deshalb einen Schnitt links oberhalb des Tuberculum pubicum beginnend, nach aussen und oben bis zur Nabelhorizontalen aus. Nach Durchtrennung der Muskulatur und Einschneiden des stark verdickten, missfarbigen Parietalperitoneums stürzte aus der Bauchhöhle gut ein viertel Liter einer blutig gefärbten, trüben, übelriechenden Flüssigkeit hervor. Das Peritoneum parietale wurde nun in der ganzen Ausdehnung der Hautwunde gespalten — eine Verwachsung desselben mit Netz oder Baucheingeweiden bestand nicht. Jetzt präsentirte sich in der Tiefe der Wunde ein vollkommen schwarz gefärbtes Darmstück, genau wie eine Blutwurst aussehend, in einer Länge von ca. 20 cm, welches in Form einer langen Schleife von oben innen nach unten aussen gelagert war, also mit seiner Convexität nach unten schaute. In die Umgebung derselben drängten sich Dünndarmschlingen mit hochroth gefärbter Serosa und stark verdicktem Mesenterium, durch frische fibrinöse Belege mit einander verklebt. Ein Abschluss der nekrotischen Partie von der freien Bauchhöhle bestand nicht, wovon man sich durch Emporheben der Wundränder überführen konnte. Die Wurzel der gangränösen Dünndarmschlinge wurde durch übergelagerte Därme verdeckt; erst nachdem diese bei Seite geschoben waren und die Schlinge vorsichtig etwas gelüftet wurde, kam die Incarcerationsstelle selbst zum Vorschein. Als Ursache der Einschnürung stellte sich jetzt ein kaum stricknadelstarker, bindegewebiger Strang heraus, der dicht an der Darmwand verlaufend die beiden Schenkel umfasste und aufs engste zusammenschnürte. Nachdem dieser Strang durchtrennt war, wichen die beiden Schenkel auseinander, und die Darmschlinge entfaltete sich in ihrer vollen Grösse, indem sie gleichzeitig eine Drehung von 180° um die Längsachse beschrieb, so dass der nach rechts gelegene Abschnitt nach links und umgekehrt zu liegen kam. Das schwarze nekrotische Gewebe setzte sich jetzt in einer scharfen Linie von dem gerötheten des übrigen Darms ab. Glücklicherweise liess sich eine Perforation der Wand weder an der Einschnürungsstelle selbst, noch an einer anderen Stelle des gangränösen Stückes erkennen.

Das letztere wurde nun vor die Bauchwunde gezogen, die übrigen Därme durch Kochsalzcompressen geschützt und nun die Resection beiderseits 2—3 cm vor der Grenze des Nekrotischen ausgeführt.

Eine primäre Vereinigung der Darmenden schien uns nicht rathsam einerseits des hochentzündeten Zustandes der Serosae wegen, andererseits wegen der dadurch bedingten längeren Operationsdauer.

Es wurde daher ein Anus praeternaturalis angelegt, und zwar folgte das Einnähen des abführenden Darmstücks in den unteren Wundwinkel, dann Verkleinerung der Wunde oben durch Knopfnähte, schliesslich Einnähen des zuführenden Endes in den so neu geschaffenen oberen Wundwinkel. Das obere Darmstück wurde seitlich nicht ganz mit der

Bauchwand vereinigt, und an den so entstehenden kleinen Lücken wurden mehrere Jodoformgazestreifen tief in die freie Bauchhöhle eingeführt, um so einen Abfluss der Secrete aus der Bauchhöhle zu ermöglichen.

Ich muss gestehen, dass ich die Darmresection und Anlegung eines Anus praeternaturalis nur vornahm, einmal um die Operation zu vollenden, dann um nichts unversucht zu lassen. Die Frau zu retten, schien uns damals ausserhalb des Bereichs der Möglichkeit zu liegen.

Patientin überstand den Tag der Operation gut. Am nächsten Tage entleerte sich reichlich Koth aus dem oberen Darmende, so dass der Verband wiederholt gewechselt werden musste. Die Schmerzen und das Erbrechen hielten noch an. Am zweiten Tage wurde ein Theil der in die Bauchhöhle geführten Jodoformgazestreifen entfernt. Es stürzte eine Menge blutig-eitriger Flüssigkeit aus der Bauchhöhle nach.

Am dritten Tage enthielt der Urin reichlich Indican; der rechtsseitige Labialbruch zeigte sich stark geschwollen, war nicht mehr reponibel, die Haut darüber geröthet. Eine Dämpfung über der rechten unteren Leibseite machte Flüssigkeitsansammlung dort wahrscheinlich. In der Umgebung der Fistel zeigte die Haut intensive Röthung.

In den nächsten Tagen hielt die Besserung an; die Kräfte hoben sich sichtlich. Der inzwischen stark gefallene Leib war auf Druck nur wenig schmerzhaft. Da traten plötzlich am zehnten Tage nach der Operation Morgens heftige Wehen auf, und bald darauf wurde eine dreimonatliche Frucht ausgestossen. Die Placenta folgte nicht; es kam zu einer sehr heftigen Blutung, und zwei Stunden darauf musste, da die Placenta sich nicht spontan löste, in Chloroformnarkose die manuelle Lösung vorgenommen werden. Der Uterus wurde mit Jodoformgaze tamponirt, worauf die Blutung stand.

Natürlich dauerte es geraume Zeit, ehe die an und für sich so geschwächte Patientin sich von diesem schweren Zwischenfall erholt hatte. Dazu kam bald noch eine neue Störung. An dem, wie schon früher berichtet, stark angeschwollenen rechtsseitigen Labialbruch kam es zur Abscedirung und zu spontanem Durchbruch, indem sich an drei verschiedenen Stellen grössere fluctuirende Knoten bildeten, aus welchen sich reichlich mit Blut untermengter Eiter entleerte. Die Geschwulst fiel danach auf die Hälfte zusammen. Es waren also offenbar aus der Bauchhöhle Eitererreger in den Bruchsack gelangt, welche dort einen glücklicherweise sich abkapselnden Abscess hervorriefen. Doch damit noch nicht genug. Bald nach diesem Ereigniss trat mehrtägiges hohes Fieber auf, welches erst nachliess, als mit dem Urin ziemlich reichliche Eitermengen entleert wurden, also wahrscheinlich ein Unterleibsabscess in die Harnwege perforirt war. Der Urin wurde nach zahlreichen Blasenausspülungen bald wieder klar.

Mit allen diesen Complicationen waren fast zwei Monate nach der

Operation verstrichen. Die Fistelwunde hatte sich inzwischen bedeutend verkleinert, und ein geringer Schleimhautprolaps war eingetreten. Das stark ätzende Secret der Dünndarmfistel hatte allmählich die gesammte Haut des Bauches in eine hoch geröthete, stark nässende Wundfläche verwandelt, obwohl durch mehrmals täglich gewechselte Verbände und Bestreichen mit Zinkpaste die Haut nach Möglichkeit zu schützen versucht wurde. Es musste jetzt dringend an einen Verschluss des Anus gedacht werden. Da sich noch immer neben der Fistel aus der Bauchhöhle geringe Mengen Eiter entleerten, so erschien wegen der grossen Gefahr, in einer inficirten Bauchhöhle zu operiren, eine Darmresection fürs erste ausgeschlossen. Ich versuchte daher, nachdem der inzwischen entstandene hohe Sporn durch Dupuytren'sche Klemme beseitigt war, einen extraperitonealen Verschluss, indem ich Anfangs Februar die Fistelränder anfrischte, die prolabirte Schleimhaut abtrug und nach Freilegung der vorderen Serosaränder die vordere Wand mittels zweireihiger Naht schloss. Die Naht hielt fünf Tage; per anum gingen reichliche Mengen Stuhlgang ab; aber bereits am sechsten Tage entstand wieder eine kleine Fistel, die sich schnell vergrösserte; bald entleerte sich der ganze Koth wieder vorn. Wir entschlossen uns daher 16 Tage später, am 22. Februar, also circa vier Monate nach der ersten Operation zur Darmresection. Dieselbe gestaltete sich insofern recht schwierig, als sowohl das abführende wie das zuführende Darmstück durch zahlreiche Adhäsionen mit der Haut und den benachbarten Därmen verwachsen war, zu deren Lösung nach Umschneidung der Fistel die Bauchwunde nach oben und unten erweitert werden musste. Ich resecirte im ganzen ein Darmstück von 16 cm, indem ich oben und unten von der Fistelöffnung noch ein Stück Darm mit fortnahm. Die Vereinigung der beiden Darmenden geschah durch zweireihige Seidennaht. Nach Verschluss der oberen Wunde durch fortlaufende Naht folgte Verschorfung der früheren Fistelgegend mit dem Paquelin. Ein Jodoformgazestreifen wurde von dieser Stelle bis zur Nahtstelle des inzwischen tief zurückgesunkenen Darms eingelegt.

Ich erlaube mir, Ihnen hier das resecirte Stück herumzureichen. Sie werden an der vorderen Wand die ampullenförmige Fistelöffnung bemerken, während Sie die glatte hintere Wand fast vollkommen von Schleimhaut an der früheren Spornstelle überkleidet sehen.

Wider alles Erwarten überstand die Patientin diese neue langdauernde Operation vorzüglich. Die nächsten drei Tage wurde die Patientin nur mit Nährklystieren ernährt; schon am vierten Tage erfolgten, nachdem Oleum Ricini per os und ein Glycerinklystier gegeben war, vier reichliche dünne Stuhlentleerungen. An demselben Tage wurde Champagner gereicht und dann vorsichtig mit der Ernährung per os fortgefahren. Der Stuhlgang erfolgte sehr bald spontan; die Kräfte nahmen

rapide zu. Beim ersten Verbandwechsel nach sieben Tagen zeigte sich die obere Wunde per primam verheilt; auch der untere Theil der Wunde schloss sich schnell. Sieben Wochen nach der Darmresection wurde Patientin in blühendem Zustande völlig geheilt entlassen. Sie hatte von 44 auf 54 kg, also 20 Pfund zugenommen und wiegt jetzt 117 Pfund. Sie hat ihre volle Arbeitsfähigkeit wieder erlangt und ernährt durch ihre Arbeit sich und drei Kinder.

M. H.! Ich glaube, die eben vorgetragene Krankengeschichte bietet des Bemerkenswerthen genug; es ist weniger der Mechanismus der inneren Einklemmung — Abschnürung einer Dünndarmschlinge durch einen dünnen peritonitischen Strang —, welcher unser Interesse fesselt, als die Thatsache, dass die Patientin nicht nur die an den Ileus sich anschliessende schwere diffuse Peritonitis überstand, sondern im weiteren Verlauf noch eine Fülle von schweren Complicationen — ich erinnere an den Abort mit Placentarlösung, die Abscedirung der Leistenhernie, die Perforation eines Abscesses in die Harnwege — und schliesslich trotz fast viermonatlichen Bestehens einer Dünndarmfistel noch Kraft genug besass, um eine so eingreifende Operation, wie die Darmresection, glücklich zu überwinden. Das vermochte nur eine so überaus kräftige Natur zu vollbringen, wie sie die Patientin zu ihrem Glücke besass.

2. Herr H. Settegast stellt einige Fälle von **angeborenen Missbildungen und Formveränderungen** vor, welche sich erst in den ersten Lebensjahren entwickelt haben.

Einleitend referirt er über eine tiefe Schnürfurche am rechten Oberarm eines Mädchens von 20 Jahren. Die Weichtheile sind etwa an der Grenze des mittleren und unteren Drittels ringförmig eingezogen, so dass der oberhalb dieser Stelle normal starke und wohlgebildete Arm mit Daumen und Zeigefinger umspannt werden kann. Unterhalb ist der Arm zwar auch durchaus normal entwickelt, aber in allen Theilen zarter, zierlicher und kleiner als links.

Der zweite Fall betrifft einen Knaben von zehn Jahren, bei welchem der zweite, dritte, vierte Finger der rechten Hand etwa halb so lang als die entsprechenden Finger der linken Hand, gelenklos und mit einander verwachsen sind. Auch der kleine Finger hat nur ein deutliches Interphalangealgelenk. Es ist vor einiger Zeit am zweiten—dritten und dritten—vierten Finger die Operation der Syndactylie mit seitlicher Verschiebung der Hautlappen gemacht worden, weil ein ungleiches Wachsthum Beschwerden durch Zerrung am freien Rande der Schwimmhaut ver-

ursachte. In diesem Falle war die Muskulatur des ganzen Arms atrophisch. Von den Pectoralmuskeln war kaum eine Spur nachzuweisen. Während in dem ersten Falle amniotische Stränge als ziemlich sichere Veranlassung anzusehen sein dürften, wird man hier nicht umhin können, die Ursache in das Centralorgan zu verlegen. Das Kind ist im übrigen normal gebaut, geistig entwickelt, aber im Wachsthum etwas zurückgeblieben.

Sodann wird ein Knabe von zehn Jahren vorgestellt, bei dem Referent vor neun Jahren ebenfalls die Operation der Syndactylie am zweiten—dritten Finger der rechten Hand vorgenommen hat. Damals waren beide Hände, abgesehen von dieser Anomalie, normal gebildet. Nach der Operation hat sich allmählich sowohl an den beiden operativ getrennten Fingern, wie an einigen Fingern der linken Hand ein Riesenwuchs entwickelt, so dass dieselben ziemlich die Grösse von Fingern eines erwachsenen Mannes erreichen. Am rechten Zeigefinger hat sich durch minderes Wachsthum der operirten Seite eine bogenförmige seitliche Krümmung entwickelt.

An diesen Fall wird ein weiterer Fall von Riesenwuchs der grossen Zehe bei einem Knaben angeschlossen. Derselbe ist jetzt vier Jahre alt. Im Alter von circa einem Jahre war die enorm vergrösserte zweite Phalanx exarticulirt worden. Auch hier hatte die Verbildung sich erst einige Zeit nach der Geburt bemerkbar gemacht. Später war im Stumpf ein mässiges „Recidiv" eingetreten, welches jetzt noch bemerkbar, aber nicht störend ist. Uebrigens ist eine geringe Vergrösserung und Verdickung des ganzen Fusses bis zum Unterschenkel herauf vorhanden.

Schliesslich wird ein Mädchen von zehn Jahren vorgestellt, welches Referent im Alter von $1^1/_2$ Jahren zuerst sah. Damals reichte das linke Bein kaum bis zum Kniegelenk des rechten. Der sehr atrophische Unterschenkel setzte sich scheinbar am Hüftgelenk an. Weder ein Femur noch eine Patella liessen sich mit Sicherheit nachweisen. Es war damals eine Stelze für das verkürzte linke Bein gearbeitet worden, welche in der Gegend des Hüftgelenks mit einem Ledercorset articulirte. Das Kind lernte ausserordentlich schnell stehen und gehen und hat sich bis heute geistig und körperlich sehr gut entwickelt. Es trägt einen gleichen Apparat und bewegt sich schnell und gewandt darin. Insofern ist seit jener Zeit eine Veränderung eingetreten, als durch das Wachsthum der Theile nunmehr mit Sicherheit ein kleines Femur sowohl, wie eine winzige Patella nachgewiesen werden können. Das erstere steht zur Körperachse spitzwinklig flectirt.

Sämmtliche Verbildungen waren in den betreffenden Familien durchaus alleinstehend.

3. Herr Rotter demonstrirt a) ein durch die Operation gewonnenes Präparat von **Mammacarcinom** mit dem gleichzeitig

entfernten Musculus pectoralis major. Obwohl der Tumor in der Brustdrüse die Grösse eines Enteneies nicht überstieg und vom Muskel noch durch eine mehrere Millimeter dicke Fettschicht getrennt war, obwohl also von einer auch nur beginnenden Verwachsung der Geschwulst mit dem Muskel nicht die Rede war, konnten doch auf der Rückseite des Muskels, speziell im Verlauf der Arteria thoracica secunda und einer Arteria perforans bereits makroskopisch nachweisbare Krebsmetastasen festgestellt werden. Ein solches Präparat vermag recht ernstlich die Nothwendigkeit zu beweisen, bei der Exstirpation eines Mammacarcinoms auch in nicht weit vorgeschrittenen Fällen, also ganz regelmässig, die Portio sternalis des Musculus pectoralis major mitzuentfernen.

b) Hierauf zeigt Herr Rotter eine gelegentlich einer Section gewonnene Leber mit **Gallensteinen** vor. Dieselbe entstammt einem 82 Jahre alten Patienten, bei dem vier Jahre früher in einem anderen Krankenhause die Cystotomie ausgeführt worden und seitdem eine Gallenfistel zurückgeblieben war. Der Stuhl war andauernd thonfarben gewesen, alle vier Wochen etwa hatten sich aus der Gallenfistel unter den Erscheinungen eines Kolikanfalles eine grosse Menge hirsekorngrosser Steine entleert. Das Präparat zeigt einen über wallnussgrossen Stein im Ductus choledochus und eine grosse Menge hirsekorngrosser Steinchen in den Gallengängen der Leber.

4. Herr G. Hahl: **Ueber Verbände und Prothesen nach Resectionen am Unterkiefer** (mit Demonstrationen). M. H.! Gestatten Sie mir, Ihre Aufmerksamkeit auf ein Gebiet zu lenken, auf welchem die Hülfe des Zahnarztes dem Chirurgen von Nutzen ist, nicht zu sprechen von den Annehmlichkeiten, welche für den Patienten hier aus dem Zusammenwirken des Chirurgen und des Zahnarztes in mehr als einer Hinsicht entsteht: die Operationen an den Kiefern. Zwecks grösserer Klarheit bitte ich einige solcher Fälle demonstriren zu dürfen.

Die fast am meisten entstellende und für den Patienten in ihren Folgen unangenehmste von diesen Operationen ist die Continuitätsresection des Unterkiefers. Den Defect nach einer solchen Operation ergänzt die moderne Zahnheilkunde nach zwei verschiedenen Methoden oder Schulen. Nach der Ollier-Martin'schen Methode geschieht das unmittelbar nach der Resection durch einen,

dem entfernten Theil genau in der Grösse entsprechenden Ersatz aus Kautschuk. Befestigt mit Klammern oder Schrauben an den zurückgelassenen Zähnen oder Kiefertheilen und durchzogen von Röhren, um durch dieselben sowohl die Wunde wie die Berührungsflächen mit antiseptischer Flüssigkeit bespülen zu können, sind solche Prothesen von Patienten der Lyoner Klinik 8—18 Monate dauernd getragen und dann durch kleinere abnehmbare ausgewechselt worden. Die zweite, oder die v. Bergmann-Sauer'sche Schule beschränkt sich darauf, während des Heilungsprocesses die zurückgelassenen Kieferreste in normaler Stellung zu halten oder in dieselbe zu bringen und ergänzt den Defect erst nach vollendeter Heilung, aber vor eingetretener Narbenschrumpfung. In den Rahmen der ersten Methode fallen auch die von Gluck-Warnekros im Sinne der Implantationstherapie behandelten Fälle, wie ein solcher in der Sitzung der Gesellschaft der Charité-Aerzte vom 16. Mai 1895 demonstrirt ist. Der fast ganz resecirte Kiefer wurde durch eine aus Gold hergestellte Prothese ergänzt, indem diese mit Schrauben an den Kieferstümpfen befestigt wurde und gleich in den um die Prothese zusammengenähten Weichtheilen zur dauernden Einheilung zurückblieb.

Nach der v. Bergmann-Sauer'schen Methode werden die zahnärztlichen Verbände und Apparate bei den verschiedenen Resectionen in folgender Weise angelegt.

Fig. 1.

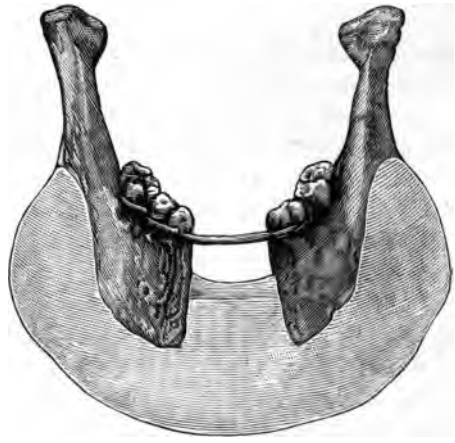

Bei einer Resection aus der Mitte des Kiefers werden die seitlichen Kieferreste durch einen vor der Operation hergestellten und gleich nach derselben an den vorhandenen Zähnen oder Kieferstümpfen befestigten Drahtbügel fixirt (Fig. 1 und 2). Das Material hierzu kann Gold, Aluminiumbronze oder verzinnter Stahl sein. Als Drahtligatur bewährt sich am besten die Aluminiumbronze in einer Legirung von 90 Theilen Kupfer und 10 Theilen Aluminium

Bei einer Resection, verbunden mit der Exarticulation der einen Seite, wird der zurückgebliebene Kiefer durch einen Apparat, genannt Sauer's Resectionsverband, vor dem Einsinken nach der operirten Seite hin verhindert (Fig. 3).

Dieser Apparat besteht aus einem Draht, welcher genau den Zähnen entlang läuft und ein gegen die Oberkieferzähne schräg angebrachtes Stückchen Blech — die schiefe Ebene — trägt. Angelegt erst zehn bis vierzehn Tage nach der Operation, zwingt der Apparat den Kiefer durch Aufbeissen der Oberkieferzähne gegen die schiefe Ebene allmählich in seine normale Lage. Dieser scheinbar unbedeutende Apparat kennzeichnet sich als einer der erfolgreichsten Fortschritte in der Nachbehandlung von Unterkieferresectionen. Ein Bild, stammend aus der ersten Hälfte des Jahrhunderts, illustrirt am besten das damals übliche Verfahren und lässt zugleich die grossen, durch Sauer's Resectionsverband erzielten Vortheile in die Augen springen.

Fig. 2.

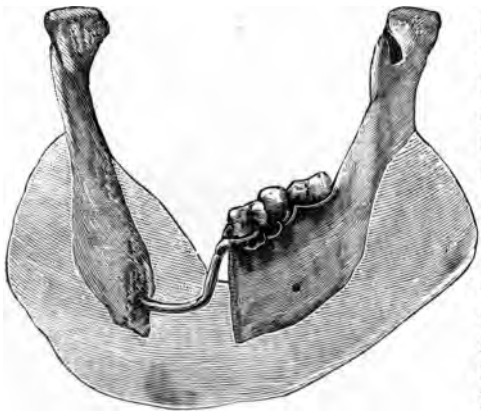

Fig. 3.

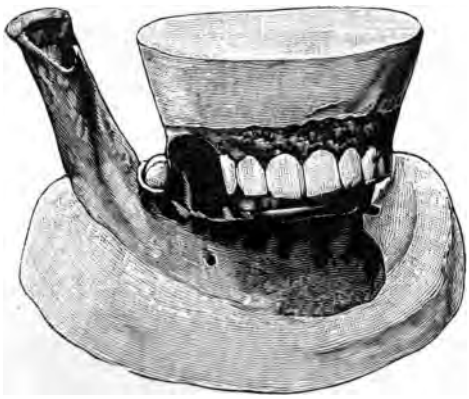

Der Pariser Zahnarzt Préterre fertigte seine Prothesen nach Resectionen derart, dass der Kieferrest blieb, wo er nach der Kieferoperation hingezogen worden, er wurde nur als Stütze für den Ersatz verwandt, mithin entstand vor der natürlichen eine zweite künstliche, mit dem Oberkiefer articulirende Zahnreihe. Die nächsten Vorgänger Sauer's, Süersen und Haun, fixirten schon bei frisch in Behandlung gekommenen Fällen die Stümpfe durch Apparate, ähnlich ihren Kautschuk-Guttaperchaschienen für Kieferbrüche. Sie dehnten ebenfalls in falscher Position ver-

heilte Kieferreste: Süersen durch zwischengeschobene auswechselbare Stäbchen, Haun durch Kautschukschienen, welche eine immer grössere Auflagerung von Guttapercha erhielten.

Da nun der Gegendruck bei diesen Kautschuk-Guttaperchaschienen nur von den Weichtheilen der Wange geleistet wird, so dauert es mitunter Jahre, ehe das erwünschte Resultat auf diesem Wege erzielt werden kann. Um besonders diesem Uebelstand abzuhelfen, galt es eine Methode einzuführen, welche zugleich einheitlich und für alle Fälle ausreichend sein sollte und ganz besonders die Thätigkeit der die richtige Articulation bewirkenden Muskelpartieen anregte und ausnutzte. Eine immer vorhandene Kraft, fähig selbst veralteten Narbencontractionen entgegenzuwirken, fand Sauer in der für diesen Zweck durch die schiefe Ebene dienstbar gemachten Bissenergie. Beiläufig erwähnt, schätzte Sauer diese Kraft auf einen halben Centner, es hat sich jedoch herausgestellt, dass er sie noch unterschätzt hat. Sobald die Wunde vollständig verheilt ist und der Kiefer durch Tragen des Resectionsverbandes nur eine kleine Unterstützung durch die schiefe Ebene bedarf, um normal mit dem Oberkiefer zu articuliren, wird der Ersatz für den entfernten Theil angefertigt — oder in Zeit angegeben — etwa 4—6 Wochen nach der Resection.

Fig. 4.

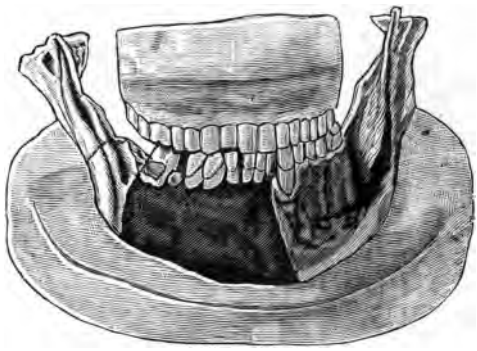

Vor etwa drei Jahren erfuhr sowohl die Operation wie die zahnärztliche Behandlung dieser Fälle hier in der Königlichen Klinik eine wesentliche Erweiterung. Wenn z. B. von diesem Kiefer ein Stück von dem linken Eckzahn bis einschliesslich (Fig. 4) des letzten hier vorhandenen Zahnes rechts resecirt werden muss, so wird vor der Operation ein zahnärztlicher Apparat angefertigt, welcher nicht nur die schiefe Ebene zum Fixiren des linken Kieferstückes, sondern auch einen künstlichen Ersatz für den zu reseciren-

Fig. 5.

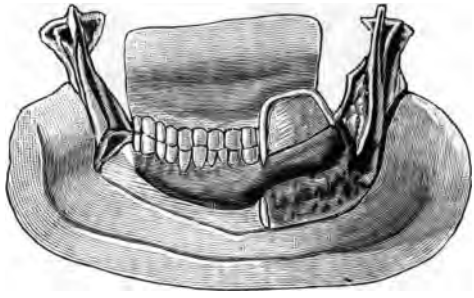

den Theil trägt (Fig. 5). Die Resection wird über den ganzen Molartheil bis zum Kieferwinkel ausgedehnt, so dass ein zahnloses Kieferstück kurz vor dem Winkel im horizontalen Theil des Kiefers nicht gelassen wird. Dasselbe zieht sich nämlich sofort nach der Resection nach innen, belästigt den Patienten sowohl beim Sprechen wie beim Schlucken und kann nur durch complicirte Apparate in der alten Lage gehalten werden, ohne dem Patienten nunmehr irgend einen nennenswerthen Nutzen zu bringen.

Das Kieferstück links trägt den Apparat, welcher während der Narkose sofort nach der Resection, sobald die Blutung gestillt ist, eingesetzt wird. Die Zunge wird durch eine Ligatur an dem Apparat befestigt und die Wunde, welche allemal am unteren Rande des Kiefers entlang geführt wurde, um den Ersatz in der Weise geschlossen, dass die Schleimhaut der Wange mit der des Mundbodens unterhalb der Prothese entweder ganz oder wenigstens an den beiden Enden der Wunde zusammengenäht wird. Die ganze Prothese liegt also frei im Munde, getrennt durch die zusammengenähte Schleimhaut von der Wunde. Die Grösse der Prothese ist von der zurückbleibenden Schleimhaut abhängig und erreicht durchschnittlich in der Höhe zwei Drittel des Kiefers, und in der Länge geht sie bis zum Weisheitszahn, oder um vergleichend zu sprechen, sie bekommt fast dieselbe Grösse, welche die definitive Prothese nach der Ollier-Martin'schen Methode bekommen kann. Da nun das mehr oder minder vortheilhafte Aussehen der Patienten nach der Operation von der Grösse des Ersatzes und dieser wiederum von der zurückgelassenen Schleimhaut abhängt, so ist es sehr wünschenswerth, dass möglichst viel von derselben gelassen werden kann. In der dritten Woche nach der Operation wird die Zungenligatur entfernt und von da ab der Apparat täglich zum Reinigen herausgenommen. Etwa sechs Wochen nach der Operation wird eine zweite, den Defect vollständig ergänzende Prothese angefertigt.

Fig. 6.

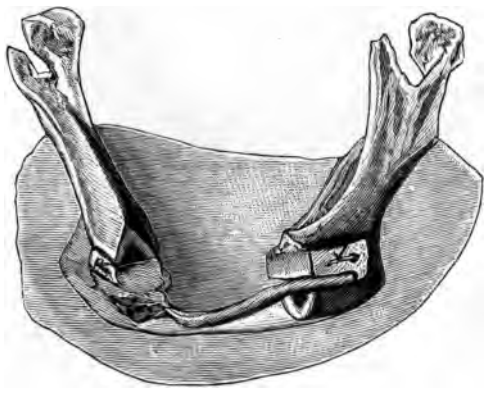

In dieser Weise ist die partielle Unterkieferresection achtmal in der Königlichen Klinik zur Ausführung und Behandlung gekommen. In einem neunten Falle, bei einer Resection aus der Mitte eines Kiefers, der keine Molarzähne mehr hatte, wurden die Kieferstümpfe wie die Zunge durch den Bönnecken'schen Drahtbügel fixirt (Fig. 6). Da es in unserem Plan lag,

diesen Verband in der dritten Woche nach der Resection zu entfernen, wurden, um sicher die Kieferreste durch einen abnehmbaren Apparat in ihrer normalen Stellung zu halten, die Musculi pterygoidei interni ausser Thätigkeit gesetzt, indem sie gleich bei der Operation von dem Kieferstück losgelöst wurden. Als der Drahtbügel zu beabsichtigter Zeit entfernt wurde, blieben die Kieferreste ziemlich in normaler Lage, nur ein wenig nach innen und, dem Zug des M. temporalis folgend, etwas nach oben gezogen. Eine breite Kautschukschiene mit flügelartigen Fortsätzen gegen die Kieferstümpfe, umkleidet von schwarzer Guttapercha und durch Spiralen mit der Oberkieferplatte verbunden, wurde sofort nach Entfernung des Drahtbügels eingesetzt und hierdurch dem Kinn die bis dahin fehlende Stütze gegeben.

Fig. 7.

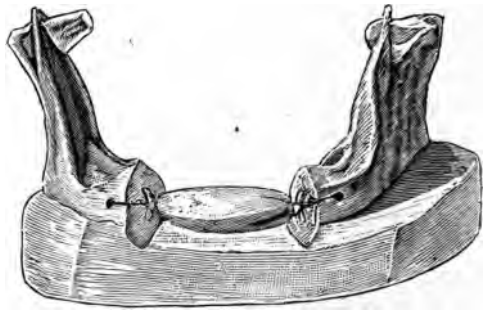

Fig. 8.

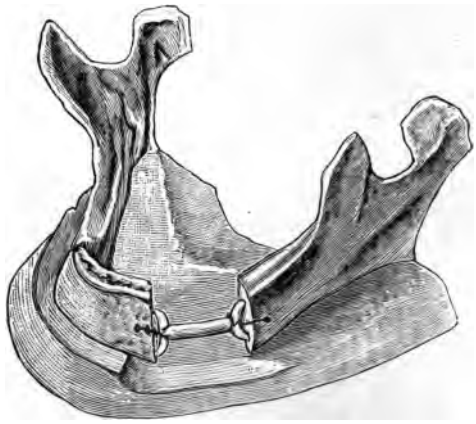

Statt des Bönneckenschen Verbandes mit den den Knochen umfassenden Blechklammern und dem leicht in die Lippe einschneidenden Drahtbügel empfiehlt es sich, dem Verband eine genügende Breite als Stütze für das Kinn zu geben, um ihn vermittels einer zweizackigen Gabel, welche in die weiche Knochenmasse eingeschoben wird, und einer Drahtligatur durch den Knochen zu befestigen (Fig. 7).

Für kleinere Seitenresectionen aus einem ganz zahnlosen Kiefer kann diese Gabelspange von allen angegebenen Apparaten noch am besten in der verheilten Wunde dauernd gelassen werden (Fig. 8).

Als ein kurzes Resumé von dem, was ich bei der Behandlung der oben erwähnten Fälle mit dem unmittelbaren Ersatz des resecirten Theiles gelernt habe, bitte ich noch betonen zu dürfen:

1. dass der Operationsplan während der Operation zu einer Mehrfortnahme geändert werden kann, ohne dass die Prothese unbrauchbar wird,

2. dass die Prothese in keiner Weise störend in die Wundbehandlung eingreift und dem Ollier-Martin'schen Verfahren gegenüber eine schnellere Verheilung zulässt, während dieselbe doch viele der guten Eigenschaften mit der Ollier-Martin'schen Prothese gemeinsam hat.

Von diesen sind wiederum hervorzuheben: 1) Die Patienten sind jeder Gefahr einer Erstickung durch das Zurücksinken der Zunge enthoben, 2) können sie vom ersten Tage an verständlich sprechen und fast alle ebenfalls gut schlucken und 3) fühlen sie sich lange nicht so belästigt von der zahnärztlichen Behandlung, als wenn dieselbe erst einige Wochen später erfolgt, d. h. in einer Periode, in der die Patienten gerade anfangen, sich von der Operation zu erholen.

Discussion: Herr Sonnenburg: M. H.! Ich kann Ihnen die Methode des Herrn Hahl ungemein empfehlen. Ich war wirklich erfreut, in einem Falle, den ich noch vor kurzem operirt habe, die ausgezeichneten Wirkungen dieser Apparate zu bestätigen. Es handelte sich um einen Privatkranken, dem ich vor sechs Jahren ein Zungencarcinom nach der bekannten Langenbeck'schen Methode exstirpirt hatte. Sechs Jahre ist er frei von Recidiv geblieben, da bildete sich im vorigen Winter eine kleine harte Stelle, und zwar da, wo die Zunge sich fest am Mundboden verwachsen zeigte. Ich war sehr zweifelhaft, ob es sich in der That um ein Recidiv handeln könnte oder nicht, zumal sich eine Vergrösserung der harten Stelle, selbst nach Monaten kaum zeigte. Dennoch entschloss ich mich, das Mittelstück des Kiefers sammt Periost und der kleinen Verhärtung in der Ausdehnung, wie Sie hier an dem Präparat sehen, herauszunehmen. Die Operation war wegen der Verwachsungen sehr schwierig. Nach Entfernung des Knochens trat die bekannte fehlerhafte Stellung der beiden Kieferhälften ein, die dem Patienten durch gleichzeitiges Zurücksinken der Zunge grosse Beschwerden, speziell Athemnoth bereitete. Nach Einführung des Hahl'schen Gabelstiftes zwischen die Sägeenden besserte sich sofort das Athmen und Schlucken des Patienten, und die stete Gefahr des Verschluckens war gehoben. Auch war der Patient frei von Schmerzen. Durch Hinzufügen der weiteren Theile des Apparats, der schiefen Kauebene u. s. w. konnte die Heilung unter günstigen Bedingungen nunmehr erfolgen. Schliesslich ist noch durch Einfügen einer geeigneten Prothese der Defect ganz ausgeglichen worden.

5. Herr Dührssen: **Ueber chirurgische Fortschritte in der Geburtshülfe.** (Siehe die Vorträge im II. Theil dieses Bandes.)

6. Herr Lindner demonstrirt a) ein Präparat, welches von einem 15jährigen Mädchen gewonnen wurde, das seit ihrem dritten oder vierten Jahr an der betreffenden Affection litt. Als sie in Behandlung kam, hingen aus dem **Rectum** grosse Trauben von **Polypen** heraus, es floss fortwährend eine stinkende Jauche ab. Das Mädchen war sehr unglücklich daran und konnte zu keinem Berufe gebraucht werden. Wir haben mittels sacraler Operation das Rectum bis zur Flexur hinauf entfernt, dann die Flexur heruntergezogen und den Versuch gemacht, sie unten anzunähen. Der Darm ist allerdings in ziemlich ausgedehntem Maasse grangränös geworden; es gelang nur, einen sacralen After zu gewinnen. Die Patientin ist vor ungefähr zwei Jahren operirt, ist recidivfrei, trägt eine Bandage, welche den sacralen After ausgezeichnet verschliesst, und ist in Folge dessen jetzt arbeitsfähig. Sie arbeitet in der Fabrik, hat also durch die Operation einen wesentlichen Gewinn gehabt.

b) Einen wegen **Carcinoma oesophagi** operirten Patienten. Ich will hier weiter garnicht auf die ganze Frage eingehen. Ich habe ja vor einiger Zeit eine Reihe von Operationen nach Frank hier besprochen. Seitdem habe ich, da mir die Frank'sche Methode doch nicht genügte, einen Versuch mit einer etwas modificirten Witzelschen Methode gemacht, ich habe nämlich nicht die etwas complicirte Methode von Witzel streng durchgeführt, sondern ich habe die Hacker'sche Methode mit der Witzel'schen in geeigneter Weise combinirt. Die Operation geht viel rascher und ist jedenfalls sehr viel weniger eingreifend. Sie dauert oft nur eine gute halbe Stunde, und man bedarf gewöhnlich sehr wenig Chloroform. Ich habe in den letzten 11 Monaten 11 Fälle theils selbst operirt, theils sind sie von meinen Vertretern und Assistenten operirt worden. Im Anschluss an die Operation ist nur einer gestorben, und auch dieser an einer Mediastinitis nach Durchbruch des Carcinoms, nicht infolge von Peritonitis. Die meisten Fälle sind entlassen, haben dann noch längere Zeit (bis zu 10 Monaten) gelebt und gewöhnlich eine ganz gute Function gezeigt. Die Patienten gewöhnen sich sehr rasch an das Essen durch ein Rohr, und wir haben einen Fall nach 6 oder 8 Wochen wiedergesehen, der 14 Pfund in

dieser Zeit zugenommen hatte; also immerhin ein ganz anständiger Erfolg. Auch dieser Patient hier hat sich ausserordentlich erholt seit der Operation und kann ganz vorzüglich durch das Rohr seine Mahlzeiten einnehmen. Ich wollte ihn, da er einmal hier ist, doch noch vorstellen.

Sitzung am 13. Juli 1896.

Vorsitzender: Herr König; Schriftführer: Herr Israel.

1. Herr Hadra und Herr Oestreich: **Operative Heilung eines Falles von Morbus Addisonii durch Exstirpation einer tuberkulösen Nebenniere.** a) Herr Hadra: Die Vorstellung dieses Falles wird durch die grosse Seltenheit der Einzelbeobachtung und ihre prinzipielle Bedeutung gerechtfertigt.

Die ca. 55jährige Patientin, Frau W., wurde mir October 1895 zur Operation eines Magencarcinoms zugeschickt. Die sehr gracile, kachektische, abgemagerte, nur 70 Pfund wiegende Frau datirte ihr jetziges Leiden drei bis vier Jahre zurück. Bestimmte Gründe für dasselbe weiss sie nicht. Die Mutter und eine von ihren sechs Geschwistern waren brustkrank, der Vater magenleidend. Sie selbst litt als Mädchen an chlorotischem Magenkatarrh, wurde erst spät menstruirt und hatte in $3^1/_2$jähriger Ehe zwei Kinder, von denen ein 25jähriger Sohn lebt. Im Alter von 33 Jahren wurde sie im Krankenhause behandelt, die Diagnose schwankte zwischen Schwindsucht und Zuckerkrankheit. Da sie jedoch geheilt wurde, liess man die Diagnose fallen. Jedenfalls bestand also eine schwere Ernährungsstörung. Zeitweise litt sie an Lungenkatarrhen. Seit drei bis vier Jahren stellte sich bei mässigem Lungenkatarrh eine allmählich sich extrem steigernde Schwäche, Kraftlosigkeit, Müdigkeit, Abgeschlagenheit mit Herzklopfen, Ohnmachtsanfällen, Luftmangel, Anschwellung der Füsse etc. ein. Seit einem halben Jahre Nachtschweisse. Dabei bestand Dyspepsie mit heftigen sogenannten Magenschmerzen, die am linken Rippenbogen in die Rückengegend ausstrahlten und namentlich nach dem Essen auftraten, zeitweise mit Erbrechen, aber ohne Blutbeimengungen verbunden waren. Sie selbst und der behandelnde Arzt constatirten Sommer 1895 eine Geschwulst in der Magengegend, weshalb sie sich am 18. October 1895 aufnehmen liess. Das Körpergewicht war von 98 auf 70 Pfund gesunken. Demgemäss bestand hochgradige Abmagerung. An den Lungen links vorn oben in der Unterschlüsselbeingrube eine halbhandtellergrosse, gedämpfte Stelle mit verschärftem Athemgeräusch. Wenig Sputum, ohne Tuberkelbacillen, Herztöne rein, Herzdämpfung klein, Puls klein, ca. 100. Nieren frei. In der Magengegend in der Mittellinie eine circa kleinapfelgrosse, verschiebliche.

harte, etwas unebene, druckempfindliche Geschwulst direkt auf und links von der Wirbelsäule, Druck auf dieselbe erzeugt die geschilderten Magen-Kreuzschmerzen. Während der Beobachtung in der Klinik kein Erbrechen, aber Dyspepsie, Magendilatation geringen Grades, Tumor verschwindet bei Aufblähung des Magens. Chemismus und Mechanismus des Magens normal, d. h. Nachweis freier Salzsäure, Fehlen von Milchsäure, Leerheit $1^1/_2$ Stunde nach dem Probefrühstück. Hiernach wurde die Diagnose nicht auf Magencarcinom, sondern auf einen retroperitonealen, malignen Drüsentumor gestellt. Da dieser bei Abwesenheit anderer palpabler, pathologischer Erscheinungen als Ursache der Kachexiebeschwerden angesehen werden musste, so wurde derselbe am 20. October 1895 in Aethernarkose nach üblicher Vorbereitung durch Laparotomie entfernt. Schnitt in die Mittellinie 7 cm unter dem Processus ensiformis, 12 cm lang, links vom Nabel. Der linke Leberlappen nach oben geklappt, Magen nach unten gezogen und Tumor durch das Omentum minus freigelegt. Derselbe lässt sich bei der sehr mageren Frau in das Niveau der Bauchdecken bringen. Er zeigt eine fibröse Kapsel, ist zum Theil weiss, zum Theil gelbbräunlich durchschimmernd, etwas höckerig, namentlich im unteren Theil. Er sitzt auf und links von der Aorta, pulsirt so ungeheuer, dass die Orientirung über eigene oder fortgeleitete Pulsation sehr schwierig war, weshalb ich drei Probepunctionen mit einer dünnen Pravazspritze vornahm, ohne dass Blut kam. Erst als sonach ein Aneurysma der Arteria coeliaca auszuschliessen war, schälte ich den Tumor möglichst stumpf ohne wesentliche Schwierigkeiten aus seiner Bindegewebshülle aus, wobei die Aorta 8 cm lang freigelegt wurde. Beziehungen zu Nachbarorganen (Pankreas, Niere) traten nicht hervor, jedoch habe ich danach auch nicht gesucht. Ein von der Aorta in den Tumor ziehendes Stielgefäss, an welchem die Geschwulst zuletzt sass, wurde über einer Klemme ligirt. Mikulicz'scher Jodoformgazebeutel behufs Vermeidung retroperitonealer Phlegmone.

Aus der Krankengeschichte ist als bemerkenswerth nur hervorzuheben, dass am zweiten Tage der Leib ohne jede peritonitische Erscheinung ganz weich, aber stark ausgedehnt war. Diese Darmlähmung (Sympathicus) war am dritten Tage zurückgegangen. Ungestörte Reconvalescenz. Entlassung aus der Klinik am 26. Tage. Sämmtliche Magenbeschwerden, Kreuzschmerzen seit der Operation wie mit einem Schlage verschwunden. Patientin, die bei der Entlassung (15. November) 34,5 kg wog, hat bis 5. Juli (also circa drei Vierteljahre) 9 kg, also 25 % ihres Körpergewichts, zugenommen. Sie wiegt 43,5 kg, fühlt sich ausserordentlich wohl und gesund, isst alles und sagt selbst, dass sie sich kaum entsinnen könne, jemals so wohl und kräftig wie jetzt gewesen zu sein.

Die Untersuchung des Tumors hatte Herr Dr. Oestreich die Güte vorzunehmen. Derselbe theilte mir mit, dass sowohl der makro- als mikroskopische Befund der einer schwer käsig-tuberkulösen Nebenniere sei und fragte mich, ob dies auch der topographische Befund bei der Operation bestätige, resp. ob Broncefärbung vorlag. Seine bestimmte Diagnose war Morbus Addisonii. Ersteres war zu bejahen.

Nach Joessel (topographische Anatomie) liegt die linke Nebenniere direkt am Hilus aortae, Tripus Halleri mit ihrem inneren Rande, nach oben das Zwerchfell, nach unten das Pankreas, vor ihr der Magen, und dürfte wohl, wenn hierauf mehr geachtet würde, bei Morbus Addisonii öfter ein Tumor an dieser Stelle zu finden sein. Dagegen besteht und bestand in unserem Falle Broncefärbung nicht.

Oestreich hält trotzdem bestimmt an der Diagnose Morbus Addisonii von seinem pathologisch-anatomischen Standpunkt fest, und die Krankengeschichte entspricht auch diesem Krankheitsbild durchaus. Es ist ein atypischer Fall von Morbus Addisonii ohne Hautverfärbung, wie solche sicher vorkommen.

Lewin stellt 285 typische Fälle zusammen, 44 atypische ohne Broncefärbung, 85 ohne Nebennierenerkrankug, letztere aber sind nicht mikroskopisch untersucht, also nicht beweisend. Die neueren Arbeiten von Fleiner (Volkmann's Sammlung N. F. No. 37), v. Kahlden u. s. w. betonen mit aller Bestimmtheit, dass derartige Fälle von Nebennierenerkrankung auch ohne Hautverfärbung als Addison anzusprechen sind, Hutchinson hält sie für solche, die vor voller Entwickelung des ganzen Krankheitsbildes gestorben oder, wie in unserem Falle, geheilt sind. Fleiner sagt, nicht jeder Morbus Brightii macht Hydrops, nicht jeder „Addison" Broncefärbung.

Typisch sind die Veränderungen der Nebennieren, einer oder beider. Die Fälle, wo letztere gesund waren, sind nicht genau untersucht oder zeigten andere kachektische Pigmentirungen.

M. H.! Die Ankündigung spricht von operativer Heilung eines Addison durch Entfernung einer tuberkulösen Nebenniere, doch bin ich weit entfernt, hiernach die Exstirpation der Nebennieren zur Heilung des Addison generaliter empfehlen zu wollen. Ich weiss sehr wohl, dass 1) vor Auftreten der Broncefärbung Addison klinisch nur vermuthungsweise diagnosticirt werden kann, wenn auch immerhin die Palpation der Nebennieren wohl grössere Beachtung verdient, dass 2) bei typischem Addison die Entscheidung

der Frage, ob eine oder beide Nebennieren, resp. welche erkrankt ist, unüberwindliche Schwierigkeiten bieten kann. selbst unter Zuhülfenahme der Palpation, 3) dass in fortgeschrittenen Fällen der Plexus solaris, das Ganglion semilunare und centrale Partieen häufig schon erkrankt sind, und endlich 4) dass es immerhin noch zweifelhaft ist, ob nicht doch die Nebennieren lebenswichtige Organe sind, wenn auch Schiff, Nothnagel, Pahl, Berdach, Tissnilte eine Reihe ihrer Versuchsthiere am Leben erhielten. Auch ist es ja etwas anderes, gesunde oder kranke, sogar schädliche Organe zu entfernen.

Trotzdem habe ich mir die Frage vorgelegt, wie eventuell den Nebennieren technisch am besten beizukommen sei, und es ist mir nicht schwer gelungen, mit dem v. Bergmann'schen extraperitonealen Schrägschnitt die Niere in der Fettkapsel — darauf kommt es an, da die Nebenniere ausser-, resp. oberhalb der Nierenfettkapsel sitzt — soweit zu luxiren, dass ich mit dem am oberen Pol gelegenen Fett die Nebenniere in toto exstirpiren konnte. Und da mir dies bei ganz atrophischen Nebennieren alter Leute gelang, muss es wohl bei Tumoren noch leichter sein. Jedoch muss ich erwähnen, dass mir der Weg per laparotomiam links in meinem Falle leichter erschien.

Nun, m. H., ich glaubte Ihnen die erste Nebennierenexstirpation dieser Art vorzustellen. Wie mir aber Herr College Thiem (Kottbus) heute Mittag schrieb, hat er am 4. September 1890 an Stelle vermutheter Gallensteine eine Nebennierenexstirpation ausgeführt. Patient starb später an Carcinose. Keine Section (cfr. Kottbuser Sitzungsberichte 1890). Unser Fall ist wohl namentlich auch wegen seiner genauen mikroskopischen Untersuchung von Bedeutung, über die Herr Oestreich berichten wird.

b) Herr Oestreich: Die exstirpirte Geschwulst erwies sich als die linke tuberkulöse Nebenniere. Die Existenz dieses pathologisch veränderten Organs bildete das Wesen der ganzen Erkrankung. Die neuere Litteratur enthält mehrfach Fälle von Morbus Addisonii und Nebennierentuberkulose ohne jegliche Hautverfärbung und gestattet daher ohne Zweifel die Bezeichnung des vorliegenden Falles als Morbus Addisonii. (Die ausführliche Veröffentlichung wird an anderem Orte erfolgen.)[1])

[1]) R. Oestreich, Operative Heilung eines Falles von Morbus Addisonii. Zeitschrift f. klin. Medicin XXXI. Bd., Heft 1 und 2.

Discussion: Herr König: Ich möchte mich nur über eine Frage informiren. Ich habe bis jetzt immer gedacht, dass der Morbus Addisonii bei der Tuberkulose der Nebenniere so genannt wurde, wenn die Menschen braun gefärbt waren. Nicht etwa die Tuberkulose der Nebenniere, habe ich gedacht, ist der Morbus Addisonii, sondern das eigenthümliche Symptom, was dazu kommt. Nun das ist ja wohl eine einfache Frage der Benennung. Ist das anders geworden? (Herr Oestreich: Nein.) Ja, es wäre ja sehr interessant, wenn die braune Farbe geschwunden wäre. Das ist aber doch nicht der Fall. Nach dem Titel sollte man meinen, die Dame wäre braun gewesen, und sie hätte nun, nachdem dieser Tumor, der hier die Nebenniere gewesen sein mag, weggeschnitten ist, die natürliche Hautfarbe wiederbekommen — oder ist das anders geworden? Ich folge nicht immer so den Fragen, dass ich es weiss. Ich weiss nicht, ob die Herren der Meinung sind, dass man Morbus Addisonii jede Tuberkulose der Nebennieren nennt.

Herr Oestreich weist darauf hin, dass es sich bei Morbus Addisonii um mehr als allein um eine Hautfärbung, sondern wesentlich um einen schweren allgemeinen, progressiven Krankheitszustand handle, welcher durch gastrointestinale Erscheinungen, Kräfteverfall, Anämie, nervöse Störungen (besonders neuralgiforme Schmerzen) kenntlich werde. Da dieses Krankheitsbild vorlag, eine tuberkulöse Nebenniere durch Operation entfernt wurde, da ferner neuere Mittheilungen der Litteratur (z. B. v. Kahlden) der Hautfärbung den Werth eines pathognomonischen Symptoms durchaus absprechen, so ist trotz mangelnder Hautfärbung die Auffassung dieses Falles als Addison'sche Krankheit gerechtfertigt.

Herr G. Lewin: M. H.! Sie wissen, dass bald nachdem Addison sein Krankheitsbild aufgestellt und die Erkrankung der Nebenniere als dessen Ursache erklärt hatte, er sich selbst infolge anatomischer Untersuchungen genöthigt sah, auch eine Erkrankung des Bauchsympathicus zu supponiren. Unter den von mir in meiner grösseren Arbeit in den Charité-Annalen (Bd. X und XVII) publicirten circa 700 Fällen von Morbus Addisonii waren in einer relativ grossen Zahl die Nebennieren nicht erkrankt, ja in zwei Fällen waren solche gar nicht vorhanden. Seit der Publication meiner letzten Arbeit (1892) sind sogar noch mehrere solcher Fälle veröffentlicht. Dagegen war das Ganglion coeliacum bei einer Anzahl Sectionen mehr oder weniger erkrankt — es mögen wohl circa 60 Fälle sein. — Leider ist die Untersuchung, wie sehr oft, nicht eine gründliche gewesen. Aus diesem Grunde habe ich mit Herrn Collegen Boer an einer grossen Anzahl Kaninchen und Hunde Experimente ausgeführt, bestehend in Exstirpation und Quetschung des Ganglion semilunare. Diese ergaben, dass eine Anzahl der den Morbus Addisonii charakterisirenden Symptome in Erscheinung traten. Aber nicht nur das genannte Ganglion, auch die Erkrankung anderer Ganglien und vor allem die des Nervus

splanchnicus schien einen Theil der Symptome mit zu verschulden. Dahin tendiren auch die neuesten Ansichten hervorragender Autoren, welche zwar den Nebennieren einen grossen Einfluss concediren, jedoch entweder eine von ihnen ausgehende und auf das Semilunarganglion und noch höher gelegene sympathische Ganglien übergreifende Alteration annehmen oder selbst letztere ohne Nebennierenerkrankung als Ursache des Morbus Addisonii erklären. Der vorgetragene Fall der Herren Hadra und Oestreich wäre für die Erklärung des Morbus Addisonii von höchster Bedeutung, wenn die vollständige Trias der Symptome vorhanden gewesen wäre. Es fehlte die Pigmentation der Haut, die Broncefarbe. Wenn man auch zugeben muss, dass diese vielleicht, wie einige Aerzte meinen, von untergeordneter Bedeutung ist, so hat man doch wohl wenig Recht, die Krankheit, wenn sie auch einen Theil, und zwar den wichtigeren des Symptomencomplexes darstellt, mit dem Namen des Autors Addison zu belegen, welcher die Pigmentation als ein hauptsächliches Symptom bezeichnete. Ebensowenig wird man z. B. die Krankheit, in welcher die Struma oder der Exophthalmus fehlen, als Morbus Basedowii hinstellen oder bei Abwesenheit der Ataxie von Friedreich'scher Krankheit sprechen. Ich habe in meiner genannten Arbeit eine grosse Zahl solcher Fälle aufgeführt, in welchen die Broncehaut fehlte, die anderen Symptome aber vorhanden waren, so namentlich die Adynamie, Anorexie, gastroepigastrische Beschwerden und Anämie scharf hervortraten, bin aber der Meinung, dass man dann diese Krankheitsbilder nur als solche, welche dem Morbus Addisonii sehr ähnlich sind, benennen soll.

Herr Hadra: Ich glaube, ganz genau betont zu haben, dass die Patientin gerade an gastrischen Störungen, vom Epigastrium ausgehend, gelitten hat. Ich habe den Ausdruck Anorexie nicht gebraucht, ich habe ihn aber zufälliger Weise in meinem Concept. Ich habe von dyspeptischen Beschwerden gesprochen. Die Patientin hatte an sehr starker Anorexie gelitten, sie hatte auch an Erbrechen gelitten. Ich habe aber ausdrücklich betont, dass sie an Blutungen nicht gelitten hat. (Herr Lewin: Schwindel, Ohnmacht!) Ja, die Patientin ist ja auch noch nicht in dem äussersten Stadium des Addison gewesen. Weiter möchte ich sagen, dass die Fälle aus der Litteratur wohl nicht ganz beweiskräftig sind. Denn in den meisten Fällen sind wahrscheinlich die Nebennieren nicht mikroskopisch untersucht, und darauf würde es doch im wesentlichen ankommen. Nur wenn die Fälle auch mikroskopisch untersucht sind, haben sie Beweiskraft, dass die Nebennieren gesund gewesen sind, oder ob Nebennierenerkrankungen vorhanden gewesen sind. Sonst könnten vielleicht gerade diese Fälle sehr anzuzweifeln sein, und man könnte, wenn es nicht eine sehr ausgesprochene Verfärbung gewesen ist, vielleicht die Pigmentirung als kachektische deuten.

Herr G. Lewin: In einzelnen Fällen zeigte sich die Hautpigmentirung

ziemlich früh. Einzelne Autoren helfen sich bei Abwesenheit der Pigmentirung mit der Hypothese, dass bei längerer Erkrankung diese eingetreten wäre!? Bei einzelnen Kranken soll die Pigmentirung entstanden, darauf geschwunden, zuletzt stabil geblieben sein (Chevandier de Dio). Von grösserer diagnostischer Wichtigkeit ist die Untersuchung der Schleimhäute. Schwarze Flecken sind nicht ganz selten und haben dann Wichtigkeit.

Herr Hadra: Jedenfalls habe ich in der Litteratur bei Fleiner in den Volkmann'schen Heften gefunden, dass er ausdrücklich sich dagegen verwahrt, dass die Fälle, diese atypischen Fälle, wie er sie nennt, nicht als Morbus Addisonii aufgefasst werden sollen. Er macht den Vergleich, dass man auch berechtigt ist, eine Bright'sche Krankheit als Bright'sche Krankheit hinzustellen, wenn der Patient auch nicht gerade Hydrops hat. Es kann ja irgend ein Symptom fehlen, namentlich wenn eine Krankheit noch nicht vollständig ausgebildet ist.

2. Herr König: **Ueber gonorrhoische Gelenkentzündung.** (Siehe die Vorträge im II. Theil dieses Bandes, S. 36.)

Herr Nasse: M. H., ich habe mich gerade in den letzten Jahren ziemlich viel mit der gonorrhoischen Arthritis beschäftigt, weil auch ich gesehen habe, wie unendlich häufig sie hier in Berlin ist. Um Ihnen zu zeigen, wie häufig wir sie zu sehen bekommen, will ich nur erwähnen, dass ich im letzten Jahre in der Poliklinik circa 45 Gelenk- und Sehnenscheidenentzündungen gesehen habe, die ich mit ziemlicher Sicherheit für gonorrhoische gehalten habe. Dazu kommen noch eine ganze Reihe von Frauen mit Gelenkerkrankungen, deren gonorrhoische Natur ich nicht mit Sicherheit nachweisen konnte. Es ist ja begreiflich, dass man das gerade bei Frauen nicht recht nachweisen kann. Ich will z. B. nur einen Fall erwähnen bei einer Frau, die von anderer Seite in einem hiesigen Hospital behandelt und vielfach auf den Zustand ihrer Genitalien untersucht worden war. Es wurde keine Gonorrhoe constatirt. Trotzdem nahmen wir eine gonorrhoische Gelenkentzündung an und wiesen die Gonococcen im Gelenke nach. Auf meine Anregung hat Herr Dr. Rindfleisch im letzten halben Jahre bacteriologische Untersuchungen des Gelenkinhalts durchgeführt, und da hat er doch ganz andere Resultate bekommen, als Herr Geh. Rath König erwähnt. Unter 27 Gelenken hat er, wie er mir heute mittheilte, 14 mal in Gelenk- und Sehnenscheidenentzündungen Gonococcen gefunden, darunter dreimal mit anderen Mikroorganismen zusammen. In den anderen 13 Gelenken wurde nichts gefunden, oder die gewöhnlichen Eitermikroorganismen. Also ich muss nach diesen Befunden — und ich kann an den Befunden nicht zweifeln — doch daran festhalten, dass ein grosser Theil der gonorrhoischen Gelenke Gonococcenmetastasen sind.

Herr König: Das bestreite ich gar nicht. Ich sage nur, es ist bis jetzt unbewiesen.

Herr Nasse: Ja, dass man es auch nachweisen kann. Dann hat Herr Geheimrath König betreffs der klinischen Form den Hydrops und das Aussehen im allgemeinen erwähnt. Ich muss sagen, das ich mich mit der Eintheilung nicht vollkommen einverstanden erkläre. Es ist uns häufig aufgefallen, dass dieser Hydrops, namentlich in den Fällen, wo er nicht sehr reichlich ist, ein merkwürdiges Aussehen hat — ich weiss nicht, ob Herr Geheimrath König das auch bemerkt hat —, dass er nicht gelblich, sondern auffallend häufig braun ist, als ob ein alter Bluterguss dagewesen wäre.

Herr König: Das ist sehr richtig. Ich glaube, das ist immer dann der Fall, wenn die Menschen Bewegungen mit ihren Gelenken gemacht haben.

Herr Nasse: In betreff der Prognose des Hydrops bin ich auch der Meinung, dass der Hydrops gewöhnlich keine schwere Erkrankung darstellt, wenn die Kapsel nicht geschwollen ist oder keine paraarticulären Schwellungen da sind. Ungünstig ist es aber auch bei leichten Fällen, wenn der Hydrops häufig wiederkehrt. Ich kann mich eines jungen Officiers entsinnen, der vier-, fünfmal immer beim Recidiviren der Gonorrhoe oder bei einer neuen Infection einen Hydrops in demselben Knie bekam. Schliesslich entstand ein chronischer Hydrops, der auch auf Punction und energische Auswaschung nicht zurückging. Von Bedeutung erscheint mir ferner, was Herr Geheimrath König bezüglich der Puerperalinfection erwähnt hat. Ich glaube, dass das ganz richtig ist, und ich bin der Ueberzeugung, dass ein ganz ausserordentlich grosser Procentsatz der sogenannten Gelenkrheumatismen in der Schwangerschaft und im Puerperium gonorrhoischer Natur sind. Es existirt eine Arbeit hier in den Charitéannalen von v. Noorden, worin er darauf hinweist, dass der Gelenkrheumatismus der Schwangeren und Wöchnerinnen so ausserordentlich ungünstig verläuft, dass er sehr häufig nicht auf die gewöhnlichen Mittel, Salicylsäure, Antipyrin, reagirt, dass er sehr häufig sich lange hinzieht, zur Ankylosirung führt. Ich kann den Verdacht nicht unterdrücken, dass doch manche dieser Gelenkrheumatismen gonorrhoischer Natur sind. Französische Autoren haben übrigens schon seit Jahren behauptet, dass die gonorrhoische Arthritis und die puerperale — ausgeschlossen die pyämisch-suppurative — identisch seien. Die gonorrhoischen Sehnenscheidenerkrankungen sind ausserordentlich viel häufiger, als man allgemein annimmt. Ich habe eine ganze Reihe von isolirten Sehnenscheidenerkrankungen vor allem an der Hand gesehen, sowohl Erkrankungen einzelner Fingersehnen, als solche der gemeinsamen Sehnenscheidenbeute am Handgelenk. Ebenso kommen solche Erkrankungen an den Füssen vor. Ferner sind Schleimbeutelerkrankungen nicht selten. Man hat ja jetzt in den letzten Jahren mehr Aufmerksamkeit vor allen Dingen einem Schleimbeutel geschenkt, der Bursa retrocalcanea oder achillea. Diese habe ich auch vielfach erkrankt gefunden.

In Betreff der Therapie will ich nur erwähnen: der Hydrops verschwindet in so ausserordentlich vielen Fällen ganz von selbst nach Ruhe, ganz leichter Compression, dass wir in der Regel keine Punction ausgeführt haben. Es ist mir sogar verschiedentlich passirt, dass ich Fälle zurückgestellt habe zur Demonstration auf zwei, drei Tage, sie habe liegen lassen und ihnen eine Binde umgewickelt habe. Wenn ich sie dann den Studenten demonstriren wollte, war der Erguss verschwunden. Bei den anderen Fällen, wo zugleich erhebliche parartículäre Schwellungen vorhanden waren, haben wir häufiger punctirt und Ausspülungen gemacht. Es ist dann etwas anderes noch versucht worden, nämlich die Injection grösserer Mengen von Jodoformglycerin. Es schien uns lange Zeit, als ob das einen ausserordentlich günstigen Einfluss übe. Später ist mir dies etwas zweifelhaft geworden. Die Arthrotomie, die Eröffnung des Gelenks, ist von Franzosen schon früher empfohlen worden, und zwar generell. Letzteres würde wohl zu weitgehend sein. Es existirt darüber eine Pariser These von Christeu. Wenn sie auch nur sehr geringes Material enthält, so ist sie doch erwähnenswerth. Wir haben die Arthrotomie fast nie ausgeführt. Die ableitenden Mittel sind in der v. Bergmann'schen Klinik niemals angewandt worden. Ich würde aber doch empfehlen, sie jetzt einmal zu versuchen. Dagegen haben wir schon seit einer grossen Reihe von Jahren den Hauptwerth gelegt auf die Ruhe. Jedes Gelenk wird absolut fixirt. Extension ist nur bei Coxitis angewandt worden. Dann was die Frage der Mobilisirung anbetrifft, so habe ich auch die Erfahrung gemacht, dass man bei sehr energischen Patienten mit einer Massage, die bisweilen ein bischen roh erscheint, viel erreichen kann. Aber es gehört wirklich — das muss ich zugeben — sehr viel Heroismus dazu, die Schmerzen auszuhalten, und ich habe selbst sehr kräftige und sehr energische Leute fast zusammenbrechen sehen unter den Schmerzen dieser Massage, dieser Mobilisirung. Oft gelingt die Mobilisirung mit vieler Mühe und vieler Anstrengung. Eine grosse Zahl Gelenke aber bleibt doch steif.

Nun ist mir eins bei der heutigen Demonstration wieder aufgefallen. Geheimrath König hat mehr Frauen wie Männer vorgestellt. In den Lehrbüchern steht durchweg, die gonorrhoische Arthritis komme häufiger bei Männern als bei Weibern vor. Früher hiess es sogar, der gonorrhoische Gelenkrheumatismus kommt nur oder wesentlich bei Männern vor. Mir scheint er mindestens ebenso häufig bei den Frauen zu sein. Ich habe in der Poliklinik ungefähr die gleiche Anzahl von Männern und Frauen, vielleicht sogar mehr Frauen, mit gonorrhoischen Gelenken gesehen. Dann ist mir noch eins aufgefallen: die verschiedene Lokalisirung bei den beiden Geschlechtern. Unter den Frauen, die ich gesehen habe, ist reichlich die Hälfte an den Handgelenken erkrankt. Bei den Männern überwiegt entschieden das Kniegelenk vor allen übrigen Gelenken.

Woran das liegt, ist mir unklar. Es wird ja immer behauptet, dass dasjenige Gelenk, welches am meisten angestrengt, oder Traumen ausgesetzt wird, in der Regel am häufigsten erkrankt. Aber ich kann nicht annehmen, dass das Handgelenk bei Frauen mehr Traumen ausgesetzt ist, als bei Arbeitern.

Herr Koerte: Ich wollte bemerken, dass ich nach Beobachtungen im Städtischen Krankenhause das vollkommen unterschreibe, was der Herr Vorsitzende uns vorgetragen hat. Die Trippererkrankungen sind bei den Männern wie bei den Frauen eine ausserordentlich häufige Aetiologie der Gelenkentzündungen. Beim Manne ist die Gonorrhoe ja leicht nachzuweisen, bei der Frau schwerer, weil infectiöse und nicht infectiöse Ausflüsse nicht so leicht zu unterscheiden sind. Ich habe aber dann oft bei genauen Untersuchungen der Genitalien auch Erkrankungen der Tuben und der Eierstöcke gefunden, die man wohl mit ziemlicher Sicherheit auf gonorrhoische Infection schieben konnte. Was die Form der Gelenkentzündung anbelangt, so besteht meist seröser Erguss im Gelenk, der allerdings zuweilen auch zu katarrhalischen eitrigen Formen führt. Ich habe diese Fälle in der Regel mit Punction behandelt, d. h. wenn die Entzündung auf Lagerung, Umschläge oder Eisblase nicht zurückgingen, und das thaten sie in der Mehrzahl der Fälle nicht. Dann haben wir punctirt, ausgespült, zuweilen auch Jodoform injicirt. Gonococcen haben wir bei häufigen Untersuchungen nicht gefunden. Bei manchen Fällen bestehen von Anfang an ausserordentlich heftige Schmerzen, bei mässigen lokalen Veränderungen. In diesen Fällen habe ich von Gypsverbänden das meiste gesehen, wobei man, um völlige Fixation zu erreichen, die nächst höheren Gelenke mit in den Verband nehmen musss. Bei Kniegelenksentzündung muss der Verband bis um das Becken reichen. Dann kommt es in einer kleineren Reihe von Fällen vor, dass ganz allmählich die Kapsel schwillt, ähnlich wie bei der tuberkulösen Entzündung, und ich bin auch in vereinzelten Fällen zur Resection genöthigt gewesen, weil lange fortgesetzte conservative Behandlung keine Besserung ergab. Dabei fand sich stets, dass die Kapsel kolossal gewuchert war, über die Gelenkflächen sich ebenfalls Granulationen erstreckten und der Knochen usurirt war. Den Ausgang in Ankylose habe ich häufig gesehen und muss sagen, dass ich bei solchen Fällen trotz aller Mühe eine Herstellung der Gelenkbeweglichkeit bisher nicht erreicht habe; verbesserte Stellung und zuweilen partielle Beweglichkeit habe ich erzielt. Endlich habe ich in einem Falle gesehen, dass nach einer gonorrhoischen Kniegelenksentzündung eine deformirende Gelenksentzündung auftrat. Der betreffende Kranke ging mit einer Gonorrhoe ins Manöver, kam nach acht Tagen mit einer serösen Kniegelenksentzündung zurück. Diese wurde mittels Punction und Auswaschung behandelt. Der Erguss schwand, es blieb aber Rigidität der Kapsel, und allmählich im Laufe von etwa zwei Jahren entwickelte sich

eine deformirende Entzündung im Knie, welche dann auf eine grosse Zahl von Gelenken sich fortsetzte, so dass der Betreffende invalide wurde.

Herr G. Lewin: Herr König hält, wie ich aus seinem Vortrage schliessen zu können glaube, nicht jede gonorrhoische Gelenkentzündung für durch Einwanderung des Gonococcus bedingt. Mir ist es nie gelungen, in der serös purulenten Gelenkflüssigkeit den Gonococcus aufzufinden. Gleiches berichten zahlreiche Autoren (Hall, Chiasso, Aubert, Guyon, Janet, Bornemann, Holdheim). Positiver Nachweis ist vorzüglich von Petrone, Smirnoff, Wenck, Neisser publicirt. Holk hat schon 1892 ein gleiches positives Resultat durch mikroskopische und durch bacteriologische Untersuchung erhalten. — Auffallend ist es, dass die Krankheit bei Männern häufiger auftritt als bei Frauen. Ein statistischer Ueberblick ergiebt, dass der Rheumatismus bei 0,3—0,5% der mit Gonorrhoe behafteten Männer auftritt, bei Frauen ist ein bedeutend geringerer Procentsatz zu verzeichnen. Dasselbe betonen Haas und Bornemann, letzterer hat 240 Fälle publicirt. Unter Gerhardt's 18 Kranken befanden sich 5, unter Holdheim's 70 Kranken 16 Weiber. Wie viele solcher unter Auvergniot's 110 Fällen waren, kann ich nicht angeben. Obgleich ich innerhalb 34 Jahren über 100000 Frauen behandelt habe, unter denen die Mehrzahl purulente Blennorrhoe hatten, ist die Zahl von gonorrhoischem Rheuma äusserst selten vorgekommen. Man könnte darin eine Erklärung finden, dass Frauen mit Gelenkkrankheiten nicht auf meine Klinik kommen, doch würde dasselbe auch von den Männern gelten. — Ich will noch hervorheben, dass meine Kranken meist heruntergekommene Individuen waren. Diese Disposition heben namentlich einige französische Autoren hervor, doch geht ein Theil derselben von einem noch festgehaltenen humoralpathologischen Standpunkt aus. Therapeutisch hat sich das Jodkalium bei einigen Kranken bewährt. Selbst von Salicyl, welches als erfolglos im allgemeinen erklärt wird, sah ich, wenn auch nur vereinzelt, Erfolge. Immobilisation und Einreibung von Unguentum cinereum und vorsichtige Massage kann ich rühmen.

Herr König: Ich möchte nur eins hinzufügen. Ich mache nicht gern Hypothesen, aber es hat wohl in der Art der Besprechung gelegen. dass meine Meinung eigentlich ist: diese verschiedenen Formen sind dadurch bedingt, dass Mischinfectionen stattfinden. Ich bin der Meinung, es ist nicht alles das vom Gonococcus gemacht, und einer der Herren beginnt eben eine Arbeit, die das möglicherweise klarlegen soll. Ich glaube aber, dass wir darüber uns vorläufig bescheiden müssen. So lange wir das eine nicht wissen, wissen wir das andere auch nicht.

Herr Schüller: Ich will bloss hervorheben, was der Herr Vorsitzende eben schon gesagt hat, dass auch nach meiner Ueberzeugung Theil derjenigen Gelenkentzündungen, die wir also nach den klinischen

Symptomen vollkommen berechtigt sind, als gonorrhoische zu bezeichnen, auf Mischinfection beruht. Es ist ja möglich, dass man in diesen Fällen auch weiterhin bei genauerer Untersuchung häufiger den Gonococcus findet. Dass man ihn jetzt noch nicht soviel in den Ergüssen gefunden hat, liegt möglicherweise daran, dass man mehr die Flüssigkeit untersucht hat und nicht in gleicher Weise die darin enthaltenen zelligen Elemente. Das ist bloss eine beiläufige Bemerkung. — Ich will im übrigen nicht auf die ausführliche Pathologie der Krankheit eingehen. Ich habe ja auch eine grosse Anzahl von solchen Fällen gesehen und möchte nur eins hervorheben, was hier von Herrn König nicht so betont wurde: dass mir immer charakteristisch die ausserordentlich grosse Schmerzhaftigkeit gewesen ist neben dem serösen Erguss, der Schwellung der Synovialis und der Infiltration in der Umgebung des Gelenks, eine enorme Schmerzhaftigkeit, wie sie in gleicher Weise sehr selten bei anderen acut auftretenden Gelenkentzündungen beobachtet wird. Dann möchte ich gleich im Anschluss daran an eine therapeutische Maassregel erinnern, die ich schon früher einmal angegeben habe gerade für diese Formen, bei welchen also eine so beträchtliche Schmerzhaftigkeit vorliegt, dass oft selbst die Berührung des Gelenkes, jede leise Erschütterung des Bettes zu heftigen Schmerzäusserungen Veranlassung giebt. In diesen Fällen werden geradezu glänzende Erfolge betreffs des Nachlasses der Schmerzen erzielt durch die Verordnung von Jodkali, natürlich nicht in der üblichen Weise, wie man es bei chronischer Lues giebt, sondern in der Weise, wie es auch die älteren Aerzte früher bei dem acuten Gelenkrheumatismus gaben, so dass man also einstündlich oder zweistündlich kleine Dosen giebt. Ich lasse gewöhnlich 3 g pro Tag nehmen. Dann pflegt gewöhnlich schon nach 24 Stunden die Schmerzhaftigkeit so gut wie vollkommen verschwunden zu sein und auch die Schwellung und der Erguss erheblich nachzulassen. Nun möchte ich noch auf eine andere therapeutische Bemerkung zurückkommen, nämlich auf die Fixation dieser Gelenke. Es ist ja sehr richtig, dass man sie vor allen Dingen ruhig stellen muss. Aber ich glaube doch nicht, dass man sie allgemein in Gypsverbände legen soll. Gerade dadurch befördert man die Ankylose oder langdauernde Contracturen, mit denen man hernach noch Wochen und Monate lang zu thun hat. Ich muss übrigens bemerken, dass unter der ziemlich grossen Anzahl, die ich gesehen habe, doch verhältnissmässig wenig Ankylosen vorgekommen sind. Mir ist aus den letzten Jahren nur ein Fall erinnerlich bei einer sehr schweren gonorrhoischen Coxitis eines 25jährigen Mannes, der mit Extension mehrere Wochen lang behandelt worden ist. Da trat eine Ankylose in gestreckter Stellung ein, die wir dann auch nicht wieder beseitigen konnten. Bei den Ergüssen habe ich auch theils punctirt oder incidirt, wenn es eiterige Ergüsse waren, und ausgespült mit Sublimatlösung, theils Jodoformemulsion injicirt. Ich kann nur sagen, dass ich

damit im allgemeinen sehr zufrieden war, und ferner auch in einzelnen Fällen von Sehnenscheidenergüssen, die oft sehr viel mehr Schwierigkeit für die Behandlung machen als die Gelenkergüsse, gerade mit der Punction und Injection von Jodoform ganz gute Resultate gesehen habe.

Herr Salzer: Ich möchte noch bezüglich der Therapie einige Worte sagen, obgleich ich leider nur die wenig beweiskräftige Reihe von zwei Fällen anführen kann. Aber immerhin möchte ich Sie bitten, diese Therapie einmal zu versuchen und vielleicht ihr die Wege zu ebnen, was mir bei Mangel an Material nicht möglich ist. Es handelt sich um die Alkoholverbände, über die ich vor einem Jahre etwas veröffentlicht habe. Ich habe einen jungen Herrn gesehen, der das Jahr vorher einen sehr schweren Gelenkrheumatismus gehabt hat, an dem er Monate lang krank gewesen war. Er bekam dann wieder bei einem neuen Recidiv des Trippers zugleich Gelenkerkrankungen, und zwar waren beide Handgelenke und beide Kniegelenke betroffen. Es handelte sich um diejenige Form, welche Herr Geheimrath König als die schwerste geschildert hat. Die zuerst gegebene Salicylsäure blieb ohne Wirkung, und ich entschloss mich dann eben wegen der geringen phlegmonösen Form dieser Erkrankung — für Phlegmone hatte ich die Alkoholverbände angegeben — es einmal mit den Alkoholverbänden zu versuchen, und in diesem Falle hatte ich die Freude, trotz der sehr schweren Erscheinungen und trotz der sehr grossen Schmerzhaftigkeit, die wohl den besten Maassstab für die Erkrankung giebt, in auffallend schneller Weise die Schmerzhaftigkeit zurückgehen zu sehen; schon nach fünf Tagen fing der Herr an, in den Lagerungsverbänden, die ich ihm angelegt hatte, die Gelenke leise zu bewegen. Vielleicht in 14 Tagen bis 3 Wochen war er ausser Bett, während das in dem früheren Anfall, von dem er selbst sagt, er sei nicht so schwer gewesen, erst nach vielen Wochen der Fall gewesen war. Der zweite Kranke, den ich gesehen habe, war in einem vorgeschritteneren Stadium, es waren schon Wochen seit Beginn der Erkrankung verflossen. Es handelte sich hauptsächlich um die Beseitigung der Kapselverdickung. Auch da gelang diese Beseitigung ziemlich schnell. Wie gesagt, m. H., eine Reihe von zwei Fällen ist nicht beweiskräftig. Aber die percutane Wirkung des Alkohols scheint mir vielleicht auch bei der Jodtinctur ein wirksames Moment zu sein, und wenn wir den Alkohol in der Weise, wie ich es vorgeschlagen habe, anwenden, so durchdringt er die Haut. Das sehen wir ja bei den Phlegmonen. Also vielleicht hat einer der Herren die Güte und probirt bei einem grösseren Material, als ich es habe. die Sache einmal nach.

Herr Zeller: Ich glaube, es dürfte nicht unangebracht sein, betreffs der Therapie dieser Erkrankungsform auf eine Bemerkung hinzuweisen, die Bier gelegentlich auf dem Chirurgencongress machte. Er theilte damals mit, dass er im Anfang, als er bei chirurgischer Tuberkulose seine

Stauungshyperämie versuchte, verschiedentlich monoarticuläre Rheumatismen, die er erst für tuberkulös hielt, auf diese Weise behandelt und da einen überraschenden Erfolg gesehen habe. Er hat dann die Versuche fortgesetzt, hat eine grössere Anzahl von diesen monoarticulären Rheumatismen, von denen ein Theil auch bei Individuen, die mit Gonorrhoe behaftet waren, vorkam, auf diese Weise behandelt, und zwar gerade diejenigen Formen, die nicht von einem Hydrops begleitet waren, sondern die mit starker Kapselinfiltration und Neigung zur Ankylose einhergingen, und damals berichtet, dass er überraschende Erfolge von dieser Behandlung gesehen hat. Selbstverständlich soll die Stauungshyperämie erst nach Ablauf der acuten Erscheinungen angewandt werden.

3. Herr Bennecke: Demonstration von **Nierengeschwülsten** aus der chirurgischen Klinik der Charité, welche von Professor König seit December 1895 exstirpirt worden sind, und zwar sämmtlich auf retroperitonealem Wege mittels des von ihm bei der Nephrektomie stets angewandten Schnittes, welcher von der zwölften Rippe an der äusseren Seite des Rückenstreckers entlang nach unten führt und in der Höhe des Nabels bogenförmig in horizontaler Richtung nach vorn umbiegt.

Fall 1. Linksseitige Pyonephrose bei einem 21jährigen Manne, welcher seit seinem sechsten Lebensjahre an Anfällen heftiger Schmerzen in der linken Nierengegend, verbunden mit heftigem Fieber, vermehrtem Urindrang, Spannen im Leibe litt; bisweilen trat dabei Schüttelfrost auf. Während der Anfälle war der Urin spärlich und klar, sonst reichlich und trübe. Steine wurden nie entleert. Patient ist sehr heruntergekommen.

In einem solchen Anfall aufgenommen, wurde ihm, nachdem die Diagnose durch den Nachweis einer hühnereigrossen Geschwulst vollends sichergestellt war, die linke Niere exstirpirt. Der Verlauf war ungestört, Patient wurde nach vier Wochen geheilt entlassen. Er ist seitdem (jetzt fünf Monate post operationem) frei von Beschwerden, hat sieben Pfund zugenommen und thut seinen vollen Dienst als Friseur. Die Wunde ist dauernd geschlossen, der Urin klar.

Das frische Präparat stellte einen dünnwandigen pyonephrotischen Sack dar, der bei der Operation einriss und graue, eitrige, stinkende Flüssigkeit mit viel Cholesterin und lockeren Flocken entleerte; in ihm lagen zwei facettirte dunkelgraue Steinchen. Die Besonderheit des Präparats liegt in einer theilweisen Epidermisirung der Innenfläche des Sackes, welche sich schon im frischen Zustande durch die eigenthümliche, stumpfgraue Farbe kennzeichnete, wogegen die nicht epidermisirten Partieen feucht glänzten

und roth aussahen. Die obersten Schichten der Epidermis sind vielfach als feine Haut abziehbar. Die Epidermisirung geht genau bis zu dem scharfen Uebergang des erweiterten Beckens in den normal weiten schleimhautbekleideten Ureter und muss wohl als Druckeffect aufgefasst werden. Mikroskopisch hat man das bekann e Bild des zusammengedrängten, zum Theil degenerirten, interstitiell veränderten und mit Infiltrationsheerden durchsetzten Nierenparenchyms; das Beckenepithel ist platt und hochgeschichtet, die obersten Schichten sind kernlos und verhalten sich ganz ähnlich dem Stratum corneum der gewöhnlichen Epidermis.

Fall 2. Sogenannte Struma suprarenalis der rechten Niere eines 51jährigen Mannes, der seit einem Jahr stark abgemagert war und zeitweilig stark blutigen Urin hatte. Schon damals wurde (in der chirurgischen Klinik in Göttingen) eine grosse Geschwulst der rechten Niere constatirt, die Operation angerathen, aber abgelehnt. Inzwischen hat die Geschwulst sich vergrössert, stärkere Beschwerden haben sich eingestellt, zeitweilig besteht Urinverhaltung, der Urin ist stark bluthaltig, die Abmagerung hat Fortschritte gemacht, der Kranke ist anämisch und dyspnoisch.

Bei der mühsamen Exstirpation zeigten sich zahlreiche vergrösserte retroperitoneale Drüsen, von denen eine Anzahl mit der Vena cava verwachsener zurückgelassen werden musste. Tod tags darauf in plötzlichem Collaps. Die Section ergab cystische Entartung und Hydronephrose der anderen Niere, deren offenbare Insufficienz den Tod herbeigeführt hatte, Metastasen in der linken Nebenniere, den retroperitonealen Drüsen und den Lungen.

Das Präparat stellt die etwa auf das Dreifache vergrösserte rechte Niere dar. Der untere Pol enthält nur kleinere Einsprengungen von Geschwulstheerden, die obere Hälfte dagegen ist ganz mit grösseren und kleineren Knoten durchsetzt; einige derselben sind weiss und nekrotisch. Die Geschwulst war im frischen Zustande sehr blutreich. Mikroskopisch erweist sie sich als eine sogenannte Grawitz'sche Nebennierenstruma, jene Geschwulstform, deren anatomischer Bau sehr typisch ist, während die Frage der Aetiologie (ob von versprengten Nebennierenkeimen ausgehend, ob als Angiosarkom, Peritheliom, ob als Adenom der Niere aufzufassen) noch nicht vollkommen geklärt ist. Das Geschwulstgewebe erscheint in Form von meist durch eine deutliche fibröse Kapsel vom Nierenparenchym geschiedenen Knoten, die sich da, wo die Geschwulstmasse jene Kapsel vollkommen ausfüllt, als Systeme

von reihenweise angeordneten Geschwulstzellen darstellen, welche durch feine Stromafasern in kleinere Abtheilungen geschieden werden. Da, wo der Schnitt weniger ausgebildete Knoten getroffen hat, sieht man stellenweise aufs deutlichste die Elemente der Geschwulstbildung: von der Peripherie her erheben sich feinste, meist capillarenhaltige oder nur aus einer solchen bestehende Sprossen, welche allseitig einen Bürstenbesatz von Geschwulstzellen tragen; diese sind theils kubisch, theils cylindrisch.

Fall 3. Adenom der rechten Niere bei einem 65jährigen Manne, der seit vier Monaten zeitweise stark bluthaltigen Urin entleerte, während derselbe in den Pausen von normaler Zusammensetzung war. In der rechten Nierengegend war eine harte, kopfgrosse, schmerzlose, bei der Athmung unbewegliche Geschwulst zu fühlen. Der Kranke verlangte dringend die Operation.

Dieselbe war äusserst schwierig und dauerte $2^1/_2$ Stunde. Es gelang nur mühsam, die Geschwulst aus der dicken Fettkapsel herauszuarbeiten; letztere musste zurückbleiben. Patient erholte sich langsam, die Tagesmenge des nach der Operation eiweisshaltigen Urins stieg nach vier Tagen nur auf 300 ccm, der Kranke starb fünf Tage post operationem. Die Section ergab Lungenhypostasen, Bronchitis, in der linken Niere eine kirschgrosse Cyste, die zurückgebliebene Geschwulstkapsel enthielt noch Tumormasse.

An dem Präparat ragten wohl $^2/_3$ der Niere äusserlich wohlerhalten aus dem mehr als kindskopfgrossen Tumor hervor. Nach dem Aufschneiden sieht man aber, dass die im frischen Zustande ausserordentlich bunte, weisslich, gelb und roth gesprenkelte, von sehr weiten Blutgefässen durchzogene Geschwulst nur einen kleinen Theil des Nierenparenchyms ganz intact gelassen hat. Das Nierenbecken lässt sich als weit aus einander gezogene Schleimhautplatte mitten in die Geschwulst hinein verfolgen. Von den bei der Section gewonnenen Organen wurde uns — die Operation fand ausserhalb statt — die zurückgelassene Kapsel und die andere Niere übersandt; die genauere Untersuchung war aber wegen starker Fäulniss ergebnisslos. Die Kapsel enthielt noch weitere Tumormassen vom gleichen Bau wie die grosse Geschwulst; was die Niere anlangt, so müssen wir nach dem klinischen Verlauf uns auf die Vermuthung beschränken, dass der Tod vielleicht durch ihre Insufficienz (Epithelnekrose?) herbeigeführt wurde. — Mikroskopisch erwies sich die Geschwulst als epithelialer Natur, als Adenom, und zwar anscheinend vom Epithel der geraden Canälchen ausgegangen. In den Anfangsstadien sieht man Querschnitte von

solchen zu kleinen Cystchen erweitert, deren Epithelbesatz in das Lumen hinein in Form einer Sprosse vorwächst. In weiter ausgebildeten Partieen hat man das Bild des ausgebildeten Adenoms mit zierlicher Verästelung und Verflechtung der epithelialen Gebilde, welche meist durch bindegewebige Septen und Kapseln zu kleineren und grösseren Knoten vereinigt sind.

Discussion: Herr J. Israel: Mit Erlaubniss des Herrn Vorsitzenden will ich im Anschluss an die eben stattgehabte Demonstration vier Nierengeschwülste zeigen, welche in den letzten Wochen durch Operation gewonnen sind. Diese mannskopfgrosse Niere ist eine Pyonephrose, welche ein besonderes Interesse beansprucht, weil sie einer Frau im fünften Monat der Schwangerschaft exstirpirt war, ohne die Schwangerschaft zu unterbrechen. Dieses ist meine zweite günstige Erfahrung über Exstirpation von Nieren während der Gravidität. — Der zweite Fall betrifft eine sarkomatöse Niere, welcher Sie von aussen nicht viel ansehen. Sie ist kaum vergrössert. Auf dem Durchschnitt sehen Sie eine Geschwulst, welche, im oberen Theil der Niere entstanden, sich als freier polypöser Zapfen ins Nierenbecken und in den Ureter fortgesetzt und infolge dessen durch profuse monatelang dauernde Blutungen zu starker Anämie Veranlassung gegeben hat. Sie ist auch mit Glück operirt worden. — Die dritte grosse Geschwulst ist ein Adenocarcinom einer Niere bei einem 15jährigen Mädchen, welches gleichfalls genesen ist. — Das vierte Präparat empfehle ich Ihrer besonderen Aufmerksamkeit: es ist ein kolossales Sarkom der Niere mit einem sarkomatösen Thrombus, der die ganze Vena renalis angefüllt hat, so dass ich sie an ihrer Einmündungsstelle in die Vena cava habe abtrennen müssen. Es ist dies deshalb von Interesse, weil diese naturgemäss sehr subtile Operation mit dem extraperitonealen Schnitt sehr präcis ausgeführt ist und diejenigen widerlegt, die behaupten, dass man auf extraperitonealem Wege Geschwülste nicht ebenso präcise operiren könne, wie auf intraperitonealem.

4. Herr König: **Zur Knochenplastik** (mit Demonstration). M. H.! Ich möchte Ihnen zum Schluss nur noch einige Patienten zeigen. Zunächst einen Kranken, welchen ich mich eigentlich scheue zu zeigen, weil die Heilung nicht vollendet ist. Es handelt sich nämlich um eines jener schlimmen tuberkulösen Genua valga, für die wir keine richtige Correctur wissen. Wollen wir das Genu valgum tuberculosum nach der Ausheilung oder auch im floriden Stadium corrigiren, zumal falls noch dazu die Tibia nach hinten gesunken ist, dann bleibt oft nichts übrig als blutige Operation, da die Correctur mit Apparaten oder mit Händegewalt nicht immer zu dem gewünschten Ziele führt. Ich habe nun

bei diesem Patienten, nachdem mancherlei versucht worden ist — es ist gezogen, gehoben, es ist gewaltsam zurechtgerückt worden —, das Gelenk umsomehr blutig angegriffen, als offenbar noch ziemlich viel floride Tuberkulose darin war. Als ich nach Eröffnung des Gelenks die Tuberkulose auf einer Seite am lateralen Theil der Tibia und des Femur ausgeräumt hatte — es war wesentlich eine einseitige Tuberkulose, die innere Seite des Gelenks war gesund, jene Form, wie ich sie in meinem Buche beschrieben habe —, da war nach Entfernung des Kranken ein grosser Defect auf der lateralen Seite geblieben, so dass zweifellos ein colossales Genu valgum entstehen musste, wenn eine Correctur nicht möglich war.

Diese versuchte ich nun auf folgende Weise herbeizuführen. Ich schnitt ein ungefähr den Defect deckendes Stück des medianen Condylus von der freien Seite aus bis zur Mitte ein, liess hier nach der Fossa intercondyloidea eine Verbindung bestehen und klappte die so entstandene Knorpelknochenplatte nach aussen und pflanzte sie auf den Defect des lateralen Condylus auf. Als jetzt in gerader Richtung Femur und Tibia gegeneinander gestellt wurden, glich sich das Genu valgum aus. Sie sehen hier das Resultat, an welchem nur betrübend ist, dass, trotzdem die Operation vor 8 Wochen gemacht wurde, noch Fisteln bestehen. Aber die Fisteln führen nicht nach der Knochenplatte, so dass man wohl die Verwachsung derselben annehmen darf. Die Verwachsung der Gelenkenden ist steif, gerade und ziemlich fest. Der Versuch wird sich also unter ähnlichen Verhältnissen zur Nachahmung empfehlen.

Dann zeige ich Ihnen hier noch eine osteoplastische Operation, die aber zu etwas geführt hat. Es handelt sich um einen colossalen Schenkelbruch, um ein Recidiv von einer Radicaloperation, die vor vielen Jahren gemacht worden ist. Etwa 10 Jahre nach dieser ersten Operation kam die Patientin bei mir mit einem Schenkelbruch an, der in der That eine Pforte von einer Grösse hatte, dass man wohl eine kleine Faust hineinstecken konnte. Der Bruch war mit der Haut verwachsen und demnach irreponibel und musste also operirt werden. Aber wie nun das Loch zubekommen? Im allgemeinen bin ich kein grosser Freund von dem Verschluss durch Knochenbrücken. Hier wusste ich bei dem Mangel aller Gewebe, welche sich über der Pforte hätten nähen lassen, nicht, was ich machen sollte. Ich machte unter solchen Umständen vor etwa

einem Vierteljahr den Verschluss durch Knochenplatten, und das Resultat hat sich bis jetzt vollständig erhalten.

Die Methode, welche ich übte, war etwas complicirter als gewöhnlich. Ich bildete nach Vollendung der Bruchoperation zunächst einen grossen Knochenlappen von der oberen Seite, der Symphyse, der noch um die Ecke herumging, schlug ihn herum und legte ihn auf die Bruchpforte auf. Er war aber so wenig nachgiebig und federte derart, dass er sich nicht gehörig auf die Oeffnung legen liess. Deshalb löste ich vom unteren Theil der Symphyse und dem oberen Theil des Ramus descendens nach vorheriger Ablösung der Muskelinsertionen ein flaches Knochenstück ab. Ich hatte an diesem Lappen viel Gewebe sitzen lassen und klappte ihn nun, nachdem ich die Gefässe lateralwärts verschoben hatte, derart nach aussen herum, dass er sich auf den unteren Rand des oberen Knochenlappens legte. Nun nähte ich ihn durch seine Bindegewebsdecke mit der lateralen Seite der Bruchpforte (Ligamentum Poupartii, unteres Ende der Obliquus-Sehne, Fascia lata) zusammen. Er deckte jetzt das untere Gebiet der Bruchpforte und hielt zugleich den oberen Lappen nieder. Darüber wurde die entsprechend resecirte Haut vernäht; das Bein musste zunächst der Spannung halber flectirt werden. Ein Bruch ist nicht wiedergekehrt, auf der Bruchpforte liegt eine harte Platte. Eine feine, nicht eiternde Fistel ist noch vorhanden.

Dann möchte ich noch einen Fall von operirtem Kryptorchismus zeigen. Die Operation ist bekanntlich vor langer Zeit bei uns von Herrn Schüller empfohlen und auch anderweitig ausgeführt, von mir auch bereits einmal in der Gesellschaft der Charitéärzte gelegentlich eines operirten Falles besprochen worden. Immerhin wird sie noch so selten ausgeführt, dass es Sie wohl interessirt, hier einen geheilten Monorchisten zu sehen. Es war ein Fall, der deshalb sich bei der Operation schwieriger verhielt, weil ein grosser, ausgeweiteter Leistencanal den ganzen Hoden aufnahm, auch lag eine weitere Erschwerung darin, dass die Tunica propria ausserordentlich kurz war, während bei mehreren Fällen, welche ich operirte, die Tunica propria sich ohne weiteres herunterziehen liess, nachdem ein Strang, der vom Samenstrang zu ihr hinging, in dem Leistencanal durchschnitten wurde. In dem Falle war es anders. Da war der ganze Sack so kurz, dass es erst gelang, den Hoden hinabzubringen, nachdem ich circulär die ganze Tunica propria abgeschnitten hatte, die ich dann wieder mit einer Naht vernähte.

Meiner Erfahrung nach sinken die Hoden in der Folge immer tiefer. Ich habe dies bereits verschiedene Mal bei meinen Patienten nach längerer Zeit beobachten können. Ich möchte also diese Operation, da sie gar nicht schwierig ist, angelegentlich empfehlen. Ich glaube, sie bedeutet einen grossen Fortschritt bei den fraglichen Leiden.

Sitzung am 9. November 1896.

Vorsitzender: Herr Rudolph Köhler; Schriftführer: Herr Langenbuch.

1. Herr de Ruyter (vor der Tagesordnung): M. H.! Ich möchte Ihnen einen Patienten zeigen, bei dem ich zur **Verbesserung einer Sattelnase** ein Stück decalcinirten Knochens unter die Haut eingeschoben habe. Ich wollte Ihnen nur den Patienten im jetzigen Stadium vorstellen, betrachte sonst keineswegs das erzielte Resultat als definitives oder besonders ideales. Es sind verschiedene Verbesserungen möglich. Es ist erstlich das Stückchen Knochen, was ich eingeführt habe, aus nicht so gutem Material genommen, wie es zu beschaffen ist. Man wird gut thun, das Knochenstück genau dem Defect entsprechend zu modelliren. Man wird andererseits die Plastik, die hier hinzugefügt ist, verbessern können. Ein spitzwinkliger Lappen ist aus der Wange geschnitten und gegen seine Basis hingezogen. Durch direkte Vereinigung des Defectes in der Wange ist soviel Material an Haut gewonnen, dass sich das Knochenstück bequem einlegen liess. Die Photographieen des Patienten vor der Operation sind leider nicht gut ausgefallen. Ich möchte aber hier einen Gipsabguss zeigen, um einen Vergleich zu geben, wie Patient vorher ausgesehen hat und wie er jetzt aussieht. Wenn man vergleicht, glaube ich, darf man wohl das Resultat als eine wesentliche Correctur ansehen, die nebenbei die Folge einer sehr bequemen und einfachen Operation ist. Ein dem implantirten Knochenstück genau nach Grösse und Form entsprechendes zeige ich hier vor. Es ist jetzt etwa vier Wochen her seit der Operation, und der Patient hat — nach acht Tagen war alles primär geheilt — gar keine Beschwerden während der Zeit gehabt.

2. Herr R. Köhler: **Zur Theorie der Geschosswirkung.** (Siehe die Vorträge im II. Theil dieses Bandes, S. 51.)

Discussion: Herr Kurlbaum: Ich möchte mich nur gegen einen Punkt des Vortrages wenden, gegen die Theorie der Schusswirkung auf mit Flüssigkeit gefüllte Gefässe, und zwar vom physikalischen Standpunkt aus. Herr Köhler stellt eine neue Theorie auf und verwirft zwei frühere, die eine mit Recht, die andere mit Unrecht.

Die erste Theorie, die den Stempel der Unmöglichkeit an der Stirn trägt, ist die Theorie der hydraulischen Pressung. Unmöglich ist sie, weil die Schusswirkung auf offene Gefässe genau die gleiche ist, wie die auf allseitig geschlossene. In einem offenen Gefäss kann aber von einer hydraulischen Pressung gar nicht die Rede sein. Diese unmögliche Theorie war bis zum Erscheinen des Werkes der Medicinalabtheilung eine sehr verbreitete.

Die zweite Theorie und zwar die, welche von dem Werke der Medicinalabtheilung vertreten wird, ist die Theorie der hydrodynamischen Druckwirkung, sie beruht auf den einfachsten Gesetzen der Mechanik. Das Geschoss trifft auf eine Flüssigkeit und verdrängt dieselbe. Da die Geschwindigkeit des Geschosses eine grosse ist, so muss auch die Flüssigkeit mit grosser Geschwindigkeit ausweichen. Die Flüssigkeit in der nächsten Nähe des Geschosses erhält also eine grosse Geschwindigkeit und damit eine grosse lebendige Kraft. Mit dieser lebendigen Kraft fliegt sie gegen die umgebenden Theile, immer nach der Seite des geringsten Widerstandes ausweichend.

Diese Ueberlegung ist so einfach, dass sie nicht den Namen einer Theorie zu heanspruchen braucht. Sie steht im Einklang mit allen Schusswirkungen auf Gefässe, die mit Flüssigkeit gefüllt waren. Rechnet man nach dieser Vorstellung aus, wie viel lebendige Kraft ein Geschoss im Wasser an das Wasser abgeben muss, so folgt daraus, dass das Geschoss Modell 88 überhaupt nicht einen Weg im Wasser zurücklegen kann, der grösser als 1,5 m ist. Ein Resultat, welches wieder mit der Erfahrung übereinstimmt und den grossen Widerstand im Wasser erklärt. Es findet sich also in der Theorie kein Widerspruch. Herr Köhler will aber diese Theorie durch eine andere, nach seiner Meinung bessere, neue ersetzen.

Den Beweis, dass die frühere Theorie falsch ist, hat Herr Köhler nicht gebracht, nach meiner Meinung, weil er auch nicht gebracht werden kann. Dagegen hat Herr Köhler eine neue Theorie aufgestellt, er sagt, die Flüssigkeit verhält sich dem Geschoss gegenüber wie ein fester Körper, d. h. sie bekommt für diese kurze Zeit eine Eigenschaft eines festen Körpers. Diesen Fundamentalsatz der von Herrn Köhler aufgestellten Theorie, dass das Wasser gleichsam ein fester Körper wird, müssen wir näher untersuchen. Herr Köhler hat diesen Satz nach Betrachtung der

Objecte, auf welche geschossen ist, aufgestellt. Er meint, feste Körper und Flüssigkeiten verhalten sich Geschossen gegenüber vollkommen gleich. Das ist nun eine specielle Ansicht von Herrn Köhler. Andere Herren und ich, die wir die Schiessversuche angestellt haben, deren Objecte hier vorliegen, sind der entgegengesetzten Meinung; wir glauben, dass in der Wirkung der Geschosse auf Flüssigkeiten und feste Körper ein grosser Unterschied ist. Herr Köhler weicht einer Definition des festen Körpers aus, daher leidet die ganze Behauptung an einer Verschwommenheit, und es muss sofort gefragt werden: „Wie welcher feste Körper verhält sich das Wasser?" Schiesst man gegen ein Stück Marmor von geeigneten Dimensionen, so fliegt es in tausend Stücke. Schiesst man gegen einen Holzklotz, so entsteht ein Schusscanal, dessen Querschnitt kleiner ist als der des Geschosses. Schiesst man gegen einen Bleiklotz, so entsteht ein Loch, dessen Querschnitt leicht mehr als das Zehnfache des Geschossquerschnitts beträgt, während das Geschoss den inneren Wandbelag des Loches ohne Auschuss bildet. Das Einschussloch hat nach aussen, d. h. der Flugrichtung des Geschosses entgegengesetzt, umgebogene Ränder.

Sehen wir aber einmal ab von allen medicinischen und physikalischen Thatsachen und betrachten wir die Argumentation des Herrn Köhler rein vom Gesichtspunkte der logischen Schlussfolgerung aus, so zeigt sich Folgendes. Herr Köhler behauptet, die Wirkung der Geschosse auf Flüssigkeiten ist genau dieselbe, wie die auf feste Körper. Eine Behauptung, die nicht richtig ist, die wir aber für diesen Fall als richtig annehmen wollen. Nun schliesst Herr Köhler, folglich wird die Flüssigkeit für diesen Moment quasi ein fester Körper, er erhält eine Eigenschaft eines festen Körpers, seine Theile erhalten eine starre Verbindung. Diese Art der Schlussfolgerung von der gleichen Wirkung auf die gleiche Ursache hat natürlich nicht die geringste Aehnlichkeit mit einem Beweise, sondern sie ist einfach ein Wahrscheinlichkeitsschluss, und in diesem Fall ein Schluss mit ausserordentlich geringer Wahrscheinlichkeit.

M. H.! Sie haben also die Wahl zwischen einer Theorie, die sich auf den einfachsten physikalischen Gesetzen aufbaut, und einer Theorie, deren einzige Stütze eine unbewiesene Hypothese bildet. Die Heranziehung der Thatsache, dass Eis durch Druck flüssig werden kann, als Stütze für die Hypothese des Herrn Köhler, ist eine sehr unglückliche. Drückt man auf Eis, so bringt man die Moleküle des Eises einander näher, ein Umstand, der eintreten muss, wenn Eis zu Wasser werden soll, welches ja ein kleineres Volumen einnimmt. Drückt man nun auf Wasser, so bringt man die Moleküle noch näher aneinander. Wie soll nun das Wasser zu Eis werden, welches doch einen grösseren Abstand der Moleküle braucht? Aber vielleicht nimmt Herr Köhler an, dass es noch einen anderen festen Aggregatzustand des Wassers giebt, den wir nicht kennen und bei dem die Moleküle einen noch kleineren Abstand haben. Er stützt

also entweder die eine Hypothese durch eine neue, zu diesem Zweck angefertigte, oder es ist ein Widerspruch in seiner Vorstellung.

Es ist nach dem zweistündigen Vortrag des Herrn Köhler keine Zeit mehr, auf alles, was ich für unzutreffend halte, einzugehen. Ich verwahre mich daher dagegen, dass ich mit allem übrigen Physikalischen einverstanden wäre.

Herr Schjerning: Als in den Jahren 1893 und 1894 unsere Schiessversuche im Auftrage des Kriegsministeriums zur Durchführung kamen, da war es in erster Reihe, wie dies auch in dem von uns erstatteten Bericht wiederholt hervorgehoben ist, das Bestreben, alle die Verletzungen kennen zu lernen und zur Darstellung zu bringen, die in einem zukünftigen Kriege dem Militärarzt vor Augen kommen. Erst in zweiter Reihe sollten auch, soweit angängig, die theoretischen Fragen der Schusswirkung mit zur Erörterung kommen. Demgemäss haben wir unser Material so ausgewählt, dass aus allen Distanzen bis 2000 m von den verschiedensten Objecten Schusspräparate, mit vollen Ladungen beschossen, vorhanden sind. Aber so umfangreich und mannichfaltig danach unsere Sammlung im allgemeinen ist, so kann sie doch nicht ausreichend erscheinen, um alle möglichen theoretischen Fragen an ihm zur Entscheidung zu bringen. Wir haben jedenfalls nur diejenigen theoretischen Schlüsse aus unserem Material gezogen, die nach sorgfältigster Prüfung und in Rücksichtnahme auf alle vorhandenen entsprechenden Präparate berechtigt erschienen. Herr Köhler hat seine, von Herrn Kurlbaum als physikalisch unhaltbar gekennzeichnete, neue Theorie, nach welcher Wasser unter einem kurzen sehr starken Druck, wie ihn das Geschoss ausübt, in einer ungewissen Zone um die Druckangriffspunkte herum, und ebenso das ganze Gehirn vermöge seines Wassergehaltes, auf unbestimmte Zeit zu einer festen Masse erstarren soll, eigentlich nur auf ein einziges unserer Schädelschusspräparate gestützt, nämlich auf einen Schädel, welcher, mit geronnenem, ziemlich festem Wachs erfüllt, beschossen war. Gerade dieses Präparat aber ist nach unserer Ansicht imstande, den wesentlichen Unterschied so recht in die Augen springen zu lassen, welchen die Füllung des Schädels mit Flüssigkeit und mit fester homogener Masse für die Geschosswirkung bedingt. Wir sehen beim Schuss auf die mit Wasser gefüllten Schädel die ganze Schädelkapsel gleichmässig in verhältnissmässig kleine sehr zahlreiche Bruchplatten zersprengt, deren begrenzende Sprunglinien im allgemeinen die vom Ein- und Ausschuss her ausgehenden concentrisch-circulären und radiären Grundrichtungen sind. Bei dem mit Wachs erfüllten beschossenen Schädel ist der radiäre und circuläre Sprungverlauf ganz offenbar und deutlich sichtbar gestört, indem die sofort in der Umgebung des Einschusses und längs des ganzen Schusscanals aus dem Wachsgehirn in grossen zusammenhängenden keilförmigen Stücken ausgesprengten Bruchmassen, mit der

vom Geschoss direkt empfangenen Beschleunigung und Richtung, gegen die Schädeldecke gepresst oder (weil stellenweise ein Abstand von 1 bis 2 bis 3 mm zwischen Innenwand der Schädeldecke und Oberfläche des Wachsgehirns, infolge der Contraction der Wachsausgussmasse, vorhanden ist) geschleudert, aus der Schädeldecke Bruchstücke „ausstanzen". deren concave Innenflächen den convexen Flächen der Oberfläche der Wachsbruchstücke congruent sind. Ein solches Wachskeilstück ist vermuthlich auch vor dem Geschoss her in der Richtung der Flugbahn gegen die Schädelkapsel gepresst worden, bevor das Geschoss dieselbe zur Ausschussformirung berühren konnte, und hat dort seine Form ausgestanzt und fortgeschleudert, so dass das Geschoss den Schädel durch eine fertig vorgefundene Lücke verliess. Wenn das Gehirn vermöge seines Wassergehalts, wie Herr Köhler meint, unter der Geschosswirkung zur starren Masse würde, so würden wir am Vollschädel ebenso irreguläre Zersprengungen des Schädelkapsel finden, wie an dem wachserfüllten Schädel. Auch lehrt ein Blick auf unsere mit Wasser gefüllten beschossenen Bleigefässe, die nach vorn und nach den Seiten und nach hinten ausgebeult sind, dass wir es dabei niemals mit der Keilwirkung auf einen festen Inhalt zu thun haben können. Noch vieles liesse sich gegen die neue Theorie und gegen manches der sonstigen Ausführungen des Herrn Vortragenden anführen; die Zeit ist zu weit vorgeschritten, um ausführlich werden zu können. Meine Herren! Wir haben in unserem Bericht gesagt, dass bei Schüssen auf mit Wasser gefüllte Gefässe kein hydraulischer Druck entsteht, sondern dass wir es mit einem Druck zu thun haben, der durch Flüssigkeitsmassen hervorgerufen ist, welche mit grosser Geschwindigkeit gegen ihre Umgebung andringen. Wir haben dies hydrodynamische Druckwirkung genannt und haben bewiesen, dass bei einem mit Wasser gefüllten Schädel, bei allen mit freier Flüssigkeit erfüllten Körpern, Hohlräumen, wie Herz, Magen, Blase, grosse Gefässstämme, die gleichen Verhältnisse obwalten; dass vergleichsweise ähnliche Verhältnisse vorliegen bei dem gehirnerfüllten Schädel mit dem Grade der Abweichungen, mit welchem die Gewebsconsistenz des frischen normalen Gehirns von einer freien Flüssigkeit abweicht. Wir haben uns nicht verhehlt, dass die durch den schnell eintretenden Fäulnissprozess breiartig erweichten oder durch die Injectionen mit Flüssigkeit überlasteten Gehirne, wie wir sie beim Beschuss naturgemäss meist zur Verfügung hatten, die Bedingungen für das Auftreten hydrodynamischer Druckwirkung zweifellos bei weitem mehr darbieten, als das normale frische Gehirn und dass in letzterem vermöge seiner festweichen Gewebsconsistenz vielleicht mehr die Schusswirkung auf halb elastische, halb compressible Gewebe (siehe S. 473/474 des Schiesswerks) zur Geltung komme. Damit stimmt das Auftreten von Rissen in der Gehirnsubstanz, radiär zum Schusscanal stehend, überein. Herr Köhler legt uns die Anschauung unter, dass die

Sprengung der Schädelkapsel bei einem mit Wasser erfüllten Schädel ausschliesslich vom Schädelinhalt aus durch hydrodynamische Druckwirkung erfolge. Wir verwahren uns ausdrücklich gegen eine solche irrige Auffassung, für die sich an keiner Stelle des Schiesswerkes ein Anhaltspunkt findet. Wir haben deutlich gesagt (z. B. S. 490 des Schiesswerks), dass die auftretenden Sprengungen und Zerreissungen, welche wir wiederholt als radiäre und circuläre Sprünge beschrieben haben, ihren Ausgangspunkt vom Einschuss- und Ausschussloch nehmen. Die hydrodynamische Druckwirkung im Schädelkapselinhalt und die Sprengung der Schädelkapsel selbst durch die Keilwirkung des Geschosses (sowohl in der Einschussplatte wie in der Ausschussplatte) sind zwei ganz selbständige, von einander zunächst ganz unabhängige physikalische Vorgänge. Sie haben primär nur die Entstehungsursache, nämlich die lebendige Kraft des Geschosses gemeinsam, deren Richtungslinien im festen wie im flüssigen Widerstande durch die Kegelkeilform der Geschossspitze bestimmt sind; verlaufen dann getrennt von einander, jeder in seinem Ursprungsgebiet und begegnen sich schliesslich an den Berührungsstellen ihrer Gebiete, so dass secundär ihr Wirkungen vermengt, ihre Kraftleistungen in gewissem Sinne addirt erscheinen. An diesen Berührungsstellen ist die zeitliche Aufeinanderfolge der beiden Componenten zu berücksichtigten, die im allgemeinen als ausserordentlich kurz anzusehen ist.[1]) Die Ausschusskeilwirkung bildet den Beschluss der Schädelverletzung; sie wird neu durch das Geschoss selbst, unabhängig von der Einschusskeilwirkung und von der hydrodynamischen Druckwirkung, gesetzt, und fasst theoretisch die innere Schädelkapselfläche zeitlich später an, als die hydrodynamische Druckwirkung. Die hydrodynamische Druckwirkung wirkt gegen das Schädeldach als wellenförmig ablaufender Flächendruck gegen eine Fläche. Die Keilwirkung wirkt im Schädeldach selbst und erzeugt die Sprünge, welche in ihrem theils radiären, theils circulärconcentrischen Verlauf leicht durch die physikalischen Gesetze der Keilwirkung überhaupt

[1]) Die Keilwirkung greift im Einschuss und in dessen unmittelbarer Umgebung an der inneren Schädelkapsel sicher früher an, als die hydrodynamische Druckwirkung.

Führt der Schusscanal sehr dicht unter der Schädelkapsel hin, so wird diese mindestens gleichzeitig, vielleicht aber in weiteren Entfernungen vom Einschuss sogar eher durch die stetig vom Geschoss fortgeführte Druckwelle der hydrodynamischen Druckwirkung erreicht werden, als die Sprünge der Keilwirkung an den entsprechenden Punkten angelangt sind. Diese Ueberholung der Einschusskeilwirkung durch die hydrodynamische Druckwirkung ist möglich, weil die hydrodynamische Druckwirkung von der lebendigen Kraft des Geschosses direkt längs der Schädelkapsel stetig fortgeführt wird, während die Einschusskeilwirkung nur von einem einmaligen Anstoss des Geschosses aus erregt, über die Schädelkapsel hin frei abläuft.

zu construiren bezw. zu erklären sind und bestimmend für die Formen des Schädelkapselbruchs sind. Die hydrodynamische Ruckwirkung sprengt die durch die am Ein- und Ausschuss zur Erscheinung gekommene Keilwirkung präformirten Bruchstücke auseinander, schleudert sie weg, reisst bestehende oder sich bildende Sprünge weiter und länger und verändert ihren Verlauf meist nach der örtlichen Beschaffenheit der Schädelkapsel. Inwieweit die Fortleitung der vom Geschoss erregten intracraniellen bezw. intracerebralen Druckwelle im normalen Gehirn bis zur Schädelkapsel durch den Festigkeitsgrad des Gewebes beeinflusst, verlangsamt, abgeschwächt wird, wie sich dabei die Gehirnmasse selbst nach ihrer Elasticität, ihrem Zusammenhang verhält, sind Fragen, die z. Z. befriedigend noch nicht beantwortet sind. Die Keilwirkung in der leeren Schädelkapsel wirkt nicht sprengend, weil die freie Schädelwand die Druckschwingungen ausserordentlich schnell auf ihre Gesammtfläche vertheilt und mittels ihrer Elasticität erträgt. Diese Elasticität der Schädelkapsel kommt am gefüllten Schädel — verhältnissmässig gleich, ob mit Wasser, mit Gehirn oder mit festen Massen gefüllt — gar nicht oder sehr abgeschwächt zur Geltung, die Schwingungsmöglichkeit wird durch die allseitig stetige Anlagerung des Inhalts an die Wandungen aufgehoben. Bei Füllungen des Schädels, welche comprimirbar sind und dadurch Schwingungen gestatten (trockene oder wenig feuchte Sägespäne), springt der beschossene Schädel nicht.

Herr H. F. Nicolai: M. H. Von dem russischen Militärarzt Dr. Thiele wurden Versuche angestellt, welcher Antheil an der Sprengwirkung, die man beim Schiessen auf Vollschädel in der Mehrzahl der Fälle erhält, der Schädelwand und welcher Antheil dem Hirne selbst zuzuschreiben ist. Er schoss zu diesem Zwecke auf trepanirte Schädel und suchte in die Trepanationsöffnung selbst hineinzutreffen, sodass also das Geschoss, ohne vorher die Schädelwand zu zertrümmern, unmittelbar in die Hirnmasse einschlug. Es gelang Thiele 6 Mal auf 30 Schritt die Trepanationsöffnung mehr oder weniger genau zu treffen. In allen 6 Fällen entstand ein glatter Schusscanal, etwas grösser als das Caliber, welcher sich gegen den Ausschuss trichterförmig erweiterte und nur dann Ausweitungen und Zerreissungen zeigte, wenn Knochensplitter mit in den Schusscanal hineingerissen waren, welche durch ihre lebendige Kraft diese Zerreissungen veranlasst hatten. Am Ausschuss selbst war der Schädel in grösserer oder geringerer Ausdehnung zertrümmert, die hinausgeschleuderte Hirnmasse fand sich an der hinter dem Ziel aufgestellten Auffangebohle als mehr oder weniger kreisförmiger Spritzfleck angeklebt, in der Mitte der Einschlag des Geschosses. Aus der Trepanationsöffnung, in rückwärtiger Richtung, war nicht eine Spur von Schädelinhalt herausgetreten. Hieraus geht hervor, dass das Geschoss, wenn es nicht erst die Schädelwand zu zertrümmern hat, also unbehindert in die Gehirnmasse eintritt, bei der Verminderung seiner Geschwindigkeit

lebendige Kraft an die Hirnmasse abgiebt, welche hierdurch in eine kegelförmige Wellenbewegung in der Richtung der Flugbahn versetzt wird, wie der Herr Vortragende es uns erklärt hat. Dieser wellenförmige Stoss der Hirnmasse trägt beim Ausschuss, nachdem das Geschoss die hintere Schädelwand durchschlagen hat, zur weiteren Zertrümmerung derselben bei, und durch die hier anschlagende Stosswelle entstehen dabei die Längs- und Ringspalten, wie der Herr Vortragende es gezeigt hat. Hiermit möchte ich mich noch gegen die Ausführungen des Herrn Dr. Kurlbaum wenden, welcher sagte, dass der hydrodynamische Druck die Flüssigkeit nach allen Seiten gleichmässig verdrängen müsse. Sollte dieser Fall hier anwendbar sein, so müsste auch Hirnmasse durch die Trepanationsöffnung, in rückwärtiger Richtung, austreten. Dies ist aber nicht beobachtet worden. Die Flüssigkeitswelle bewegt sich in der Richtung der Flugbahn, strahlenförmig in Kegelform divergirend, wie dies das Schiessen auf mit Wasser gefüllte Blechbüchsen in der Längsachse des Cylinders beweist.

(Herr Schjerning zeigt cylindrische Bleitöpfe, welche mit Wasser gefüllt, in der Querachse beschossen sind und an denen der rückwärts ausgebördelte Rand der Einschussöffnung beweist, dass Flüssigkeit ausgetreten ist.)

Redner fährt fort: Diese Wirkung ist dem Einflusse der Wandung zuzuschreiben. Sie wäre ausgeblieben, wenn das Geschoss, ohne erst die Cylinderwand durchschlagen zu müssen, in die Flüssigkeit eindringen konnte. Es handelt sich eben nicht um einen hydrodynamischen Druck, sondern um eine Wellenbewegung in einer bestimmten Richtung. Was die longitudinalen und radiären Sprünge anbelangt, so kann man dieselben an einem Ei, dessen Spitze man eindrückt, sehr schön beobachten.

Herr R. Köhler: Es ist selbstverständlich, dass niemals ein Schuss auf einen mit Wachs gefüllten Schädel gleiche Zerstörungen anrichten kann, wie ein Schuss auf einen mit Wasser gefüllten. Giesst man einen Schädel mit Wachs aus, so entsteht zwischen Hirnschale und Wachs durch das Zusammenziehen des letzteren ein Zwischenraum, der die Stosswelle, die vom Innern des Schädels kommt, unterbricht und abschwächt. Herrn Dr. Kurlbaum gegenüber möchte ich bemerken, dass ich nicht behauptet habe, Kleister sei ein fester Körper, sondern ich sagte, dass die Resultate der Schüsse auf mit Kleister gefüllte Schädel gegen die Richtigkeit der hydrodynamischen Theorie sprechen. Letzterer erklärt die Zersprengung des Schädels durch die Schnelligkeit der anstürmenden Wassermassen. Wäre diese Theorie richtig, so könnten Schüsse auf mit Kleister gefüllte Schädel nicht ebensolche, ja sogar stärkere Zerstörungen hervorrufen, wie Schüsse auf mit Wasser gefüllte, wie dies in der That constatirt ist. Wenn ich noch einmal zusammenfassen darf, m. H., worauf sich meine Deductionen in diesem Punkte

gegründet haben und weshalb ich nicht annehme, dass hydrodynamische Wirkung die Explosivschüsse hervorrufe, so ist es folgendes; wir haben zweifellos Explosivschüsse am Schädel, bei welchen wir nichts weiter finden, als die durch Keilwirkung entstandenen radialen und circulären Fissuren. Ich habe Ihnen solche Schädel gezeigt. Wir sehen aber auch die Keilwirkung im Gehirne selbst, denn auch das Gehirn zeigt vom Schusscanal ausgehende radiäre Spalten, welche, wie ich in meinem Vortrage bewiesen habe, auf Keilwirkung zurückzuführen sind. Es würde schwer halten, diese vom Schusscanal des Gehirns ausgehenden Spalten durch das schnelle Anstürmen von Wassermassen erklären zu wollen. Genau dieselben Zerstörungen, m. H., die wir am Schädel sehen, finden wir auch an den Diaphysen, wie ich schon betont habe. Bei beiden muss derselbe Mechanismus der Zerstörung obwalten. Allen Forschern hat sich das immer wieder aufgedrängt, so dass man nach einer gemeinschaftlichen Ursache für die Zerstörungen an beiden suchte und sie irrthümlicherweise in der Hydraulik zu finden glaubte. Ich glaube kaum, dass man die explosiven Erscheinungen bei Diaphysenschüssen auf hydrodynamische Druckwirkung zurückführen kann. Bei den Diaphysenschüssen ist sicher Keilwirkung die Ursache, und derselbe Mechanismus, der die Diaphysen zerstört, zerstört auch den Schädel. Ich halte daher vollkommen meine Ansicht über die Art der Entstehung der Explosivschüsse aufrecht.

(Nachträgliche Bemerkung: Die ausführliche Begründung der vorgetragenen Theorie bringt mein Buch, betitelt: Die modernen Kriegswaffen, ihre Entwickelung und ihr heutiger Stand, ihre Wirkung auf das todte und lebende Ziel. Offenbar bin ich von den Herren Vorrednern falsch verstanden; vielleicht habe ich dazu selbst durch einige nicht präcis gewählte Ausdrücke Veranlassung gegeben. In Kürze bemerke ich folgendes: Das Wasser verändert dem schnellfliegenden Geschoss gegenüber nicht seinen Aggregatzustand, es erstarrt nicht, es wird nicht etwa zu Eis, sondern es verliert vorübergehend das Ausweichungsvermögen seiner Theile. Dies bedingt, dass sich die durch das Wasser fortgeleitete Stosswelle wie durch einen festen incompressiblen Körper fortpflanzt, also nicht den hydrostatischen Gesetzen folgt; die Wassermoleküle verhalten sich dabei, wie die im Innern eines ringsgeschlossenen Gefässes fest eingelagerten Marmorkugeln, die hierdurch auch ihre Labilität verlieren; ebensowenig, wie diese sich einem schnellfliegenden Geschoss gegenüber wie ein massiver Marmorblock verhalten, ebensowenig verhalten sich die ihrer Labilität beraubten Wassermoleküle wie ein Eisblock.)

Sitzung am 14. December 1896.

Vorsitzender: Herr Rose; Schriftführer; Herr Sonnenburg.

Vor der Tagesordnung: 1. Herr C. Benda: Zwei Fälle von **innerer Einklemmung.** Die beiden Fälle, von denen ich die anatomischen Präparate vorzulegen die Ehre habe, beanspruchen insofern das gleiche, allerdings mehr negative chirurgische Interesse, als es sich um zwei Fälle innerer Einklemmung handelt, bei denen die Thätigkeit des Chirurgen machtlos war.

Fall 1. Für den ersten Fall gilt dies insofern, als er zu spät zur Beobachtung kam und dazu durch eigenthümliche Umstände die Diagnose verdunkelt werden musste. Es handelte sich um ein älteres, decrepides Individuum, welches beiderseits grosse Leistenhernien besass und Einklemmungserscheinungen bot. Dieselben gingen aber offenbar von keiner der sichtbaren Hernien aus, die beide leicht operirbar waren. Der Tod trat unmittelbar nach der Aufnahme ins Krankenhaus ein. Bei der Section fand sich ein ziemlich langes Coecum. Ein Theil seiner Hinterwand war durch einen Bindegewebsstrang in einer Tasche fixirt, die durch den Recessus retrocoecalis und eine von der rechten Bruchpforte her verlaufende Spannungsfalte gebildet wurde. An diesem Strang war ein Volvulus zustande gekommen, der das Coecum und einen Theil der untersten Ileumschlinge betraf. Diese Stücke waren hochgradig nekrotisch, mehrfach perforirt.

Fall 2. Merkwürdiger ist der zweite Fall, bei dem man sagen darf, dass auch bei rechtzeitigem Eingreifen die Schwierigkeiten der Lage kaum eine erfolgreiche Beendigung der Operation ermöglicht hätten, da es auch an dem anatomischen Präparat äusserst schwer hält, die Verhältnisse dieser anscheinend noch nicht beobachteten Hernienform zu entwirren. Der Fall betrifft einen jüngeren kräftigen Mann, der auch schon ad exitum kam, ehe noch die Frage der Operation in Erwägung kam. Beim Eröffnen der Bauchhöhle liegt das ganze Packet der Dünndarmschlingen in blaurother Färbung mit blutig durchtränkter Serosa stark angefüllt zu Tage. Es erscheint auf den ersten Blick durchaus normal gelagert. Bei genauer Untersuchung findet sich aber folgendes: Colon descendens und transversum liegen normal, das Colon ascendens verläuft aber von der Flexura hepatica an unterhalb des Transversum mit einigen Knickungen wieder nach links und unten zurück, so dass das Coecum und Processus vermiformis ganz in der linken Bauchseite liegen. Das Feld zwischen den drei Grimmdarmschenkeln ist völlig leer von Darmschlingen und Mesenterium und enthält nur das Mesocolon. Etwas unterhalb der Mitte des Feldes liegt eine nach hinten eindringende trichterförmige Ausstülpung, in die die benachbarten Serosaflächen faltig hineingezerrt erscheinen. An dem rechten

Rand des Trichters erkennt man ein Stück der stark ausgedehnten Arteria mesenterica superior, das in den Trichter hineinläuft. Das ganze zuerst gesehene Dünndarmconvolut liegt rechts und unterhalb vom Coecum. Sein Mesenterium entwickelt sich aus einem engen, straffen peritonealen Schnürring unter und hinter dem Coecum. Dieser Ring entspricht seiner Lage und besonders auch seinem Verhältniss zum Mesenteriolum nach dem Eingang des Recessus retrocoecalis. Aus diesem Ring tritt ausser der Radix mesenterii die oberste Jejunumschlinge hervor. Mesenterium und Jejunum lassen sich oberhalb des Schnürrings in eine hinter dem Colon ascendens gelegene Tasche verfolgen, die von der hintern Bauchwand und den beiden Blättern des Mesocolon ascendens gebildet wird, also nach rechts von dem zur seitlichen Bauchwand ziehenden Blatte, dem Ligamentum parietocolicum (Broesicke), nach links von dem eigentlichen, die Blutgefässe führenden Mesocolon. Beide Blätter sind stark verbreitert. so dass die Tasche ziemlich geräumig ist. Das Jejunum geht am oberen Ende der Tasche retroperitoneal in das Duodenum über, dessen horizontaler Ast somit schon retroperitoneal in das Jejunum umbiegt, ohne die typische Austrittsstelle an der linken Seite der Wirbelsäule erreicht zu haben. Das Mesenterium tritt von hinten an das mediane Mesocolon ascendens und mit diesem vereint zur Wirbelsäule resp. Aorta, ohne dass ein eigentliches Loch, durch welches es durchgeht, zu erkennen ist. Das unterste Stück des Ileums geht am linken Rande des Schnürringes, resp. des Einganges des Recessus retrocoecalis in einigen Drehungen fest zusammengeschnürt in das Coecum über.

Soweit ohne Zerstörung des Präparats bisher zu erkennen ist, scheinen nun die gesammten Dünndarmschlingen mit der Radix mesenterii zwischen den beiden Blättern des Mesocolon von oben her hindurchgeglitten und am Eingang des Recessus retrocoecalis wieder in die gemeinschaftliche Bauchhöhle hervorgetreten zu sein. Dieses Vorkommniss ist offenbar nur durch umfangreiche Störungen in der Entwickelung der Mesenterien ermöglicht. Besonders müssen die secundären Verwachsungen, durch die das Mesocolon ascendens normaler Weise an der hinteren Bauchwand fixirt wird, unterblieben sein, wie das besonders durch die Erweiterung des Recessus retrocoecalis belegt wird. Gleichzeitig ist durch Verbreiterung der beiden Blätter des Mesocolon ascendens dessen Beweglichkeit weiter erhöht worden. Durch welches Loch aber das Hindurchtreten der Därme eingetreten ist, ist mir noch nicht ganz verständlich geworden. Mir scheint, dass dies durch Offenbleiben einer der an der Flexura duodenojejunalis vorhandenen Gruben nach hinten hin vorbereitet sein muss, da ein mitgestülpter Sack oder ein Einriss nirgends erkennbar ist.

Diese Verhältnisse werden an einem drei Monate alten menschlichen Fötus erläutert. Die Härtung des Präparates ist mit des Vortragenden Salpetersäure - Kalibichromat - Methode erfolgt. Die Bruchhöhle wurde in situ mit 10 %iger Salpetersäure ausgegossen, nach Herausnahme der ganzen Baucheingeweide (mit ganzem Darminhalt) erfolgte noch eine weitere 48stündige Behandlung mit Salpetersäure, dann 48 stündige Einwirkung von Müller'scher Flüssigkeit. Nach wochenlanger Wässerung liegt das Präparat in einem Gemisch von Alkohol, Glycerin, Wasser zu gleichen Theilen.

Discussion: Herr Körte: Ich wollte einige Worte noch über den klinischen Verlauf der Fälle sagen. Was den ersten Fall anbetrifft, so war es ein alter Mann, der in verwahrlostem Zustande im Krankenhause eintraf mit zwei ungeheuren Skrotalbrüchen. Diese Skrotalbrüche waren nicht eingeklemmt. Dagegen war der ganze Leib sehr aufgetrieben. Ich diagnosticirte eine Peritonitis und infolge der peritonischen Auftreibung Vorschiebung der Darmschlingen in den Bruchsack. Zur Operation der Peritonitis konnte ich mich bei dem ausserordentlich schlechten Kräftezustand des Mannes und der Unklarheit der Anamnese nicht entschliessen. Er ging sehr bald zugrunde, und es fand sich dann die eben beschriebene Gangrän des Coecum und des Colon ascendens infolge der Einklemmung in der Bauchfelltasche, welche, wenn der Mann einige Tage früher gekommen wäre, wohl zu operiren gewesen wäre. In dem letzten Falle handelt es sich um einen Patienten, der früh morgens moribund eintraf und nach wenigen Stunden verstarb, ohne dass an einen operativen Eingriff gedacht werden konnte. Die klinische Diagnose war „Bauchfellentzündung im letzten Stadium, vermuthlich infolge von Darmperforation". Die Section ergab dann den interessanten Befund, den Herr Dr. Benda mitgetheilt hat. Die Einklemmung von Darmschlingen in inneren Bauchfelltaschen gilt als recht selten. Seitdem Herr Geheimrath Waldeyer hier vor zwei oder drei Jahren sehr interessante Präparate von inneren Bauchfelltaschen demonstrirt hat, habe ich mehrere derartige Fälle operirt und habe auch bei Sectionen einige Male sehr ausgeprägte innere Hernientaschen gesehen. Ausser den beiden hier eben demonstrirten Fällen sind seit dem April d. J. vier derartige Fälle im Krankenhause am Urban aufgenommen und operirt. Einen früheren Fall, der nicht ganz hierher gehört, insofern als sich eine Tasche in dem Mesenteriolum eines Diverticulum Meckelii gebildet und zur Einklemmung von Darm geführt hatte, habe ich vor einiger Zeit hier demonstrirt. Drei von den anderen Fällen sind näher mitgetheilt von Herrn Dr. Aschoff in einer Arbeit in der Berliner Klinik No. 100. Der letzte Fall, welcher von Herrn Collegen Brentano operirt ist, ist noch nicht veröffentlicht. Es handelte sich bei diesen vier Fällen, welche im engeren Sinne innere Einklemmungen, Ein-

klemmungen in inneren Hernientaschen darstellen, das eine Mal um eine typische Einklemmung im Recessus retrocoecalis, zweimal um Einklemmungen in einer wandständigen Tasche an der vorderen Bauchwand, und zwar in einem Falle sicher, in dem anderen mit sehr grosser Wahrscheinlichkeit in der Blasenfalte, in derjenigen Falte, die gebildet wird durch abnorm starke Erhebung der Blasenarterien, neben welchen dann tiefe Bauchfelltaschen an der vorderen Bauchwand entstehen. Im vierten Falle handelte es sich bei einem Knaben um Einklemmung einer Dünndarmschlinge in einer Tasche, welche an der Radix des Dünndarmmesenteriums sich befand. Die Diagnosen auf den speciellen Vorgang sind in diesen vier Fällen nicht gestellt worden. Es handelte sich um subacute, resp. acute Ileusfälle, und es wurde auf die Diagnose: Darmverschlusss, wahrscheinlich durch Strangabklemmung" in allen vier Fällen operirt. Dieselben sind sämmtlich genesen. Der Darm hatte bei keinem derselben derartig gelitten, dass schon Peritonitis eingetreten war. Es zeigen diese vier Fälle, dass die Bauchfelltaschen, die meist nur als anatomische Raritäten betrachtet wurden, doch auch klinisch eine erhebliche Wichtigkeit haben können.

2. Herr Rose: a) Im Anschluss an seine früheren Demonstrationen von erfolgreicher **osteoplastischer Resection der Fuss- und Fusswurzelgelenke** stellte Herr Rose ein Kind vor, welches bei multipler Osteomyelitis durch die Operation zwar zum Gehen gebracht war, aber einen ganz beweglichen Fuss davongetragen hatte, und sprach über die Schwierigkeiten, auf welche diese Fusswurzelresection bei kleinen Kindern stösst, theils infolge der Schwierigkeit, die kleinen Theile in richtiger Lage zu fixiren, theils infolge der zunehmenden Beweglichkeit der Fussgelenke, besonders des Lisfranc'schen. Röntgen'sche Abbildungen eines zweiten Falles zeigten, wie selbst bei hergestellter Gehfähigkeit die mangelhafte Verknöcherung der kleinen Knochen wohl dabei eine Rolle spielt und die Resultate unserer Technik eine herbe Kritik erleiden. Es handelte sich um einen Fall von Defect der Fibula und des Talus mit angeborener winkliger Knickung der Tibia bei Oligodaktylie der vier Extremitäten mit Schwimmhautbildung, der mit Geduld zum eigenen Essen mit Löffelführung und zum Gehen auf Mikulicz'sche Art gebracht war.

b) Bei anderen Kranken handelte es sich um gelungene **Doppelcastrationen wegen Prostatahypertrophie.** Bei einer Cystostomie war die Vergrösserung des mittleren Lappens von der Blase constatirt worden. Eine resistente Blasenfistel, die allen

Heilversuchen getrotzt hatte, heilte schnell durch die Doppelcastration. Die Prostatahypertrophie nahm danach so vollständig ab, dass zwischen Katheter und Mastdarm im Laufe von Monaten die letzte Spur von Prostata verschwand.

c) Ferner stellt Herr Rose einen Knaben vor, der durch Püffe im Nacken drei Vierteljahre zuvor eine **Meningitis cerebrospinalis ab ictu** davongetragen und jetzt nach Ueberstehen von Intermittens mit ganz beweglichem Nacken geheilt war. Mit Sicherheit konnte jede Verletzung des Gerüstes, ja selbst eine Contusion ausgeschlossen werden. Der Fall wird ausführlich in seiner neuen Bearbeitung des Starrkrampfes mitgetheilt zur differentiellen Diagnose vom Starrkrampf durch Nackenpüffe, wie man ihn seit 100 Jahren kennt und er einen classischen Fall in seiner ersten Bearbeitung für Pitha-Billroth's Chirurgie mitgetheilt hat. Immerhin schien es angebracht, auf die grossen Gefahren „der Misshandlungen durch Nackenstösse" einmal wieder aufmerksam zu machen.

d) Herr Rose spricht dann über eine förmliche Art von passiver Berufskrankheit. Er macht auf die überhandnehmende Unsitte der Plätterinnen und Damenschneiderinnen aufmerksam, deren Lehrtöchter, wenn sie zum Frühstück gehen, die Nähnadeln und feine Stecknadeln in ihre Arbeit stecken, welch' letztere dann oft an den empfindlichsten Theilen vergessen werden. Er zeigt eine **im Rückgrat abgebrochene Nähnadelspitze** vor, welche den Tod durch Vereiterung des Rückenmarks herbeigeführt hatte.

e) Herr Rose bespricht endlich Studien über die **substernale Verengerung der Luftröhre** und empfiehlt seine seit 20 Jahren gebrauchte Sondencanüle, deren Bedürfniss und Zweck er schildert. Der zuletzt damit geheilte Fall betraf eine Dame, die hinter dem Brustbein eine knorpelharte Strictur von kaum 6 mm Lichtung hatte.

3. Herr Jebens stellt einen Fall von **Verdoppelung der Gebärmutter mit Geschwulstbildung** vor.

Patientin, eine 54jährige alte Virgo, hatte seit drei bis vier Jahren an Unregelmässigkeiten der „Periode" und Unterleibsschmerzen gelitten; später hatte der Leib an Umfang zugenommen bei gleichzeitiger Abnahme des Körpergewichts.

Patientin hatte sich einer Operation unterzogen: bei der Probelaparotomie hatte es sich gezeigt, dass es sich um einen inoperablen

[illegible]

[illegible]

[illegible]

gegen das normale Uterusgewebe ab. Nirgend ist an ihnen eine Spur maligner Neubildung zu entdecken. Der Ovarialtumor ist ein papillomatöses Cystom. Die grosse Masse der Geschwulst ist in regressiver Metamorphose begriffen und lässt Einzelheiten nicht mehr deutlich erkennen. An den Partieen jüngeren Datums sieht man ausgebuchtete Cysten, die mit einem mehrschichtigen, an anderen Stellen einschichtigen cubischen oder niedrig cylindrischen Epithel ausgekleidet sind und in die von allen Seiten schlanke, mit dem gleichen Epithel bedeckte Papillen hineinragen. Daneben finden sich auch mitten im Gewebe solide Krebszapfen mit denselben Zellelementen.

Discussion: Herr Rose: M. H.! Diese Fälle haben für uns Chirurgen ein specielles Interesse. Die Duplicität des Uterus findet sich ja fast immer zugleich, wenn es sich um Epispadie, offene Blase bei Mädchen handelt. Ich möchte bei dieser Gelegenheit auf eine Schwierigkeit für ihre Operation aufmerksam machen, wenn man vom Rectum aus Duplicität findet. Ich habe eine ganze Reihe von Fällen untersucht und immer durch Sondirung rechts und links die Genitalien schon getrennt vom Vorhof aus schief abgehen sehen. Aber es kommt doch auch dann vor, dass einmal eine einzige Scheide existirt und dabei enorm gross, weit weggezogen, sehr verdünnt und ganz vergrössert vorliegt, so dass, wenn man nach Art meiner Obliteratio vulvae rectalis, der Anlage einer künstlichen Mastdarmharnröhre einen totalen Verschluss der offenen Blase projectirt, mit Benutzung des Afters als Schliessmuskel, und man dann vom Mastdarm nach der Blase durch will, man unerwartet in die Scheide kommt und so auf Schwierigkeiten stösst, während man sonst bloss das Peritoneum zu durchdringen braucht. Das ist eine kleine praktische Bemerkung für diejenigen, welche sich mit der Operation der Epispadia muliebris befassen müssen. Es ist also für uns von Interesse, zu sehen, wie sehr verschiedenartig sich die Duplicität der Genitalien beim Weibe auch in der Vagina gestalten kann.

4. Herr Rose: legt a) die Präparate von einem Fall von **Zungenkrebs** vor, der fast die ganze Zunge bis auf die rechte Kante zerstört und sogar die Epiglottis, sowie die Schleimhaut am Unterkiefer ergriffen hatte. Nichtsdestoweniger war der Fall zur Operation geeignet, da trotz des Umfanges nirgends im Körper eine Metastase vorhanden war. Leider kam der Kranke erst sterbend durch Verblutung ins Krankenhaus, infolge eines Herzfehlers, der sofort den Tod durch Collaps herbeiführte. Dass solche Kranke ohne Zunge besser sprechen, dafür verwies Rose auf den von seinem ehemaligen Secundärarzt Dr. Ulrich Schläpfer veröffentlichten Fall; in der Tafel seiner Dissertation sieht man sehr schön, wie

alle Nachbartheile in die grosse Lücke nach der vollständigen Zungenexstirpation sich hineinschieben. Dass der Kehldeckel auch entbehrlich, zeigte ein Fall auf seiner Klinik, bei dem ein congenitaler Defect in der Leiche einer Erwachsenen ganz zufällig gefunden wurde.

b) Endlich legte Herr Rose das Kniegelenk einer 37 Jahre alten Dame vor, welches durch die Oberschenkelamputation gewonnen war. Infolge jahrelanger Arthritis deformans war es zu einer Ankylose der linken Hand und zu einer **Luxatio deformans genu** linkerseits gekommen. Durch die Verrenkung nach hinten war das Bein um 5 cm verkürzt und um ein Drittel verdickt. Neben dem Condylus externus femoris aussen war die Kapsel mit den bekannten massigen Wucherungen der Arthritis deformans ausgefüllt. Abgesehen von Knarren bei Bewegungen in beiden Schultergelenken war die Dame bei ihrer Entlassung vollständig gesund.

II.

Vorträge.

Aus dem jüdischen Krankenhause in Berlin.

Ueber einige neue Erfahrungen auf dem Gebiete der Nierenchirurgie.[1])

Von

Prof. Dr. **J. Israel.**

M. H.! Seit der letzten Publication meiner Erfahrungen über Nierenchirurgie,[2]) welche sich bis zum November 1893 erstreckten, habe ich Gelegenheit gehabt, wiederum 45 Nierenoperationen auszuführen, so dass ich jetzt über 126 Einzelerfahrungen verfüge.[3]) Ich möchte Ihnen heute aus den Beobachtungen der letzten zwei Jahre nur einige wenige mittheilen, welche von dem Gewöhnlichen abweichend, mein besonderes Interesse erregt haben und vielleicht auch das Ihrige erwecken werden.

Bevor ich auf das speciell Chirurgische eingehe, sei es mir gestattet, Ihnen eine hierher gehörige anatomische Seltenheit zu zeigen, nämlich eine linksseitige Solitärniere, welche gelegentlich der Section eines 52jährigen Mannes gefunden wurde, der an diabetischer Phlegmone des linken Beines zugrunde gegangen war. Die rechte Niere sowie die zugehörige Nierenarterie fehlten gänzlich, dagegen lag die rechte Nebenniere an ihrer normalen Stelle. Der gleichnamige Hoden fehlte im Hodensack. Statt seiner fand sich nahe dem Wurmfortsatz an der Linea innominata pelvis ein

[1]) Siehe die Verhandlungen im I. Theil dieses Bandes, S. 3.
[2]) Archiv für klinische Chirurgie Bd. 47.
[3]) Die Anzahl der Nierenoperationen ist inzwischen auf 131 gestiegen.

kleiner, 2 cm langer rudimentärer Körper, von dem sich ein fadenförmiger Strang gegen den rechtsseitigen Leistenring erstreckte. Die linke Niere, von einer ausserordentlich dicken, fettreichen Capsula adiposa umgeben, war sehr vergrössert und abnorm geformt. Ihre Maasse betrugen 12 cm Länge, 8 cm Breite, 6,5 cm Dicke. Das Nierenbecken war ganz und gar ringsum von Nierensubstanz umgeben; der Harnleiter entsprang aus der Mitte des Nierenbeckens, der Hilus lag in der Mitte der hinteren Fläche der Niere. Die Harnblase zeigte nur eine linksseitige Uretermündung. Die Prostata war hypertrophisch, auf beiden Seiten gleich stark entwickelt. — Für die praktische Chirurgie sind zwei Punkte an diesem Falle bemerkenswerth, nämlich erstens das Fehlen des Hodens im Scrotum und Leistencanal an der Seite der Nierendefecte — eine Missbildung, die bei einer in Frage kommenden Nierenoperation stets dazu auffordern muss, an die Eventualität eines gleichseitigen Nierendefectes zu denken —, zweitens die gleichmässig hypertrophische Entwickelung beider Prostatalappen, trotz Verkümmerung und Degeneration eines Hodens — ein Befund, welcher der bisher gültigen theoretischen Begründung der Heilbarkeit der Prostatahypertrophie durch Castration nicht sehr günstig ist.

Wenn ich mich nun der eigentlich chirurgischen Seite meiner Mittheilungen zuwende, so möchte ich zunächst einige Worte über die malignen Tumoren sagen. Ich habe im ganzen 17 Fälle operirt, und zwar sechs Krebse, zehn Sarkome, eine Struma renalis. Von diesen sind zwei an der Operation gestorben, also 11,7 %; einer ist ein Jahr nach der Operation ohne Recidiv an einer acuten Perforationsperitonitis gestorben, drei sind noch in Behandlung,[1]) so dass elf noch am Leben befindliche übrig bleiben, welche für die Frage der Dauerhaftigkeit der Heilung verwerthbar sind. Nun von diesen elf sind sechs, d. h. mehr als die Hälfte, frei von Recidiven geblieben, und zwar dauert die Beobachtung neun Jahre, sieben Jahre fünf Monate, fünf Jahre, vier Jahre, drei Jahre, ein Jahr drei Monate. Wie Sie sehen, sind diese Resultate überraschend gut, gänzlich abweichend von den bisherigen statistischen Angaben, welche nur eine verschwindende Aussicht auf Dauerheilungen der malignen Tumoren geben. Besonders verdient die nun schon vier

[1]) Anmerkung bei der Correctur: Inzwischen geheilt.

Jahre bestehende Heilung eines im vierten Lebensjahr an Nierensarkom operirten Mädchens hervorgehoben zu werden, welche nach den statistischen Erhebungen von Döderlein nur noch mit einem einzigen Kinde den Vorzug theilt, recidivfrei geblieben zu sein. — Nach diesen Erfahrungen stellten sich die Dauerresultate bei den malignen Nierentumoren besser als bei den bösartigen Mammageschwülsten.

Die guten Dauerresultate in meinen Fällen sind zum Theil auf die frühzeitige Diagnose zu beziehen, welche, wie ich es schon oft betont habe, am allerzuverlässigsten dadurch erreicht wird, dass eine sorgfältige Uebung der Nierenpalpation Gemeingut der Aerzte wird. Ich bin in der angenehmen Lage, an dem Beispiel eines im vorigen Monat operirten Falles wieder die Ausführbarkeit der palpatorischen Erkennung sehr kleiner Nierentumoren beweisen zu können.

Fall 1. Ein 48jähriger, kräftiger, früher stets gesunder Mann consultirt mich wegen Blutharnens, welches sich seit einem Monat zu wiederholten Malen ganz plötzlich während einer, höchstens zwei Mictionen einstellt, dann ganz normalem Urin Platz macht. Im Anschluss an eine Blutung gingen Gerinnsel unter hexenschussartigen Schmerzen fort, deren Gegend nicht genau bezeichnet werden konnte. Bei der Untersuchung fühlte ich die rechte Niere unvergrössert; von der linken konnte in Rückenlage gar nichts gefühlt werden. Bei Lagerung auf der rechten Seite gelang es erst bei einer dritten Untersuchung mit grosser Mühe und Geduld, nachdem Patient trainirt war ruhig und tief mit erschlaffter Bauchmuskulatur zu athmen, an der Vorderfläche der linken Niere, zwei Querfinger breit oberhalb des unteren Pols eine halbkugelige, stark kirschengrosse Prominenz zu fühlen, welche auf der Höhe der Inspiration unter der Spitze der neunten Rippe hervortrat. Daraufhin empfahl ich die Operation. Patient entschloss sich aber erst dazu, als innerhalb der nächsten 14 Tage in schneller Aufeinanderfolge starke Blutungen eintraten. Aus den ungewöhnlich häufigen Blutungen bei einem so kleinen circumscripten Tumor der Rinde schloss ich auf Grund gleichartiger eigener Erfahrungen, dass der Tumor die Marksubstanz durchbrochen und in einen Kelch, resp. das Nierenbecken hineingewachsen sei.

Da bei meinen früheren Fällen von Frühdiagnose die Palpationsmöglichkeit so kleiner Tumoren etwas skeptisch aufgenommen wurde, habe ich in diesem Falle den Untersuchungsbefund und die aus den Symptomen sich ergebenden Schlüsse über das topographische Verhalten des Tumors am Tage vor der Operation in einer

schematischen Zeichnung im Krankenjournal festgelegt und den anwesenden sechs Aerzten vor der Operation zur Kenntnissnahme vorgelegt. Wenn Sie jetzt das Präparat, resp. seine Abbildung mit der in der Krankengeschichte befindlichen Zeichnung vergleichen, so werden Sie die Exactheit des diagnostischen Befundes zugeben. Ich will noch hinzufügen, dass dieser Befund nicht etwa an einer abnorm tief stehenden Niere erhoben wurde, vielmehr das Organ nach Ausweis der operativen Freilegung ganz besonders hoch gelagert und in dieser für die Palpation besonders ungünstigen Lage durch feste Verwachsungen fixirt war. Sie sehen hier an der Vorderfläche der unvergrösserten Niere, 3,7 cm oberhalb des unteren Pols eine halbkugelige, stark kirschengrosse Prominenz sich erheben, hervorgebracht durch eine weiche, zum Theil zerfallene Geschwulst, welche die Marksubstanz durchwuchernd, in einen Calix hineingewachsen ist und aus diesem als ein kegelförmiger Zapfen in das Becken hineinragt. Der Verlauf war gut; Patient ist geheilt. Die Geschwulst erwies sich als ein cavernöses Sarkom.

Als ein Gegenstück zu dieser Frühoperation möchte ich Ihnen über eine viel zu spät unternommene berichten, welche ich als aussichtslos abgelehnt, aber schliesslich auf unwiderstehliches Bitten der Patientin und ihres Gatten dennoch ausgeführt habe. Das Motiv für die Mittheilung dieses Falles ist darin zu finden, dass derselbe einen neuen, ungewöhnlichen Symptomencomplex maligner Nierentumoren kennen lehrt, welcher von dem bekannten so weit abweicht, dass er grosse diagnostische Schwierigkeiten bereiten kann.

Fall 2. Bei der 43jährigen, ungemein abgemagerten, wachsartig bleichen Dame fand sich ein ausserordentlich grosser, buckeliger Tumor der rechten Niere, den man ohne weiteres für einen malignen angesprochen hätte, wenn nicht eine Reihe von Erscheinungen vorhanden gewesen wäre, welche nicht in das Bild hineinpassten. Zunächst bestand seit vielen Monaten ein hektisches Fieber; seit einem Vierteljahr permanente Uebelkeit, Würgen, fast täglich ein- oder mehrmaliges Erbrechen mit unüberwindlichem Widerwillen gegen Nahrung, selbst bei Hungergefühl; endlich Veränderungen im Urin, welche neben einem malignen Tumor noch auf eine Nephritis schliessen liessen. Die aus dem Vorhandensein einer malignen Geschwulst leicht abzuleitenden Beimischungen bestanden in constantem mikroskopischem Blutgehalt und in madenförmigen Fibringerinnseln, welche ausserordentlich grosse Fettkörnchenkugeln einschlossen, von so grossen Dimensionen, dass sie nicht wohl veränderte Nieren-

epithelien sein konnten, sondern Geschwulstzellen entstammen mussten. Daneben aber fanden sich als unzweifelhafte Producte einer Nephritis ein sehr reichlicher Eiweissgehalt, Leukocyten und Cylinder verschiedenster Art, als blasse, epitheliale und dunkelgekörnte in einer stetig steigenden Anzahl, verbunden mit einer beträchtlichen Herabsetzung der Urinmenge auf 2—500 pro die.

Ich übergehe bei dieser naturgemäss skizzenhaften mündlichen Mittheilung die vielfachen Erwägungen, welche sich um die Deutung dieses schwer auf ein einheitliches Krankheitsbild zu beziehenden Symptomencomplexes drehten, und beschränke mich darauf, als den eigentlichen Zweck meiner Mittheilung hervorzuheben, dass durch die Entfernung der sarkomatösen Niere mit einem Schlage alle diese Erscheinungen schwanden, sowohl das hektische Fieber, als Uebelkeit und Erbrechen, die Unmöglichkeit der Nahrungsaufnahme, wie die nephritischen Urinveränderungen und die Oligurie. Mit dieser Beobachtung ist der Beweis erbracht, dass Resorption der Stoffwechselproducte eines Nierensarkoms imstande ist, Fieber zu machen, Uebelkeit und Erbrechen hervorzurufen, die Urinmenge herabzusetzen. Ich gebe Ihnen das Präparat und die Abbildung des frischen Specimen herum und bitte Sie, die Ausgüsse der Kelche und des Beckens mit Geschwulstmasse zu beachten. Sie werden herausfinden, dass ein sarkomatöser Thrombus die Vena renalis erfüllt, welcher sich in die Vena cava fortsetzte. Vielleicht hat gerade die Umspülung der Sarkommasse mit dem Blutstrom die vorhin auseinandergesetzte Resorption der Giftstoffe befördert.

Unter diesen Umständen war selbtsredend auf eine Dauerheilung nicht zu rechnen; demnach hatte Patientin auch bald nach beendeter Wundheilung ein lokales Recidiv und ist diesem bereits erlegen. Mit dem Recidiv traten wieder Fieber, Uebelkeit, Erbrechen und Anorexie auf, Beweis der Abhängigkeit dieser Erscheinungen von dem Wachsthum des Tumors.

Ich wende mich nun zur Nierentuberkulose, bei der ich in zwölf Fällen operirt habe, unter denen ich elfmal die Exstirpation, einmal die Amputation der halben Niere gemacht habe. Ueber diesen Fall will ich Ihnen zunächst berichten, da er wohl der erste ist, bei dem man gewagt hat, nur den tuberkulösen Theil der Niere zu entfernen, den gesunden zu belassen.

Fall 3. Die 23jährige, hereditär tuberkulös belastete, vorher niemals kranke Frau erkrankte ein Vierteljahr vor der Aufnahme mit einem ein-

stündigen Anfall von heftiger Blasenkolik, permanentem Harnzwang mit tropfenweiser Urinentleerung unter Ausbruch von Angstschweiss. Die folgenden Anfälle, welche sich nach einer vierwöchentlichen Pause alle zwei bis drei Tage wiederholten, hatten ganz die Charaktere einer heftigen linksseitigen Nierenkolik. Die Schmerzen gingen von der Lumbalgegend in den linken Schooss, waren verbunden mit permanentem Harnzwang, hohem Fieber, bis 42°, und endeten häufig mit Erbrechen. Dabei nahm in diesem schlimmen Vierteljahr das Körpergewicht von 120 auf 94 Pfund ab. Die Untersuchung ergab folgendes: Von der linken Niere war weder in der Rücken- noch in der Seitenlage etwas zu fühlen; die rechte Niere gesenkt, unvergrössert, unempfindlich. Druck auf die Kreuzungsstelle des linken Ureters mit der Linea arcuata pelvis war empfindlicher als rechts; von der Scheide aus palpirt, stellte das im Becken gelegene Endstück des linken Ureters einen dickeren Strang dar als rechts. Im Urin wurden constant rothe Blutkörper, keine Tuberkelbacillen gefunden. Trotz dieser wenig positiven Befunde stellten wir die Wahrscheinlichkeitsdiagnose auf linksseitige Nierentuberkulose aus Erwägungen, deren Wiedergabe die mir zugemessene Zeit verbietet, und schritten zur Freilegung des erkrankten Organs mittels queren Lumbalschnittes. Die Fettkapsel zeigte im fühlbaren Theil der Niere keine abnorme Adhärenz, das Organ stieg in normaler Weise mit der Inspiration hinab. Nach Aushülsung aus der Fettkapsel zeigte sich die untere Hälfte des Organs normal in Bezug auf Form, Farbe, Volumen, Consistenz, dagegen die obere unter den Rippen verborgene Hälfte grob gebuckelt durch fluctuirende Protuberanzen, blass und von hellgelber Farbe, welche sich scharf gegen die normale rothbraune der gesunden unteren Nierenhälfte abhob. In diesem Bezirk adhärirte die Fettkapsel innig der Niere. Nach Incision dieser fluctuirenden Prominenzen ergab sich ein theils molkiger, theils krümelig käsiger Inhalt; die Wandungen waren an der Höhlenfläche mit einer käsigen, trockenen, gelben, fest anhaftenden Schicht austapezirt, welche sich nur mit Substanzverlust der ohnehin nur 2—10 mm dicken Wandungen abschaben liess. Nach der Eröffnung mehrerer dieser Hohlräume zeigte sich, dass dieselben erweiterten ulcerirten Kelchen entsprachen. Da die Erkrankung auf die obere Nierenhälfte streng beschränkt war, ferner die Sondirung eine völlige Wegsamkeit des Ureters darthat, beschloss ich den Versuch zu machen, die kranke Nierenhälfte zu amputiren, die gesunde zu erhalten. Dies geschah unter Digitalcompression der Nierenarterie, und zwar stückweise, um nicht unnütz gesundes Gewebe zu opfern. So ging etwas weniger als die Hälfte der Niere verloren. Die Blutung stand durch direkte, einige Minuten lang dauernde Compression der Amputationsfläche mit einem Gazebausch. Zur Sicherung gegen eine Nachblutung und zum Schutz der Nierenwunde gegen Infection nähte ich eine mehrfach gefaltete Jodoformgazecompresse mit Catgutnähten auf die Wundfläche des Nieren-

stumpfes fest, führte einen Zipfel dieser Compresse aus der Bauchwunde und tamponirte im übrigen mit sterilem Mull.

In dem noch erhaltenen Parenchym der entfernten Stücke, in welchen nur noch stellenweise die Grenze zwischen der sehr verdünnten Marksubstanz und der Rinde erkannt werden konnte, sah man vielfach central getrübte Tuberkel, welche sich histologisch und bacteriell als echte Tuberkel erwiesen. Die Wundheilung war eine ganz normale, der Urinausfluss aus der Wunde ein unbedeutender, stetig abnehmender. Patientin ist jetzt seit einem Jahr ganz gesund, hat an Körpergewicht zugenommen und ist im fünften Monat gravida. Wenn nun dieser Versuch auch glänzend gelungen ist, so darf ich doch nicht unterlassen, darauf hinzuweisen, dass sich das Verfahren wohl nur für seltene Fälle eignen wird, da leicht eine Dissemination von Tuberkeln noch in dem bei der Operation makroskopisch gesund erscheinenden Gewebe vorhanden sein kann.

Liegt das Interesse dieses Falles in der Therapie, so concentrirt sich das der demnächst mitzutheilenden auf die Diagnose, da es zeigt, wie die verfeinerten Untersuchungsmethoden, deren wir uns heute erfreuen, es gestatten, in einem Falle, dessen Krankheitsäusserungen von Nierensteinkoliken nicht unterschieden werden konnten, die richtige Diagnose auf Tuberkulose zu stellen und eine erfolgreiche Behandlung einzuleiten.

Fall 4. Die 34jährige Patientin, die durch viele ärztliche Hände mit der Diagnose Nierenstein gegangen war, litt seit $1^1/_2$ Jahren. Die ersten Erscheinungen bestanden in Dysurie, zu der sich bald täglich wiederkehrende Schmerzen der linken Nierengegend gesellten, welche in den Ureter hinabstrahlten. Nach einer dreimonatlichen Pause stellte sich ein Gefühl dauernder Schwere in der linken Seite ein, welche selbst ein aufrechtes Sitzen genirte. Daran schlossen sich nun typische Anfälle heftigster Nierenkolik mit Frost, die sich in unregelmässigen Zwischenräumen wiederholten. Die linke Niere war unvergrössert; ihr unterer Pol nur mit Mühe zu fühlen; im Urin weisse und zu Schatten ausgelaugte Blutkörper; einmal ein Cylinder. Bei Betrachtung des Habitus der sehr magern Frau mit sehr langem Thorax, an dem beiderseits eine supra- und infraclaviculare Einziehung mit unbestimmtem Athemgeräusch constatirt wurde, endlich das Vorkommen von Tuberkulose bei zwei Brüdern der Kranken, lenkte sich der Verdacht auf eine tuberkulöse Affection der Niere, trotzdem weder Bacillen im Urin gefunden waren, noch eine Vergrösserung der Niere vorhanden war, noch die Symptome von denen der Nierensteine

abwichen. Die Bestätigung dieses Verdachts wurde durch die cystoskopische Untersuchung erbracht, bei der sich in sonst völlig intacter Blasenschleimhaut ausschliesslich ein die linke Uretermündung umgebender schmaler Hof von kleinsten weissen Knötchen fand. Daraus ging zur Evidenz hervor, dass ein tuberkulöser Process von der linken Niere durch den Ureter bis zu dessen Blasenostium hinabgestiegen war. Als sich nun noch nach weiterem Suchen in einer einzigen Urinprobe einige Tuberkelbacillen fanden, war die Tuberkulose sichergestellt, so dass zur Nephrektomie geschritten werden konnte. Nach Freilegung der Niere zeigte sich zunächst ein etwa haselnussgrosses Stück am unteren Pol durch eine tiefe Schnürfurche von der übrigen Niere getrennt, so dass er zu einer Art selbständigen Lappens geworden war, — eine Configuration, auf welche ich später zurückkommen werde. Die Niere war gar nicht vergrössert, nur das oberste Ende etwas kugelig aufgetrieben, durch seine blassgelbe Farbe deutlich abgesetzt von dem Gros der Niere. Eine Incision in diese veränderten Bezirke am oberen Pol lässt käsige Massen hervorgucken. Bei der Exstirpation wurde eine besondere Vorsicht der Versorgung des Ureterstumpfes zugewandt, da er nach dem Befund der Cystoskopie sicher tuberkulös inficirt war. Er wurde so tief als möglich frei präparirt, dann zwischen zwei Ligaturen mit dem Paquelin durchtrennt, das Lumen seines peripheren Endes mit spitzem Glühdraht ausgebrannt, übernäht und nun aus einer besonders angelegten Oeffnung der Bauchwand unterhalb der Nephrektomiewunde herausgeleitet und dort eingenäht. Dieses sorgfältige Verfahren gestattete eine Primaheilung der Exstirpationswunde ohne Infection vom tuberkulösen Ureter her. Das Präparat zeigt eine sehr kleine Niere, welche an ihrer oberen Spitze eine kirschengrosse und einige ganz kleine Höhlen mit käsigem Material erfüllt beherbergt. Die Schleimhaut des Ureter lässt seichte Lenticulärgeschwüre erkennen. Die Operation war von günstigstem Einfluss auf das Befinden der Frau; die Koliken kehrten nicht wieder, und trotz der Tuberkulose des Ureters und der unmittelbar angrenzenden Blasenschleimhaut ist die Dysurie und die abnorme Häufigkeit der Mictionen seit jetzt sechs Monaten geschwunden. Daraus folgt, dass die Dysurie als eine von der Niere irradiirte aufzufassen war.

Dieses günstige therapeutische Resultat bestätigt die an anderer Stelle bereits von mir vertretene Ansicht, dass die Exstirpation einer primär tuberkulös erkrankten Niere auch dann noch von Nutzen sein kann, wenn schon eine tuberkulöse Erkrankung des Ureters und der Blase in mässiger Ausdehnung und Intensität vorhanden ist. Dieser Nutzen ist ein dreifacher. Erstens fallen mit der Niere die grössten tuberkulösen Heerde fort, deren Producte gar nicht oder nur ganz unvollständig nach aussen entleert werden können, daher eine Resorptionsquelle für die Stoffe sind, welche den Orga-

nismus durch Fieber, Verdauungsstörung und Hämoglobinverarmung schädigen. Zweitens werden die Kolikschmerzen beseitigt, welche aus der Fortschaffung der Nierenproducte durch den kranken Harnleiter entstehen; endlich wird das dauernde Einfliessen von tuberkulös-eitrigen Massen in die Harnblase mit der stets erneuten Infection der Schleimhaut beseitigt. Gelangen nicht mehr neue Infectionsschübe in die Blase, so kann ein mässiger Grad tuberkulöser Schleimhauterkrankung ausheilen oder sich bessern oder stabil bleiben, da die Blase einerseits die krankhaften Producte leichter nach aussen entleert als die Niere, andererseits einer medicamentösen oder chirurgischen Localtherapie zugängig ist.

Ich schliesse hieran eine kurze statistische Uebersicht der von mir operirten Nierentuberkulosen. Es sind im ganzen 12; davon 11 sichere primäre Nierentuberkulosen, während bei einer 12. die Erkrankung der Blase bereits zu vorgeschritten war, um zu entscheiden, ob es sich um eine ascendirende oder descendirende Form handelte. Unter diesen 12 Fällen war die Tuberkulose dreimal ausschliesslich beschränkt auf die eine Niere; zweimal auf eine Niere und Ureter, dreimal auf eine Niere, Ureter und die entsprechende Blasenhälfte; zweimal war die Blase in unbekannter Ausdehnung miterkrankt, einmal intensiv in ganzer Ausdehnung, einmal war die zweite Niere entweder schon bei der Operation tuberkulös oder erkrankte wenigstens bald danach. Also nur im vierten Theil der Fälle war mit der Entfernung der Niere alles Kranke beseitigt, und dennoch haben alle Ueberlebenden einen erheblichen Nutzen von der Operation gehabt.

Gestorben ist an der Operation nur ein Patient, und zwar an Shok, ein junger, durch Fieber und Eiterung zum Skelett abgemagerter Mensch, der neben einer mehr als die halbe Leibeshälfte ausfüllenden tuberkulösen Pyonephrose eine amyloide Entartung der anderen Niere hatte. Eine zweite Patientin ist sechs Wochen post operationem der Urämie erlegen, vermuthlich wegen Tuberkulose der anderen Niere. Eine dritte starb drei Monate post operationem an tuberkulöser Meningitis; ein vierter Patient, bei dem zugleich mit der Nephrektomie die Pleurahöhle wegen Durchwachsung des Zwerchfells eröffnet werden musste, starb nach acht Monaten an Amyloid des Darms und der anderen Niere. Von den acht Ueberlebenden sind erstens die drei Fälle von Beschränkung des Processes auf die Niere vollständig geheilt worden und geheilt geblieben, und zwar jetzt $5^1/_4$;

$2^1/_2$ und ein Jahr; ferner der Fall von Amputation der halben Niere, trotz gleichzeitiger Ureteritis, welcher seit jetzt $1^1/_2$ Jahren ganz gesund ist. Von den vier restirenden mit gleichzeitiger Betheiligung der Blase haben sämmtliche eine erhebliche Besserung erfahren, und zwar so weit, dass eine Patientin gänzlich von allen Beschwerden befreit ist, wenn auch cystoskopisch eine Eruption von Tuberkeln am Ostium uretericum nachzuweisen war, zwei andere ausser einer vermehrten Häufigkeit des Urinirens keinerlei Beschwerden haben, die vierte bisweilen über Brennen beim Uriniren klagt, aber dennoch eine Verminderung ihrer Beschwerden und ihrer Mictionshäufigkeit zugiebt. — Alle sind von Fieber, Koliken, Verdauungsstörungen befreit worden und haben in theilweise unglaublicher Weise an Gewicht gewonnen, und zwar in einem Falle 97 Pfund.

Gelegentlich des einen eben demonstrirten Präparats von Nierentuberkulose habe ich flüchtig als eines zufälligen Nebenbefundes einer Abschnürung des untersten Nierenendes Erwähnung gethan, welches analog einem Schnürlappen der Leber durch eine tiefe Furche gegen die Hauptmasse des Organs sich absetzte. Derartigen Schnürlappen der Niere bin ich dreimal bei Frauen begegnet, jedesmal links, hervorgerufen durch den Druck des infolge linksconvexer Brustwirbelskoliose abgeflachten Rippenbogens auf die herabgesunkene Niere.

Diese Dinge sind nun nicht bloss Curiosa, sondern können bisweilen eine erhebliche praktische Wichtigkeit erhalten, wie Ihnen folgende Beobachtung zeigen wird.

Fall 5. Eine junge Frau, deren Vater ich vor Jahren an einem Carcinom der Flexura coli sinistra operirt hatte, klagte über dieselben Darmbeschwerden wie der Vater, häufigen Tenesmus, vielfach vergebliche Versuche, den Darm zu entleeren, hartnäckige Verstopfung bei fortwährender Unruhe im Leibe; nach keinem Stuhl das befriedigende Gefühl vollständiger Entleerung; in der letzten Zeit nicht selten schmerzhafte Sensationen in der Gegend der linken Flexura coli. Dabei war sie mager geworden, schwach und anämisch. Bei der Untersuchung fand ich einen mehr als wallnussgrossen, etwas unebenen Tumor an derselben Stelle, an welcher ihr Vater sein Carcinom gehabt hatte. Dicht oberhalb des Tumors, von diesem durch eine tiefe Furche getrennt, fühlte man die erheblich nach vorn und unten hinabgesunkene Niere, welche sich vollständig bimanuell umfassen liess. Bei der Aufblasung des Darms zeigte sich, dass die Lage des gefühlten Tumors genau dem Scheitel der Flexura coli ent-

sprach. Die auf Grund dieses Befundes vorgenommene Freilegung des Tumors zeigte zu meiner angenehmen Ueberraschung, dass derselbe nichts weiter darstellte, als ein wallnussgrosses, unebenes, etwas höckeriges Schnürstück der linken Niere, welches von dem übrigen Organ durch eine tiefe, 2 cm breite, bindegewebige, etwas strahlige Depression getrennt war. Dieses narbige Band verlief über die ganze Vorderfläche des Organs; in ihrem Bereiche sah die Tunica propria sehnig aus. Die Niere selbst war sehr verlängert, ihr Parenchym verschmälert, die Kelche sehr erweitert, so dass ein Zustand chronischer Hydronephrose bestand, offenbar bedingt durch die abnorme Mobilität der Niere. Dieses Schnürstück nun lag eng an dem äusseren Rande des Darms an, und zwar dem lateralen Schenkel der Flexur; diese selbst bildete einen auffallend spitzen Winkel, da eine so starke Enteroptose des Quercolon bestand, dass sein zur Flexur aufsteigender Schenkel fast parallel dem absteigenden Colon verlief. Nach diesem Befunde bildete ich mir die Vorstellung, dass, wenn die Darmbeschwerden überhaupt etwas mit dem fälschlich für einen Tumor gehaltenen Schnürstück zu thun hätten, sie durch eine starke Hebung der tief hinabgesunkenen Niere und Fixation derselben in normaler Lage behoben werden könnten. Und in der That hat der Verlauf gelehrt, dass diese Ansicht richtig war, denn Patientin ist seit dieser Operation dauernd von allen ihren Beschwerden befreit worden, hat spontane Stuhlentleerung ohne Nachhülfe; hat an Körperfülle gewonnen, sieht blühend aus und fühlt sich wieder gesund.

Nach diesem Erfolge der Operation kann man sich zweierlei Vorstellungen von der Wirkungsweise derselben machen. Entweder hat dieses tumorartige, mit der Niere herabgesunkene Schnürstück auf den Darm gedrückt und dadurch die Beschwerden hervorgerufen; dann ist leicht zu verstehen, wie die Hebung der Niere wirkte. Oder die Beschwerden haben gar nichts mit dem Schnürstück zu thun gehabt, sondern waren von der durch die Ptosis des Quercolon hervorgebrachten spitzwinkligen Knickung an der Flexurstelle abhängig; in diesem Falle ist anzunehmen, dass durch die operative Hebung der Niere der dem Schnürstück dicht anliegende absteigende Flexurschenkel mit in die Höhe gehoben und dadurch die spitzwinklige Knickung an der Flexurstelle aufgehoben wurde.

Ich wende mich nun zu einer anderen Kategorie, indem ich Ihnen über zwei Fälle berichte, bei denen ich zum Zwecke der Heilung intermittirender Hydronephrosen zwei plastische Operationen am Nierenbecken ausgeführt habe.

Fall 6. Im ersten Falle handelte es sich um eine 39jährige Frau, welche seit einem halben Jahre alle Wochen von mehrtägigen heftigen Schmerzen der linken Nierengegend heimgesucht wurde, die fast immer an demselben Wochentage einsetzten. Ich übergehe hier der Zeitersparniss halber alle weitere Begründung der Diagnose einer intermittirenden Hydronephrose, um mich meinem eigentlichen Zweck, der Schilderung der neuen Operationsmethode zuzuwenden. Der durch einen Querschnitt freigelegte untere Nierenpol stand $2^1/_2$ Querfinger unter dem Rippenrand. Wegen sehr fester Verwachsung mit der Fettkapsel gelang es schwer, die über die Norm verlängerte Niere auszuhülsen und in das Wundniveau zu ziehen. Nun zeigte sich das Nierenbecken bis zu Kleinapfelgrösse erweitert, und zwar in ungleicher Weise, indem die mediane Wand viel stärker convex ausgebaucht und gedehnt war als die laterale. Durch diese ungleiche Länge der Wandungen des Nierenbeckens war die Spitze des Nierenbeckens mit dem Ureterabgang nach hinten gerichtet, statt normaliter nach unten, so dass der Ureter oberhalb der tiefsten Stelle des Nierenbeckens gleichsam von dessen lateraler Wand abging. Von da lief der Harnleiter nun nicht, wie er sollte, direkt abwärts, sondern erst in $1^1/_2$ cm Länge nach Bildung eines scharfen, oben offenen Winkels nach aufwärts, um erst dann nach einer zweiten Krümmung in die absteigende Richtung überzugehen. Dieser Knickungswinkel am Abgange des Harnleiters blieb bestehen, auch wenn man ihn durch starkes Emporheben der Niere auszugleichen versuchte. Es war klar, dass bei einer solchen Configuration der Abfluss des Urins aus dem Nierenbecken so lange ein unvollständiger sein musste, als es nicht gelang, den Abgang des Ureters an die tiefste Stelle zu verlegen und seine Richtung in eine geradlinig von seinem Ursprung absteigende zu verwandeln, welche in der Fortsetzung der Achse des Beckens verlief. Dieses Ziel versuchte ich durch Verkürzung der überdehnten medialen Wand des Nierenbeckens mittels Faltung seiner Wandungen durch zweckmässig eingelegte Nähte zu erreichen, welche gleichzeitig eine Verengerung des abnorm grossen Hohlraums herbeizuführen bestimmt waren. Zunächst incidirte ich das Nierenbecken in der Mitte seiner hinteren Wand in der Richtung seiner Achse, überzeugte mich mit dem eingeführten Finger, dass weder ein Stein noch eine Klappe am Ureterostium vorhanden war und dass eine starke Dilatation der Kelche bestand. Dann schloss ich diese Schnittöffnung mit Catgutnähten, welche nach Art der Lembert'schen nicht die ganze Wanddicke durchsetzten. Ueber dieser Nahtreihe wurden ähnlich einer mehrreihigen Darmnaht, nur viel weiter ausgreifend und mehr Gewebe fassend, zwei weitere Schichten von Nähten angelegt, von denen jede folgende in ihren Ein- und Ausstichpunkten sich erheblich weiter von der Schnittlinie entfernte als die vorangehende. Gleichzeitig war in jeder Schicht die Entfernung der Einstichpunkte von einander in dem medial von der Incision gelegenen

maximal ausgebauchten Abschnitt des Nierenbeckens erheblich grösser als die der Ausstichpunkte lateral von der Incision, so dass alle Nähte einer Reihe stark convergirten, und zwar in jeder folgenden Reihe mehr als in der vorangehenden. Schürzte man nun die Nähte, so hatte das den zweifachen Erfolg einer Verengerung der Capacität und einer Verkürzung der ausgebauchten medialen Wand. Dadurch rückte der zu weit lateralwärts gerichtete Abgang des Ureters weiter median in die Gegend des tiefsten Punktes des Nierenbeckens. Um nun den nach oben und hinten verlaufenden Anfangstheil des Ureters in eine normal absteigende Richtung zu zwingen, wurden noch einige weitgreifende Nähte längs des grössten in der Ebene des Sectionsschnittes liegenden Meridians in der Weise angelegt, dass die Nadel etwa in der Mitte zwischen oberem Hilusrand und Ureterabgang eingestochen, in der Wand 5 mm fortgeführt, dann ausgestochen, dicht oberhalb des Ureterabgangs wieder eingestochen und dicht unter dem letzteren wieder ausgestochen wurde. Nach Knüpfung dieser Nähte hatte das Nierenbecken annähernd die Form eines Kegels erhalten, von dessen Spitze der Ureter ohne jede nach oben gerichtete Biegung direkt abwärts lief. Um dem Wiederauftreten einer Knickung an der Abgangsstelle des Ureters möglichst sicher entgegenzuwirken, wurde noch die Niere in einer forcirt nach oben gedrängten Lage an der hinteren Bauchwand fixirt und an der zwölften Rippe durch Catgutnähte aufgehängt, welche das Parenchym durchsetzten.

Der Erfolg ist eine seit mehr als einem Jahre bestehende Heilung nicht nur aller Beschwerden, sondern auch eine völlige Klärung des früher pyelitisch-katarrhalisch getrübten Urins. Da jede Methode einen Namen beansprucht, schlage ich vor, die Operation als Pyeloplicatio, analog der bei Magenerweiterung geübten Gastroplicatio, zu nennen.

Fall 7. Der zweite Fall von Plastik am Nierenbecken und Ureter betrifft einen 11jährigen Knaben, welcher vier Jahre zuvor Scharlachfieber überstanden hatte und seit zwei Jahren an Anfällen von rechtsseitiger Nierenkolik litt, welche in Pausen von drei bis sechs Wochen mit stetig wachsender Intensität auftraten, in Verbindung mit Uebelkeit, Erbrechen, hohem Fieber bis zu fünftägiger Dauer, sicher constatirter Vergrösserung der Niere während der Anfälle. Der Harn, für gewöhnlich von pyelitisch trüber Beschaffenheit, wurde auf der Höhe eines Anfalls klar. Hier fand sich bei der Operation eine mehr als doppelt vergrösserte, nicht gesenkte Niere mit einem bis zu Kleinapfelgrösse ausgedehnten Becken. Die Wandung des Beckens war ungleichmässig ausgedehnt in umgekehrtem Sinne wie in dem vorigen Falle, so dass die laterale Nierenbeckenwand erheblich stärker ausgebuchtet und verlängert war als die mediane. Dadurch war die den Ureterabgang tragende Spitze des Nierenbeckens nach oben und

median verschoben, so dass der Ureter erheblich oberhalb des tiefste Punktes des Nierenbeckens entsprang. Von diesem Punkt aus stieg der Ureter nicht in normaler Weise sofort nach abwärts, sondern verlief erst $1^1/_2$ cm weit nach oben und median, ehe er unter Bildung einer zweiten Krümmung in die absteigende Richtung überging. In dieser gewundenen Lage war er durch bindegewebige, breite membranöse Adhäsionen an der Wand des Nierenbeckens fixirt. Nach Trennung dieser Adhäsionen federt der Ureter bei Nachlass des Zuges wieder in seine fehlerhafte Stellung zurück. Nun wird eine 2 cm lange Incision an der Hinterwand des Nierenbeckens angelegt und nach dem Auseinanderziehen der Wundränder als Ursache des Abflusshindernisses eine stark ausgebildete Klappe am unteren Umfang der Uretermündung gefunden, welche eine Bekleidung von geschwollener und gerötheter Schleimhaut zeigte. Mit dem eingeführten Finger constatirt man eine erhebliche Erweiterung der Kelche, von denen einige bis dicht an die Capsula propria reichen. Jetzt wurde die Klappe durch einen 12 mm langen Scheerenschnitt in der Mitte durchtrennt; die beiden Hälften wurden auseinandergezogen und im Winkel des Schnittes die Schleimhaut des Harnleiters mit der des Nierenbeckens durch eine feine Catgutnaht vereinigt, ebenso an jedem der beiden auseinandergezogenen Klappenhälften der Ureterschleimhautrand mit dem Nierenbeckenschleimhautrand durch je drei Catgutnähte. Durch diese kleine Plastik war nicht nur die Klappe beseitigt, sondern nach dem Knüpfen der Nähte auch der abnorme Verlauf des Ureters corrigirt, sofern er jetzt ohne voraufgehende Aufwärtskrümmung gerade nach abwärts hinabstieg. Nun wurde die Niere reponirt, die Nierenbeckenwunde als Sicherheitsventil offengelassen und ein Drain bis auf dieselbe geführt. Die völlige Heilung erfolgte in vier Wochen ohne Störung. Patient hat nie wieder Anfälle bekommen und hat seitdem in erstaunlicher Weise an Körperfülle zugenommen.

Das eben beschriebene Verfahren ähnelt dem von Fenger in Chicago, mit dem Unterschied, dass Fenger nur eine einzige Sutur im Winkel des Schnittes anlegt und dann eine Bougie à demeure im Ureter belässt, um die frischen Schnittränder vor Wiederverwachsung zu bewahren. Bei meiner Naht ist das nicht zu befürchten, daher auch die sehr schlecht vertragene Bougie unnöthig.

M. H.! In der Sitzung vom Februar 1889 stellte ich Ihnen einen Fall von acuter Pyonephrose nach Gonorrhoe vor, den ersten und bis jetzt einzigen seiner Art. Es war ein junger sonst gesunder Mann, der bei bestehendem Tripper drei Wochen vor der Operation an heftigen Schmerzen der rechten Nierengegend

unter typhösen Erscheinungen erkrankte und bei der Untersuchung einen sehr grossen rechtsseitigen, fluctuirenden Nierentumor erkennen liess. Die sofort ausgeführte Nephrotomie entleerte enorme Eitermengen aus einem dünnwandigen Nierensacke von glatter Innenfläche, an der eine Anzahl napfförmiger Vertiefungen als Andeutung der Kelche erkennbar waren. Ich deutete dieses überraschende Krankheitsbild als eine unter dem Einfluss der Gonorrhoe inficirte alte, latente, vermuthlich auf congenitaler Ursache beruhende Hydronephrose. Diese Erfahrung hat mir die Möglichkeit gegeben, einen gleichartigen Fall richtig zu diagnosticiren und durch die operative Autopsie sowie durch die Untersuchung des exstirpirten Nierensackes meine Diagnose zu bestätigen.

Fall 8. Der Patient, ein 19jähriger Mann, erkrankte acht Tage nach seiner ersten Gonorrhoe, ohne voraufgehende Erscheinung eines Blasenkatarrhs, mit heftigen Schmerzen in der rechten hypochondrischen Gegend, Frösteln und allgemeinem Krankheitsgefühl. Acht Tage später, also 14 Tage nach Beginn der Gonorrhoe wurde Patient mit hohem Fieber. trockener Zunge, verfallenem Gesichtsausdruck aufgenommen, über heftige Schmerzen in der rechten Leibeshälfte klagend. Die rechte Bauchmuskulatur zeigte brettharte reflectorische Spannung, so dass eine Palpation fast unmöglich war. Im Urin etwas Eiweiss, wenige rothe und weisse Blutkörper.

Allmählich gelang es mit geduldiger Palpation, eine Geschwulst unter dem rechten Rippenbogen wahrzunehmen, welche an Ausdehnung und Schmerzhaftigkeit schnell zunahm, während der Eiweissgehalt stieg. Da jede Vorwölbung der Lumbalgegend, jede Spur von Oedem oder Farbenveränderung der Bauchdecke fehlte, war die Annahme einer Paranephritis, welche ich öfter nach Gonorrhoe beobachtet habe, unzulässig. Andererseits konnte eine acute Pyelonephritis einer vorher gesunden Niere, wie solche gleichfalls im Laufe eines Trippers bisweilen auftritt, niemals im Laufe von acht Tagen zu einer so erheblichen Nierenvergrösserung führen, wie in diesem Falle.

Unter Erinnerung an den 1889 vorgestellten Fall stellte ich die Diagnose auf gonorrhoische Vereiterung einer latenten Hydronephrose und fand bei der Operation meine Diagnose bestätigt. Ich machte zunächst die Nephrotomie, entleerte mehrere Liter nicht riechenden Eiters und fand, mit dem Finger eingehend, einen sehr grossen, dünnwandigen Sack, welcher sich durch die napfförmig plattgedrückten Reste der Kelche als Nierensack documentirte. Ein excidirtes Stückchen der Wand zeigte mikroskopisch Glomeruli im Narbengewebe. Da die Nephrotomie auf die Dauer nicht zur völligen Entfieberung führte, wurde nach 25 Tagen die

Exstirpation angeschlossen. Der früher enorme Sack war durch die Drainage auf dieses kleine Säckchen geschrumpft, dem Sie nicht mehr ansehen, dass es mehrere Liter Eiter umschlossen hat.

Sie werden anerkennen, dass die Deutung des Präparates als einer sehr alten Hydronephrose schon makroskopisch die einzig mögliche ist, da nie eine Niere in 14 Tagen bis zu diesem Grade verändert werden kann. Thatsächlich fand sich auch eine für Hydronephrose charakteristische Abweichung der Verlaufsrichtung des Ureters. indem dieser in seinem Anfangstheil von einem sehr verengten Orificium aus erst eine Strecke weit nach aufwärts in der Wand des Nierenbeckens verlief, ehe er die absteigende Richtung annahm.

Von meinen zahlreichen Erfahrungen über Nierenstein will ich Ihnen nur einen Fall vorführen, der wegen des hohen Grades der Erkrankung und des angewendeten Heilverfahrens von den übrigen Fällen abweicht.

Fall 9. Dieser elfjährige, aus Friesland gebürtige Knabe überstand im dritten Lebensjahre Masern, an welche sich unmittelbar ein Unterleibstyphus angeschlossen haben soll. Seit dieser Zeit war der Urin andauernd blutig und übelriechend. In seinem sechsten Lebensjahre ging ihm zum ersten Mal mit Schmerzen in der linken Seite ein Stein ab. Seitdem war er schmerzfrei bis zum Juli vorigen Jahres, wo sich wieder starke Kolikanfälle einstellten und in kurzen Zwischenräumen ca. 20 Steine abgingen. Seitdem gab es keine ganz schmerzfreien Intervalle mehr. Am 31. August fand ich die linke Niere etwas grösser und dicker als die rechte. Urin trüb, alkalisch, mässig eiterhaltig. Acht Tage später entsteht Harnverhaltung durch Einklemmung eines Nierensteins in der Harnröhre an der Wurzel des Penis. Extraction gelingt nicht, so dass der vieleckige unregelmässige Stein mit Urethrotomie entfernt werden muss. Am 16. September wird die linke Niere durch einen Querschnitt freigelegt und unter schwieriger Trennung ihrer zahlreichen Adhärenzen mobilisirt. Man fühlt sie bei ihrer Betastung durchweg mit Steinen erfüllt, besonders in ihrem oberen Theil. Unter Compression des Nierenstiels wird das Organ in grösster Ausdehnung von dem convexen Rande her durch den Sectionsschnitt gespalten und diese grosse Zahl von zwölf bizarr geformten, scharfen, spitzen, zum Theil sehr grossen Steinen entfernt, wobei hier und da ein Debridement der Scheidewände zwischen den Kelchen nöthig war. Ausserdem wird an der Rückseite nahe dem Nierenbecken eine solitäre Cyste geöffnet und ein eingeschlossener Stein extrahirt. Nun werden alle früher durch die Steine ausgefüllten Hohlräume mit Jodoformgaze ausgefüllt, so dass die Niere klafft, wie eine geöffnete Austernschale, worauf jede Hälfte an den entsprechenden Wundrand der Bauchdecken angenäht wird. Dieses Offenhalten der Niere geschah zu

dem Zweck, das Becken und die Kelche für eine langdauernde medicamentöse Lokalbehandlung ihrer erkrankten Schleimhaut mittels Borsäure und Argentum nitricum zugänglicher zu machen, da ein Fortbestehen des alkalischen Katarrhs das Recidiviren dieser Phosphatsteine befürchten liess. Dieser Plan ist gelungen, denn die Niere secernirt jetzt nur sauren Urin, und Patient ist geheilt.

Das Bemerkenswerthe auf pathologischem Gebiete liegt in der Bildung so massenhafter Phosphatsteine in so jugendlichem Alter und ohne Pyonephrose; der auf therapeutischem Gebiete in der offenen Behandlung einer durch Sectionsschnitt gespaltenen, nicht pyonephrotisch veränderten Niere

M. H.! Nachdem ich Ihre Geduld schon zu lange in Anspruch genommen habe, will ich mit einem Falle von äusserster Rarität schliessen. Es handelt sich um ein Specimen jener schlimmen Krankheitskategorie, welche die Engländer als Surgical Kidney bezeichnen, d. h. jene bösartigste Form der Niereninfection, welche von den Harnwegen aufsteigend, in kürzester Frist zu einer Durchsetzung der Niere mit hunderten und tausenden miliarer Abscesse und Entzündungsheerdchen unter starker Schwellung des Organs führt und, unter Schüttelfrösten entstehend, schnell eine septico-pyämische und urämische Intoxication zur Folge hat. Da diese Zustände meistens doppelseitig sind, so geben sie für eine operative Therapie wenig Aussicht. Thatsächlich ist auch erst in zwei Fällen operirt worden, wo die Einseitigkeit der Affection Erfolg versprach. Ein solcher Fall ist folgender.

Fall 10. Bei einer 33jährigen Frau war infolge eines criminellen Aborts der Cervix uteri durchbohrt worden. Es folgten Schüttelfröste und septischer Ausfluss. Der zugezogene Gynäkologe entfernte die faulige Frucht und gelangte mit dem Finger durch ein Loch an der Cervixcorpusgrenze in eine Jauchehöhle rechts zwischen Uterus und Blase. Bei dem Versuch, diese durch Incision vom vorderen Scheidengewölbe her freizulegen, fand er den Uterus bereits in seinen Wandungen septisch und schritt sofort zur Exstirpation desselben unter Versorgung der Ligamente und Parametrien mit Klemmzangen. Bald stellte sich heraus, dass der rechte Ureter verletzt war und seinen Urin in die Scheide entleerte. Gleichzeitig fand man, dass eine Communication zwischen Scheide und Darm sowie zwischen Blase und Darm bestand, so dass Koth aus Blase und Scheide entleert wurde. Im Laufe des Krankenlagers entwickelte sich unter hohem Fieber und Schüttelfrösten eine grosse Schmerzhaftigkeit der rechten Niere, Milzschwellung, Icterus, Albuminurie, trockene Zunge,

häufiges Erbrechen und rapider Verfall. Bei der Uebernahme der Patientin in meine Behandlung, acht Wochen nach dem künstlichen Abort, konnte folgender Status festgestellt werden. Aeusserste Abmagerung und Blässe, tief eingesunkene Augen, leicht icterische Färbung der Conjunctiven, Fieber von 40°, schnell einander jagende Schüttelfröste, andauernde Uebelkeit und Erbrechen. Die Milz vergrössert, die linke Niere fühlbar, weder vergrössert noch empfindlich. Die rechte Bauchhälfte zeigte eine grössere Fülle als die linke, bedingt durch eine ganz bedeutende Vergrösserung der rechten Niere, welche, soweit sich wegen der grossen Schmerzhaftigkeit erkennen liess, median bis fast zur Mittellinie, nach unten bis zur Interspinallinie reichte. Respiratorische Verschiebbarkeit war undeutlich. Aus der Scheide entleert sich Urin und Koth; im rechten Scheidengewölbe fühlt man eine trichterförmige Einziehung, entsprechend der Einmündung des Ureters in die Scheide. Mit dem Katheter aus der Blase entnommener, der linken Niere entstammender Urin enthielt 2‰ Eiweiss, Cylinder, eitrige Papillenpfröpfe, Eiter untermischt mit Darminhaltsmassen: Der linke Ureter war fühlbar, weder verdickt noch empfindlich. Auf Grund der klinischen Erscheinungen stellte ich die Diagnose einer rechtsseitigen „Surgical Kidney" und einer durch Allgemeininfection entstandenen linksseitigen Nephritis septica. Ich wagte trotz letzterer die Exstirpation der rechten Niere als einzige Lebensrettung, in der Hoffnung, dass, wie ich es oft gesehen hatte, mit der Entfernung dieser Infectionsquelle die septische Albuminurie schwinden werde. Diese Voraussetzung hat sich als richtig erwiesen; Patientin ist nicht nur unter Rückkehr der linken Niere zur Norm gänzlich geheilt worden, auch die abnormen Communicationen zwischen Darm, Blase und Scheide sind geschlossen.

Ich zeige Ihnen hier die exstirpirte Niere und deren Abbildung, an der Sie mehr sehen werden als an dem Präparat, welches im Spiritus in Bezug auf Grösse und Zeichnung fast unkenntlich geworden ist. Die Niere war fast auf das doppelte vergrössert, $13^1/_2 : 9 : 4$. Die Fettkapsel war sulzig, die Albuginea schwer abziehbar. Auf der Oberfläche prominiren vielfach zu plateauartigen Erhebungen gruppirte miliare, gelbe Heerdchen, am zahlreichsten in den unteren Abschnitten der Niere. Auf dem Durchschnitt zeigt sich eine stark sulzige Infiltration des Hilusfettes und seiner das Nierenbecken und die Kelche umgebenden Fortsetzungen. Erweiterung des Beckens oder der Kelche besteht nicht. Die Nierensubstanz ist stark geschwollen, in der Rinde und den Papillenspitzen blass anämisch, während die Basen der Papillen ein roth und gelb geflammtes Aussehen haben durch Abwechslung rother Gefässe und ihnen paralleler gelber zu Streifen angeordneter Heerde.

Durchweg finden sich in der Rinde wie an der Grenze von Mark und Rinde unzählige gelbe Heerde, welche besonders zwischen den Vasa recta der Ferrein'schen-Pyramiden zu Reihen gruppirt sind, die gegen die Rinde ausstrahlen. Der Ureter zeigte nur eine trübe Schwellung seiner Schleimhaut.[1])

[1]) Eine ausführliche Bearbeitung der letzten 50 Nierenoperationen wird in den „Mittheilungen aus den Grenzgebieten der Medicin und Chirurgie“ erscheinen.

Aus der chirurgischen Klinik des Geh. Obermedicinalraths Prof. Dr. v. Bardeleben (†).

Ein Fall von Extraction einer Nadel aus dem Grosshirn.[1])

Von

Dr. **Tilmann,** Stabsarzt.

In der chirurgischen Casuistik sind zahlreiche Beobachtungen von jahrelangem symptomlosen Verweilen von Fremdkörpern im Gehirn niedergelegt (Warthon[2]), Huppert[3]), v. Bergmann[4]), Felty[5]), Rahm[6]), Simon[7]). Das meiste Interesse erregen in neuester Zeit die im Grosshirn eingeheilten Geschosse (v. Bergmann[8]), Köhler[9]), Hahn[10]), Tilmann[11]). Sonst sind noch Fälle bekannt, bei denen Messerklingen, Nadeln, Nägel u. a. m. reactionslos jahrelang im Gehirn gesteckt haben. Einer der bekanntesten Fälle ist vielleicht der Simon'sche, der eine 79 Jahre alte Frau betraf, bei der sich nach dem Tode eine Nadel im Gehirn fand, die wahr-

[1]) Siehe die Verhandlungen im I. Theil dieses Bandes, S. 42.
[2]) Warthon, Philad. med. Times 1879.
[3]) Huppert, Archiv für Heilkunde 1875, Bd. 2.
[4]) v. Bergmann, Deutsche Chirurgie, Lief. 30, S. 76.
[5]) Felty, Med. News, 29. Dezember 1894.
[6]) Rahm, Correspondenzbl. f. Schweiz. Aerzte 1874, No. 9.
[7]) Simon, Vierteljahrsschr. f. ger. Medicin 1869, S. 193.
[8]) v. Bergmann, Festschrift zum 100jähr. Jubil. d. Friedr. Wilh.-Inst. 1895, S. 3.
[9]) Köhler, Veröffentl. aus d. Gebiet d. Militär-Sanitätswesens, Heft 1.
[10]) Hahn, Deutsche med. Wochenschrift 1896, S. 209.
[11]) Tilmann, Deutsche militärärztliche Zeitschrift 1896, No. 1.

scheinlich in frühester Kindheit hineingerathen war. So interessant diese aussergewöhnlichen Fälle auch sind, so können sie doch an der allgemeinen Erfahrung nichts ändern, dass meist schwere Störungen auftreten, wenn das verletzende Instrument im penetrirenden Hirnwundcanal stecken bleibt. Diese Störungen treten meist sofort oder bald nach der Verletzung auf. Verhältnissmässig selten sind die Fälle, bei denen ein solcher in das Gehirn eingedrungener Fremdkörper erst nach längerem Wohlbefinden plötzlich Erscheinungen machte, die dann zu seiner erfolgreichen Entfernung Veranlassung gaben.

Deshalb erschien es mir von Interesse, eine Kranke vorzustellen, bei der eine ins Gehirn gesteckte Nadel durch Trepanation entfernt wurde.

Es handelt sich um eine 21 Jahre alte Näherin, die früher stets gesund war, seit mehreren Jahren indess stets Neigung zu besonders extravaganten Ideen zeigte. Sie hat mehrfache Selbstmordversuche gemacht, die jedoch stets so unschädlich angelegt waren, dass weitere Folgen ausblieben. Im Jahre 1891 erkrankte sie an Empyem der Highmorshöhle, das nach Aufmeisseln der Oberkieferhöhle heilte. 1894 erkrankte sie plötzlich unter heftigen Ohren- und Kopfschmerzen, Schwindel, Schwanken beim Stehen und Gehen. Dabei war der rechte Processus mastoideus enorm schmerzhaft. Derselbe wurde aufgemeisselt (Herr Körte), jedoch weder in ihm, noch unter der Dura oder im Gehirn ein Eiterheerd entdeckt. Nach dieser Operation trat keine Besserung ein. Es entwickelte sich taumelnder Gang, Sensibilitäts- und Motilitätsstörungen im linken Arm und Bein, links stark erhöhte Sehnenreflexe, die Kopfschmerzen wurden heftiger, ab und zu traten Temperatursteigerungen bis 38,5 auf. In der Annahme, es handle sich um einen Hirnabscess, wurde 14 Tage später nach Wagner osteoplastisch trepanirt (Herr Körte), aber auch jetzt fand sich kein Eiter, auch nicht nach Punction des Gehirns. Das Fieber schwand indessen, auch die Beweglichkeit in dem linken Arm und Bein wurde besser, blieb aber nach ihren Angaben noch immer etwas behindert. Im Januar 1895 wurde sie gebessert entlassen.

Im Juli desselben Jahres wurde die Kranke in die Charité aufgenommen mit Klagen über heftige Kopfschmerzen und über Schwäche im linken Bein und linken Arm. Objectiv fand sich auf dem Os parietale eine bogenförmige, mit dem Knochen verwachsene Narbe, deren vordere Hälfte entzündlich geröthet und geschwollen war. In der Mitte dieses Bezirks, 16 cm oberhalb des obern Augenhöhlenrandes und 5 cm lateral von der Sagittalnaht war eine erbsengrosse, nässende Stelle. Die Kranke

konnte das linke Bein zwar auf dem Bett liegend ganz gut anziehen und wieder ausstrecken, im Gehen war sie jedoch behindert. Sie setzte beim Versuch zu gehen zuerst das rechte Bein weit vor und schleifte dann das linke steifgehaltene Bein auf dem Fussboden nach. Beim Versuch, sich auf das linke Bein zu stützen, knickte sie sofort ein. Im linken Arm bestand nur Schwäche und Verminderung der rohen Kraft. Die Sensibilität war nur an umgrenzten Stellen des Arms, die aber wechselten, etwas herabgesetzt, sonst normal. Kniephänomen gesteigert, Fussclonus vorhanden, keine Stauungspapille. Temperatur 37,0—38,3.

Von der im Vorhergehenden erörterten Anamnese war nichts bekannt, da die Kranke angab, sie sei in Hamburg operirt, und die dort angestellten Recherchen resultatlos waren. Nach dem Befund indess bestand die Annahme, es handle sich um einen Hirnabscess oder um eine subdurale Eiterung, ausgehend von dem trepanirten Knochenstücke. Herr Prof. v. Bardeleben nahm deshalb die Trepanation vor. Nach Spaltung der Weichtheile an der oben näher bezeichneten nässenden Stelle und Abhebung des Periostes wurde zunächst die Lamina externa, dann die interna mit dem Meissel abgeschält, und es ergab sich jetzt, dass an einer etwa 2 cm langen Stelle keine knöcherne, sondern nur eine bindegewebige Verwachsung der Knochenplatten eingetreten war, und fast genau in der Mitte dieser Stelle sah man einen schwarzen Punkt, der mit der Pincette gefasst wurde. Man zog jetzt eine 7,2 cm lange gewöhnliche Stopfnadel, die durch Oxydation völlig schwarz war, aus dem Gehirn heraus; dieselbe steckte in der Richtung nach hinten innen und unten. Da sich kein Eiter entleerte, war die Operation als erledigt anzusehen. Die Wunde wurde genäht und heilte auch per primam. Zunächst zeigten die Lähmungserscheinungen keine Besserung. Erst als nach etwa 8 Tagen die Mutter der Patientin kam und mit Bestimmtheit erklärte, das Ganze sei nur Hysterie und Verstellung, wurde die Behandlung in der Richtung geändert; es erfolgte schon in zweimal 24 Stunden ein völliges Verschwinden der Lähmungserscheinungen. Auch weiterhin bis heute blieb die Kranke vollkommen gesund.

Zur Beurtheilung des Falles wären nun drei Fragen zu beantworten: wie ist die Nadel ins Gehirn hineingekommen, wie lange hat sie darin gesteckt, und welche Hirntheile waren von ihr getroffen?

Die Möglichkeit des Eindringens der Nadel in den Schädel war gegeben durch die zum Theil bindegewebige Verwachsung der Trepanationsnarbe. Trotz des energischen Ableugnens der Kranken muss wohl angenommen werden, auch mit Rücksicht auf die Richtung, in der die Nadel sich fand, dass die Kranke selbst sich die

Nadel ins Gehirn gesteckt hat, da die Möglichkeit eines zufälligen Eindringens, z. B. im Schlaf, doch zu problematisch erscheint.

Die zweite Frage suchte ich dadurch zu klären, dass ich feststellte, wie lange Zeit eine Nadel im Thierkörper verweilen muss, bis sie in solchem Grade oxydirt ist, wie die herausgezogene Nadel, und fand, dass eine vollkommen gleich geformte Nadel erst nach vier- bis fünfwöchentlichem Verweilen in der Rückenmuskulatur eines Kaninchens den gleichen Grad der Oxydation zeigte. Hiernach müsste man mindestens denselben Zeitraum für das Verweilen der Nadel im Gehirn unserer Kranken annehmen.

Zur Feststellung des dritten Punktes endlich habe ich die aufs genaueste gewonnenen Maasse auf einen andern Schädel übertragen und die Nadel möglichst in die Stellung zu bringen gesucht, die sie bei der Patientin eingenommen haben muss. Die Nadel traf den obersten Rand des Gyrus praecentralis, durchbohrte genau die Basis des Sulcus centralis an der Stelle, wo die graue Substanz von beiden Seiten sich trifft, ungefähr dem Treffpunkte des Arm- und Beincentrums entsprechend, und stak mit ihrer Spitze in dem Centrum semiovale Vieussenii. Hiernach dürfte es berechtigt scheinen, diese Verletzung des Sulcus centralis als Ursache der Lähmung zu betrachten, wenn man nicht wüsste, dass, bevor die Kranke die Nadel im Gehirn hatte, fast genau dieselben Lähmungserscheinungen bestanden haben, für die sich bei der Trepanation ein objectiv nachweisbarer Grund nicht fand. Dann verdient doch auch Beachtung das fast plötzliche Verschwinden der Lähmungen nach Anwendung starker faradischer Ströme und der kalten Douche. Weiterhin möchte ich auf die eigenthümliche Art der Beinlähmung hinweisen, die Strümpell[1]) als für Hysterie charakteristisch bezeichnet, welche trotz ihres jahrlangen Bestehens weder zu Atrophie, noch zu sonstigen Störungen der betheiligten Muskeln geführt hat, sowie auf den steten Wechsel der sensibel gelähmten Hautpartieen am Arm. Endlich ist nach den bisherigen Erfahrungen auch nicht anzunehmen, dass eine so minimale Verletzung wie ein Nadelstich, der keine Blutung veranlasst, contralaterale Lähmungen bedingen sollte.

Ich glaube deshalb, dass man gezwungen ist anzunehmen, dass es sich im vorliegenden Fall, trotz der Lage der Nadel, um eine hysterische Lähmung der linken Körperhälfte gehandelt hat.

[1]) Strümpell, Spec. Pathol. u. Ther., Leipzig, 1890, S. 485.

Es ist immerhin lehrreich, dass der durch diesen objectiven Befund gegebene Symptomencomplex zu einer so eingreifenden Operation, wie es eine Trepanation ist, Veranlassung gegeben hat. In unserm Fall war es ja beide Male nicht die Lähmung allein, sondern vor der ersten Operation das begleitende Fieber, vor der zweiten die lokalen entzündlichen Erscheinungen, welche die Diagnose und damit die Indication zur Operation sicherten.

Ueber chirurgische Fortschritte in der Geburtshülfe.[1])

Von

Prof. Dr. **A. Dührssen** in Berlin.

Von dem grossen Gebiet der Chirurgie haben sich im Laufe der Zeit manche Disciplinen abgetrennt und mehr oder weniger selbständig gemacht, ja zum Theil sich der Chirurgie zeitweise zu ihrem Schaden entfremdet. Zu diesen Disciplinen gehört auch die Geburtshülfe.

Die Geburtshülfe ist in ihrem operativen Theil ein Zweig der Chirurgie. Sie wurde in Deutschland bis zur Mitte des vorigen Jahrhunderts, in Frankreich zu einer früheren Zeit ausschliesslich von Chirurgen geübt und gelehrt. So ist Ambroise Paré als der Wiederhersteller der Wendung auf die Füsse zu betrachten; so wurde der erste Kaiserschnitt an der Lebenden im Jahre 1610 von dem Chirurgen Trautmann in Wittenberg ausgeführt, so wurde die Symphyseotomie von dem französischen Wundarzt Sigault erdacht und im Jahre 1777 gemacht; so stellte Heister im Jahre 1719 die Geburtshülfe als integrirenden Theil der Chirurgie in seinem Lehrbuch dar.

Trotz dieser grossen Verdienste der Chirurgen um die Geburtshülfe ward ihnen seitens der Geburtshelfer von Fach nur wenig Dank zu Theil. So spricht Siebold in seinem „Versuch einer Geschichte der Geburtshülfe“ wiederholt von den „schmachvollen

[1]) Siehe die Verhandlungen im I. Theil dieses Bandes, S. 72.

Fesseln", in welchen die Geburtshülfe von der Chirurgie gehalten wurde, so wird als abschreckendes Beispiel der Augsburger Wundarzt Deisch erwähnt, welcher allerdings mit den zerstückelnden Operationen grossen Missbrauch getrieben hat.

Natürlich musste bei diesen Gesinnungen eine Entfremdung zwischen der Chirurgie und der Geburtshülfe eintreten. Merkwürdiger Weise aber besteht diese Entfremdung heutzutage noch in weiten Kreisen fort. Infolgedessen geräth ein Geburtshelfer, der bei manchen geburtshülflichen Operationen mehr Rücksichtnahme auf allgemeine chirurgische Regeln verlangt, sehr leicht in den Verdacht, unnöthig oft den natürlichen Gang der Geburt unterbrechen zu wollen, und ohne nähere Kritik der von ihm aufgestellten Indicationen werden derartige Bestrebungen sehr häufig mit dem bequemen Schlagwort „furor operativus" abgethan. Entschieden ist hierdurch die Entwickelung der Geburtshülfe verzögert worden.

Betrachten wir nur die Entwickelung der Geburtshülfe in den letzten drei, sowohl für die Chirurgie als für die Geburtshülfe so bedeutsamen Jahrzehnten, so ist zunächst der Umstand hervorzuheben, dass die Entdeckung eines Semmelweiss, welcher das Puerperalfieber als Wundinfectionskrankheit erkannte und die Mittel zu seiner Verhütung angab, dass ferner die Einführung der Listerschen Antisepsis in die Geburtshülfe zunächst einen ausserordentlich geringen Einfluss ausübte. Während die operative Gynäkologie — und zwar wesentlich unter Führung oder Mitwirkung hervorragender Chirurgen — einen glänzenden Aufschwung nahm, beharrte man in der Geburtshülfe auf dem Satz, dass die Geburtshülfe in ihrem operativen Theil ein im wesentlichen abgeschlossenes Fach darstellte. Gefährlich war das Beginnen, auch nur leise an den altehrwürdigen Ueberlieferungen zu rütteln! Psychologisch erklärte sich diese Scheu durch die schlechten Resultate, welche das operationsfreudige, vorantiseptische Zeitalter eines Osiander aufzuweisen hatte, und die ihm folgende Reaction, die zur Anerkennung der conservativen Grundsätze von Boer und Wigand führte. In dem letzten Decennium hat sich nun aber diese etwas langsame Entwickelung beschleunigt, so dass wir von einer chirurgischen Aera der Geburtshülfe nicht mit Unrecht reden können; und zwar ist diese schnellere Entwickelung der Thätigkeit der chirurgisch geschulten Gynäkologen zu verdanken.

Nach diesen Prämissen sei es mir gestattet, in grossen Zügen die heutigen chirurgischen Bestrebungen und Fortschritte der Geburtshülfe in ihrer Berechtigung und Bedeutung klar zu stellen.

Ich beginne zunächst mit der Behandlung gewisser Schwangerschaftsstörungen, und zwar mit einem alltäglichen Vorkommniss, der Behandlung des Abortus. Unter dem Schutze der Antisepsis hat sich hier die active Methode viele Freunde erworben; eine Methode, die in Fällen, wo der Abort nicht mehr aufzuhalten ist, die Entleerung des Uterus, sei es mit der Curette, sei es mit dem Finger, bewirkt. Indessen erfordert diese Behandlung eine gewisse Uebung und Erfahrung, und doch ist es gerade für diese Fälle, die hauptsächlich dem praktischen Arzt zufallen, gewiss wünschenswerth, das Verfahren so einfach und ungefährlich wie möglich zu gestalten. Ein solches einfaches Verfahren ist die ja schon längst geübte Scheidentamponade, die aber in vielen Fällen nicht zum Ziele führt. Viel wirksamer ist in diesen Fällen die feste Tamponade des Uterus mit Jodoformgaze und der Scheide mit Watte, die nicht nur die Blutungen stillt, sondern als Fremdkörper energische Wehen auslöst, welche in den meisten Fällen binnen 24 Stunden den ganzen Uterusinhalt austreiben oder wenigstens den verschlossenen Cervix so weit dilatiren, dass man bequem mit dem Finger die Eitheile herausholen kann. Dieses Verfahren ist ungefährlich, wenn mit keimfreier Hand und keimfreien Instrumenten keimfreies Material in den Uterus hineingebracht wird, wie man es sich auf meine Anregung hin heutzutage leicht aus jeder Apotheke verschaffen kann.

Mit Stolz dürfen wir auf die Erfolge blicken, welche wir in der Behandlung der Tubarschwangerschaft errungen haben. Viele Frauen, welche bei exspectativer Behandlung in Folge innerer Blutungen zugrunde gingen, werden heutzutage, selbst wenn sie sich in extremis befinden, durch die schnelle Exstirpation der graviden Tube gerettet. Grosse Verdienste um die Förderung dieser Frage haben sich Werth, Frommel, Veit, Martin, Olshausen, Gusserow und Andere erworben. Heutzutage steht man wohl ziemlich allgemein auf dem Standpunkt von Werth, jede intacte Tubarschwangerschaft als bösartige Neubildung zu betrachten und sofort zu exstirpiren und ebenso jede rupturirte Tube sofort zu exstirpiren, falls die Bildung einer Hämatocele nicht zu constatiren ist. Gegen die Laparotomie bei geplatzter Tubarschwanger-

schaft hatte man früher das Bedenken der grossen Anämie der Patientinnen. Indessen lässt sich bei solchen Anämischen die zu befürchtende Shokwirkung der Laparotomie dadurch beseitigen, dass man entweder nach dem Vorschlag von Wyder unmittelbar vor der Operation eine subcutane Infusion von physiologischer Kochsalzlösung vornimmt, oder dass man an Stelle der ventralen Laparotomie die von mir angegebene vaginale Laparotomie setzt. Ich habe in 11 Fällen die gravide Tube per vaginam exstirpiren können — zweimal mitsammt dem Uterus — und keinen Todesfall erlebt. Unter 18 Laparotomieen bei Tubarschwangerschaft hatte ich dagegen zwei Todesfälle zu beklagen, einen in Folge der Narkose vor Beginn der Operation, einen zweiten Todesfall in Folge anämischer Nekrose der Bauchwunde mit Darmvorfall acht Tage nach der Operation.

Die Auffassung der Tubarschwangerschaft als bösartiger Neubildung führt mich zu der Behandlung der Tumoren in der Schwangerschaft. Nach Olshausen's und Schroeder's Vorgang sind wohl alle Gynäkologen und Geburtshelfer darin einig, jeden Ovarialtumor in der Gravidität sofort zu exstirpiren, um die gefährlichen Complicationen dieser Tumoren unter der Geburt, resp. im Wochenbett zu beseitigen. Anders steht es mit der Behandlung der Myome in der Schwangerschaft. Hier liegt die Gefahr der Unterbrechung der Schwangerschaft viel näher, und man ist nach der letzten Arbeit von Hofmeier bezüglich der Behandlung der Myome in der Schwangerschaft wohl wieder auf einen etwas conservativeren Standpunkt zurückgekehrt. Jedenfalls lässt sich diese Frage nur von Fall zu Fall entscheiden, und gewiss hat jeder Operateur Fälle aufzuweisen, wo selbst die Enucleation von Corpusmyomen die Schwangerschaft nicht unterbrochen hat.

Dagegen scheint mir eine generelle Entscheidung über die Behandlung der Uteruscarcinome in der Schwangerschaft möglich. Hier möchte ich dafür plaidiren, jedes operable Uteruscarcinom sofort zu exstirpiren, und zwar in der Weise, dass man zunächst durch den vaginalen Kaiserschnitt ein lebendes Kind entwickelt und dann gleich hinterher den Uterus per vaginam exstirpirt.

Sehr erfreuliche Erfolge hat auch die Castration bei Osteomalacie, die ja wesentlich eine Krankheit der Schwangerschaft ist, aufzuweisen. Wir verdanken diese Operation Fehling. Für den Chirurgen interessant ist die von Seeligmann mitgetheilte

Beobachtung, dass im Anschluss an die Castration durch die rein chirurgische Maassregel eines Streckverbandes ein ausserordentlich günstiger Einfluss auf das deformirte Skelett gewonnen werden kann.

Das osteomalacische Becken führt mich auf einen von Olshausen operirten Fall, der ein Unicum darstellt. Es handelte sich um eine Retroflexio uteri gravidi cum incarceratione bei Osteomalacie. In Folge der starken Beckenverengerung war eine Reposition des Uterus nicht möglich, und so machte denn Herr Olshausen mit gutem Erfolge die vaginale Exstirpation des graviden Uterus.

Eine ähnliche atypische Operation habe ich einmal in der Schwangerschaft ausgeführt und dadurch ein für die Fortdauer der Schwangerschaft bestehendes Hinderniss beseitigt. Es handelte sich um eine Frau, die dreimal abortirt hatte und nun im zweiten Monat ihrer Schwangerschaft zu mir kam. Ich diagnosticirte bei ihr in der linken Uterushälfte ein Myom, dessen Entfernung ich beschloss, weil ich eben dieses Myom als Ursache der vielen Aborte ansprechen musste. Erst bei der Incision des Uterus stellte es sich heraus, dass es sich nicht um ein Myom handelte, sondern um einen Uterus septus, dessen linke leere Uterushälfte ich eröffnet hatte. Von dieser Incision aus resecirte ich dann das Septum, entfernte dabei natürlich auch das vorhandene Ovulum und vernähte die Uterus- und Bauchwunde. Die Patientin genas glatt, wurde sehr bald wieder schwanger und befindet sich, wie ich kürzlich von ihr brieflich hörte, im achten Monat einer ganz ungestört verlaufenden Schwangerschaft.

Wende ich mich jetzt zu den chirurgischen Massnahmen, die unter der Geburt in den letzten Jahren in Anwendung gekommen sind. Welche alte Operation ist der klassische Kaiserschnitt, und doch wieder eine wie moderne Operation! Wie gross war seine Mortalität, wie erschreckend gross durch fast drei Jahrhunderte hindurch, weil man es für überflüssig und zwecklos hielt, den puerperalen Uterus zu nähen — und wie gering ist heutzutage die Mortalität dieser heroischen Operation geworden, nachdem Sänger gezeigt hat, dass die chirurgische Nahttechnik sich in ganz derselben Weise auch auf den puerperalen Uterus anwenden lässt! Und doch ist neuerdings dem klassischen Kaiserschnitt in einer wiederauferstandenen Operation, in der Symphyseotomie, eine

Concurrenzoperation erwachsen. Freilich konnte die Symphyseotomie gute Resultate erst seit Einführung der Antisepsis in die Geburtshülfe geben, und thatsächlich sind die Resultate in der Hand einzelner Operateure, die über grössere Reihen von Operationen verfügen, wie z. B. Zweifel, ganz ausgezeichnete. Eine dritte Concurrenzoperation, die, wie ich hoffe, den klassischen Kaiserschnitt in manchen Fällen unnöthig machen wird, ist der vaginale Kaiserschnitt, den ich auf dem letzten Chirurgen-Congress bekannt gegeben habe.

Bezüglich der Symphyseotomie will ich nur eine chirurgisch interessante Thatsache noch hervorheben. Ein Nachtheil der Symphyseotomie besteht in der Bildung eines Schlottergelenks, welches naturgemäss die Patientinnen sehr am Gehen hindert. Diesem üblen Ereigniss beugte Frank (Köln) dadurch vor, dass er unmittelbar im Anschluss an die Symphyseotomie einen osteoplastischen Verschluss des klaffenden Gelenks herbeiführte, dadurch dem Beckenring seinen Halt wiedergab und ausserdem eine Erweiterung des Beckens erzielte.

Bezüglich der Behandlung der Uterusruptur will ich mich ebenfalls ganz kurz fassen, weil ich auch darüber schon auf dem letzten Congress gesprochen habe. Ich hoffe, dass die Resultate der operativen Behandlung der Uterusruptur sich durch die vaginale Exstirpation des Uterus bessern werden. Ich hatte ja Gelegenheit, auf dem Chirurgen-Congress ein Präparat eines derart mit Erfolg operirten Falles von Uterusruptur vorzulegen.

Wenden wir uns nunmehr zu den alltäglichen geburtshülflichen Operationen, so sind auch hier noch manche Verbesserungen im chirurgischen Sinne zu erzielen. In manchen Fällen wird der Stillstand der Geburt und die hieraus resultirende Gefahr für Mutter und Kind durch eine mangelhafte Erweiterung des Muttermundes und Rigidität des Beckenbodens bedingt. Natürlich wird hierdurch auch eine operative Entbindung bedeutend erschwert; es kommt zu multiplen Quetschungen und Zerreissungen, wodurch die Prädisposition zum Puerperalfieber gegeben ist. Auch der infolge der vermehrten Widerstände erforderliche, abnorm starke Zangendruck führt häufig den Tod des Kindes herbei oder bewirkt wenigstens eine Schädigung der geistigen Entwicklung desselben. Eine auf meine Veranlassung vor einigen Jahren verfasste Dissertation hat über diesen Punkt überraschende Aufschlüsse gegeben.

Der betreffende Verfasser, Herr Dr. Küntzel, fand in der hiesigen Idiotenanstalt 27 Fälle, wo entschieden die Idiotie allein auf eine abnorm lange Dauer der Geburt, beziehungsweise eine schwere operative Entbindung zurückzuführen war.

Diese beiden Nachtheile lassen sich nun durch Incisionen des Muttermundes, Incision des Damms, Incision der Scheide vermeiden. Diesen ausgiebigen Incisionen bei derartigen Hindernissen der Weichtheile stehen indessen noch manche Geburtshelfer ablehnend gegenüber.

Bezüglich der Scheidenincision oder der Scheidendammincision, wie ich sie genannt habe, darf ich wohl eine ganz kurze Abschweifung auf das Gebiet der Gynäkologie machen und bemerken, dass ich diese Scheidendammincision bereits im Jahre 1891 zur vaginalen Exstirpation grosser oder fixirter carcinomatöser Uteri angegeben habe. Es ist das ein Verfahren, welches vollständig mit dem später veröffentlichten sogenannten Schuchardt'schen Verfahren identisch ist.

Auch die Uterustamponade zur Beseitigung atonischer Nachblutungen hat noch einzelne Gegner.

Die Mehrzahl der Geburtshelfer erkennt allerdings an, dass wir in der Uterustamponade ein fast sicheres und ungefährliches Mittel zur Beseitigung dieser oft lebensgefährlichen Blutungen haben, und erkennt ferner an, dass die Wirksamkeit eine noch grössere ist als die der chirurgischen Tamponade für Höhlenwunden, weil die geburtshülfliche Tamponade nicht blos durch die Compression, sondern auch durch die Erzeugung von kräftigen Wehen die Blutungen stillt. Uebrigens will ich natürlich zugeben, dass in einzelnen Fällen schwerster Nachblutungen auch die Uterustamponade nicht zum Ziele führt. Ich habe selber erst kürzlich einen derartigen Fall erlebt, wo ich mich genöthigt sah, den Uteruskörper durch Laparotomie zu exstirpiren. Es ist dies der zweite auf diese Weise mit Erfolg behandelte Fall. Der erste Fall stammt von Koffer in Wien. Aber sicherlich gehören diese Fälle, wenn man sich der Uterustamponade bedient, zu den alleräussersten Seltenheiten.

Was die Behandlung des Wochenbetts anbelangt, so sind hier operative Bestrebungen besonders in der Bekämpfung des Puerperalfiebers zu erwähnen. Gewissermassen prophylaktisch hat man bei Beckenenge und zersetztem Uterusinhalt nicht den klassi-

schen Kaiserschnitt, sondern die Porro-Operation, die Entfernung des Uteruskörpers mit seinem bedenklichen Inhalt vorgenommen. Fritsch exstirpirte in einem solchen Fall den ganzen uneröffneten Uterus mit sammt dem Kind. Die Patientin genas.

Im Wochenbett sind eine Reihe von vaginalen oder auch ventralen Uterusexstirpationen bei Sepsis, Saprämie und Pyämie gemacht worden. Mit Erfolg operirten in derartigen Fällen B. S. Schultze in Jena, Sippel und Landau. Geh. Rath v. Winckel machte ferner in einem Falle von puerperaler eitriger Peritonitis mit Erfolg die Laparotomie und Ausspülung der Peritonalhöhle mit physiologischer Kochsalzlösung. Besonders der Fall von Landau kann einen ermuthigen, bei scheinbar ganz aussichtslosen Fällen von Sepsis, beziehungsweise Pyämie mit allgemeiner Peritonitis den Uterus als den ursprünglichen Krankheitsheerd zu entfernen, ähnlich wie der Chirurg bei progredienter Sepsis als ultimum refugium das erkrankte Glied amputirt. Andererseits ist hier wieder die Indicationsstellung eine sehr schwierige, denn wir sehen auch gelegentlich die desolatesten Fälle ohne Eingriff genesen oder wenigstens die allgemeinen peritonitischen Erscheinungen soweit zurückgehen, dass wir später durch einfache Incision von Beckenabscessen oder durch Exstirpation von Eitertuben oder Ovarialabscessen den Fall zur Heilung bringen können.

Einfacher ist die Indicationsstellung in den Fällen, wo es sich von vornherein um locale Eiterungen handelt, und gewiss ist es, wie Fritsch betonte, richtig, parametritische Exsudate schon frühzeitig, schon von der zweiten Woche ab, zu incidiren. Auch die Gefahr der Vereiterung der Beckensymphysen ist nicht so gross, wie man früher annahm, wenn man eben nur frühzeitig incidirt.

Was ferner die von Frankreich und Wien aus empfohlene Behandlung des puerperalen Uterus durch das Curettement anbelangt, so glaube ich sicher, dass wir bei Endometritis putrida durch die Entfernung der fauligen Decidua die Saprämie coupiren und dadurch die Patientinnen zu heilen vermögen. Schwierig ist in diesen Fällen die richtige Diagnose. Handelt es sich nicht um eine Endometritis putrida, sondern um eine Endometritis septica mit Ansiedelung von Streptococcen oder Staphylococcen in der Decidua, so zerstören wir durch das Curettement den schützenden Granulationswall, und die Streptococcen vermögen nunmehr in die geöff-

neten Lymphbahnen einzudringen und aus der localen eine allgemeine Sepsis zu erzeugen.

Hiermit wäre ich zu der Bacteriologie gelangt, ohne die die moderne Geburtshülfe und Chirurgie nicht denkbar wäre. Hierüber zum Schluss noch wenige Worte. Wenn wir Geburtshelfer alle Ursache haben, der Chirurgie, aus der unser Fach hervorgegangen ist, dankbar zu sein, so sind wir im Verein mit der Chirurgie der Bacteriologie zum höchsten Danke verpflichtet. Die Bacteriologie in ihrer durch Robert Koch geschaffenen Methode hat die Bedingungen unserer chirurgischen Erfolge klargestellt, sie hat uns mit der Asepsis beschenkt. Sie hat den Wirkungskreis unserer operativen Eingriffe ins Ungemessene erweitert, sie hat aber auch zugleich die operative Thätigkeit, wenigstens in der Chirurgie, beschränkt, seit durch das Behring'sche Heilserum die Häufigkeit der Tracheotomie herabgesetzt ist.

Auch wir Geburtshelfer dürfen wohl hoffen, dass die Bacteriologie in nicht allzu ferner Zeit unsere operative Thätigkeit, soweit sie sich wenigstens auf die Heilung des Puerperalfiebers erstreckt, einschränken wird. Hoffentlich ist die Zeit nicht mehr fern, wo es der Bacteriologie gelingt, durch ein entsprechendes Serum die Sepsis ohne operativen Eingriff mit Sicherheit zu heilen. Anläufe dazu sind schon gemacht worden. Dem glücklichen Erfinder werden sicherlich Geburtshelfer und Chirurgen die gleiche Dankbarkeit entgegenbringen!

Ueber gonorrhoische Gelenkentzündung.[1])

Von

Prof. Dr. **F. König** in Berlin.

M. H.! Wenn ich das Wort ergreife, um hier über die Gelenkerkrankungen der Tripperkranken zu sprechen, so erscheint das eigentlich wie eine halbe Vermessenheit. Es soll aber nicht vermessen sein. Wenn ich das Wort in dieser Sache ergreife, so will ich etwas von Ihnen lernen. Ich bin mir vollkommen bewusst, dass das, was ich hier sage, Ihnen bekannt ist, und ich hoffe, dass Ihnen noch mehr bekannt ist und dass ich das, was Sie wissen, von Ihnen heute erfahre.

Ich habe in meinem Buche schon in der dritten oder vierten Auflage geschrieben, wenn ein Mensch eine acute, eine katarrhalisch eitrige, eine eitrige Gelenkentzündung bekommt, dann sehe man nach der Harnröhre, und man wird ganz gewiss in 99 Fällen — vielleicht ist das etwas viel, aber in 90 Fällen — von 100 einen Tripper finden. Dies Wort habe ich in den wenigen Fällen von gonorrhoischen Gelenkerkrankungen, die ich während meines Aufenthaltes in der tugendsamen Stadt Göttingen sah, bestätigt gefunden. Aber noch mehr habe ich es bestätigt gefunden, seitdem ich hier in Berlin bin. Wenn ich die Häufigkeit der Gelenkerkrankungen hier nach der Zahl derer, die in die Charité in meine Abtheilung aufgenommen wurden, schätzen wollte, dann würde ich gewiss nicht mehr sagen, die häufigsten Gelenkkrankheiten sind tuberkulöse — ich würde dann sagen, die häufigsten Gelenk-

[1]) Siehe die Verhandlungen im I. Theil dieses Bandes, S. 71.

erkrankungen sind die der Gonorrhoiker. Ich muss sagen, dass ich wahrhaft entsetzt bin über die Zahl dieser gelenkerkrankten Menschen, die ich im Laufe der kurzen Zeit, dass ich hier wirke, zu sehen bekommen habe, und zwar waren es nicht nur die gewöhnlichen, die typischen, die der Zahl nach häufigsten Erkrankungen des Kniegelenks, sondern es giebt einfach kein Gelenk, das wir nicht bei Gonorrhoikern erkrankt gesehen haben.

Die Geschichte der gonorrhoischen Gelenkentzündungen — ich will vorsichtig sein: wenn ich gonorrhoische Gelenkentzündungen sage, dann will ich nichts präjudiciren; ich rede vorläufig nur von den Gelenkentzündungen der Gonorrhoiker — die Geschichte dieser Gelenkentzündungen ist ja, wie Sie wissen, schon ziemlich alt. Aber wenn man in älteren Büchern blättert, so findet man, dass die verschiedenen Formen doch nur sehr beschränkt bekannt waren. Bonnet weiss eigentlich nur etwas von dem Hydrops der Gonorrhoiker, und Freund Hueter hat in seinem dicken Gelenkbuch die Gonorrhoe als eine Ursache für die Gelenkentzündungen auf ungefähr 10 Zeilen abgethan. Zuerst unter den deutschen Lehrbüchern sind in meinem Buch die gonorrhoischen Gelenkentzündungen auch nach ihren schlimmen Seiten, freilich nur kurz, von Riedel geschildert. Wir hätten eigentlich schon früher etwas darüber wissen können, denn die Franzosen wussten darüber bereits viel mehr. In Frankreich ist seit den 70er Jahren von einer Reihe von Männern — ich will nur Ollier, Brunn, Grosselin nennen, aber es sind noch eine ganze Reihe weiterer — die Gelenkentzündungen der Gonorrhoiker besprochen worden, und es ist von ihnen bereits das hervorgehoben worden, was bei uns sehr lange nicht bekannt war, dass die Gelenkentzündungen der Gonorrhoiker nicht etwa in allen Fällen sehr milde auftreten, nicht etwa immer einfache Hydropsieen oder eitrige Gelenkentzündungen von katarrhalischem Charakter sind, sondern dass es Formen giebt, die ausserordentlich maligner Natur sind.

Selbstverständlich ist dabei die Frage nach der Aetiologie immer wieder aufgetaucht. Man hat vielfach versucht, die Frage der Aetiologie dieser Erkrankungen in der Art festzustellen, wie wir das heute verlangen, d. h. man hat den Nachweis virulenter Gonococcen aus dem pathologischen Inhalt der Gelenke verlangt. Dieser Nachweis ist jedoch nicht immer gelungen, und deshalb habe ich vorgezogen, von den Krankheiten der Gelenke bei Go-

norrhoikern zu sprechen. Wohl ist es gelungen, in einer kleinen Anzahl von Fällen Gonococcen in den Ergüssen der Gelenke nachzuweisen. Aber diese Anzahl ist relativ klein geblieben, und ich will es gleich ehrlich gestehen: uns ist trotz der grossen Zahl von Erkrankungen bis jetzt der Nachweis der Gonococcen kein Mal gelungen. Wir haben einmal geglaubt, dass wir Gonococcen gefunden hätten, aber sie haben vor den strengen Augen der Bacteriologen nicht Stand gehalten, sie sind für Nichtgonococcen erklärt worden. Dagegen — und das glaube ich, ist von Bedeutung, und ich bitte, dass Sie das festhalten — haben wir in der grossen Mehrzahl der Fälle andere Mikrobien nachweisen können.

Wir haben gefunden Streptococcen, wir haben gefunden Staphylococcen, und wir haben, soviel ich weiss, auch einmal Pneumococcen gefunden, ja eine ganze Anzahl von Mikrobien sind aus der Aussaat aufgegangen. Da man aber die Gonococcen nicht als Regel nachweisen kann, so halte ich es für richtiger, dass man sich vorläufig über die Aetiologie bescheiden ausdrückt und sich begnügt, von den Gelenkerkrankungen bei Gonorrhoikern zu sprechen. Es mag das ja zum Theil daran liegen, dass der Gonococcus überhaupt gleich dem Bacillus tuberculoseos ein sehr schwer zugängliches Ding ist. Denn die Frage mit den tuberkulösen Gelenken steht ja heute auch nicht anders. Ich habe einen unglücklichen Assistenten veranlasst, dass er viele Exsudate von tuberkulösen Gelenken im Laufe der letzten Jahre untersucht hat. Er ist fast verzweifelt bei den zahlreichen Untersuchungen, verzweifelt, weil er trotz der fleissigsten Untersuchung nur in einer ganz geringen Anzahl von Fällen Bacillen gefunden hat. Nun, wenn die Schwierigkeiten bei dem Tripperergusse nur annähernd so gross sind, dann ist es wohl begreiflich, dass auch das Auffinden von Gonococcen nur selten gelingt. Lassen wir also — das ist wohl das Richtige — die Frage vorläufig noch beiseite, und wenn wir hier auf die Tuberkulose zurückkommen, dann darf ich Sie wohl daran erinnern, dass das Bild der Gelenktuberkulose erst construirt worden ist, so dass man mit absoluter Sicherheit, darf man wohl sagen, aus dem klinischen und dem pathologisch-anatomischen Befunde die Diagnose machen konnte: es handelt sich hier um eine Tuberkulose, ohne dass man den Bacillus findet; und ich glaube, es ist heute unsere Aufgabe, dass wir, da wir den Gonococcus vorläufig vermissen, auch an den gonorrhoischen Ge-

lenken diese Aufgabe lösen, dass wir uns einmal klar machen, dass das pathologisch-anatomische Bild der Gelenkentzündungen bei Gonorrhoikern doch nicht so einfach ist, wie es in den alten Büchern geschildert wird. Französische Schriftsteller haben von den verschiedenen Formen der Gonorrhoe in den Gelenken verschiedene Gruppen entworfen. Dupré und Réclus stellen deren vier auf: eine, die arthralgische Form, dann den Hydarthros, die hitzige Gelenkentzündung, Arthrite aigue und schliesslich die Arthrite suppurée. Nun, so ganz möchte ich mich in dem, was ich gesehen habe, diesem Schema nicht anschliessen. Wenn ich nach dem Befunde in vielen Gelenken, die ich im Laufe der Zeit, auch früher schon, gesehen habe — ich sah schon ähnliche Gelenke vor der Zeit, dass ich hier in der Charité meine Studien machte —, eine Gruppirung vornehmen soll, so würde ich zunächst den Hydrops der Gelenke acceptiren. Es giebt in der That bei Gonorrhoikern Gelenkentzündungen, die sich fast wie ein Hydrops verhalten, d. h. also, die Flüssigkeit, die in den prall gespannten Gelenken ist, ist fast der Synovia, der dünnen entzündlichen Synovia gleich, und wenn man die Flüssigkeit ausgelassen hat, so ist der Gelenksack selbst so gut wie gar nicht geschwellt. Allmähliche Uebergänge finden nun statt zu der folgenden Form. Man findet bei anderen Hydropsieen den Inhalt trüber. Es finden sich bereits viele Eiterkörperchen darin, es finden sich Faserstoffflocken und Membranen, wenn auch immer noch in geringen Massen. Jetzt beginnt auch die Kapsel zu schwellen; sie beginnt sich etwa so zu verhalten wie die Kapsel bei tuberkulösem Hydrops. Diese Gruppe bildet wieder einen Uebergang zu der eigentlich eitrigen Form, dem Gelenkempyem. Wenn wir uns schon bis hierher, was die Bösartigkeit des Verlaufs anbelangt, in einer aufsteigenden Linie befinden, so müssen wir doch sofort noch die Beschreibung einer weiteren Form hinzufügen, welche wir als „phlegmonöse“ bezeichnen wollen. Bei dieser kommt als wesentliches Glied zu dem Gelenkerguss, welcher sogar sehr zurücktreten kann, die phlegmonöse Kapselschwellung hinzu, und was vor allen Dingen bei den gonorrhoischen Gelenkentzündungen die grosse, die schlimme Rolle spielt, die Phlegmone paraarticularis, die Phlegmone der Verstärkungen der Kapsel, der Bänder, die Phlegmone der Sehnen und ihrer bindegewebigen Umhüllungen, die

an der Kapsel liegen. Es ist schwer, alles was zu dieser Gruppe gehört, mit wenigen Worten zu beschreiben. Denn während es sich bei dieser paraarticulären Phlegmone das eine Mal um mehr eitrige Formen handelt, Eiter in der Kapsel, grössere und kleinere Eiterheerde in den paraarticulären Entzündungsheerden liegen, tritt ein andermal auch der eitrige Erguss in und um die Kapsel mehr zurück. Es entsteht die relativ wenig bekannte Form, die gerade in functioneller Richtung die allerschlimmsten Folgen hat, die, bei der das Gelenk so aussieht wie etwa ein Spindelgelenk bei einem Tuberkulösen, bei der die Bänder ganz besonders geschwellt erscheinen am Kniegelenk, die Seitenbänder an den Fussgelenken, mit dem Bandapparat seitlich die Sehnen, ebenso an der Hand, Formen, die sich durch ganz ausserordentliche Schmerzhaftigkeit im klinischen Bilde auszeichnen, bei denen, wenn man zufällig einmal ein Gelenk anschneidet — es sind nur sehr wenig derartige Fälle bekannt —, nur ausserordentlich geringe Mengen flüssigen Inhalts vorhanden sind, dagegen Faserstoff; ebenso sind auch die Bänder durch die Folgen der Faserstoffinfiltration eigenthümlich speckig degenerirt. Ollier hat bereits vor vielen Jahren auf diese Formen aufmerksam gemacht, dass auf der Oberfläche der Knorpel sich ein trockener grauer Faserstoff zeigt; er nennt diese Gelenkentzündung die pseudomembranacea und giebt ihr gleich noch den anderen Namen, den sie leider verdient, den Namen der ankylosirenden. Eine sehr gute Beschreibung von einem solchen Falle hat uns Volkmann gelegentlich des Referates über die Fälle von Ollier geliefert. Er erzählt von einem Manne — er hat ihn freilich nicht als gonorrhoisch beschrieben; ich bin aber nach Analogieen der festen Ueberzeugung, und es passt auch sonst ganz zu dem Verhältniss, dass es sich um ein gonorrhoisches Gelenk handelt — von einem Fall, der sich durch die rapide Entstehung einer Gelenkentzündung und die colossale Schmerzhaftigkeit bei hohem Fieber auszeichnete, Symptome, die ihn zwangen, das Gelenk zu eröffnen. Er fand, als er das Gelenk aufschnitt, überall in dem ganzen Gelenk trocknen Faserstoff, so derb und fest, dass er zu fester Verklebung der Gelenkenden führte. Nur durch Abkratzen mit dem scharfen Löffel konnte er die faserstoffigen Massen entfernen.

Die Franzosen sprechen auch vielfach von einer Arthralgie, von einer neuralgischen Form. Ich habe auch ähnliche Dinge ge-

sehen. Ich möchte aber glauben, dass es sich gerade in diesen Fällen um eine Neuralgie handelt, welche durch die Verwachsung, resp. Verklebung der Gelenkenden mit Faserstoff herbeigeführt wurde. Die geringste Bewegung ruft die Neuralgie hervor.

Nach diesen Auseinandersetzungen liesse sich also etwa folgende Gruppirung machen:

1. Hydrops articularis;
2. Hydrops articularis serofibrinosus und catarrhalis (Volkmann);
3. Empyem des Gelenkes;
4. Phlegmone der Gelenke, und zwar bald mehr die eitrige, bald mehr die faserstoffige Form (Pseudomembranacea Ollier), characterisirt durch das Uebergreifen auf die peri- und paraarticulären Weichtheile.

Ob es gerechtfertigt ist, dazu noch eine arthralgische Form zu fügen, oder ob dieselbe, wie es uns scheint, eine sehr schmerzhafte Form der fibrinösen ist, lasse ich dahingestellt.

Wenn wir nun nach dieser ja mehr schematischen Betrachtung einmal sehen, was wir klinisch und was wir pathologisch-anatomisch, soweit unsere pathologisch-anatomische Betrachtung reicht — viel Sectionen darüber giebt es nicht —, über diese verschiedenen Formen wissen, so rührt unsere Kenntniss davon einmal aus den Punctionen und aus den sparsamen Incisionen der Gelenke her, wir können uns aus den Ergebnissen dieser Eingriffe ein Bild von dem construiren, was in den Gelenken passirt, wir wissen es schliesslich aus einer kleinen Anzahl von resecirten Präparaten. Gestützt auf solche Erfahrungen können wir sagen, dass der Hydrops der Gonorrhoiker die Krankheit ist, die der ganzen gonorrhoischen Gelenkentzündung den Ruf einer leichten gegeben hat. Aeussert sich die Gonorrhoe in dieser Form, so ist sie in der That eine leichte Krankheit. Sie heilt in relativ kurzer Zeit aus. Die Therapie kann eine verschiedene sein; aber ich glaube im allgemeinen, dass man recht thut, wenn man die Form nach der modernen Weise zur Heilung bringt. Sie weicht in der Regel nach vorhergegangener Punction einer Einspritzung mit Carbolsäure. Uebrigens geben wir zu, dass auch andere Mittel (Vesicator, Jodtinctur, Compression etc.) zur Heilung führen. Jemehr der Hydrops ein serofibrinosus oder catarrhalis wird, desto nothwendiger ist die chirurgische Behandlung durch Punction und Injec-

tion, wie denn bei dem wirklichen Empyem öfters auch diese Mittel nicht genügen, sondern die Incision und Drainage nöthig wird. Es kommt diese Form für uns weiter nicht in Betracht.

Ganz anders steht es mit den schlimmeren Formen, mit den Formen, bei welchen allmählich zu dem Erguss der Faserstoff, die Infiltration der Kapsel, zu der Infiltration der Kapsel die Infiltration der paraarticulären Gewebe und vor allen Dingen die Infiltration der Hauptbänder wie auch die Auflagerung von Faserstoff auf den Knorpel hinzukommt. Aeusserlich machen sich die Symptome, je nach dem Erguss, durch grössere oder geringere Schwellung geltend. Es ist ja für die Betrachtung dieser Fälle mit Recht das Kniegelenk grundlegend deswegen, weil es die einfachsten Verhältnisse bietet; aber die anderen Gelenke unterscheiden sich nicht wesentlich davon. Aeusserlich fällt auch sofort die Starre des ganzen Gelenks auf, die eben durch die paraarticuläre Phlegmone herbeigeführt wird. Im Verlauf kann man an einer Anzahl dieser Gelenke Beobachtungen machen, die auf die entzündliche Infiltration des Bandapparates hinweisen, und zwar entwickeln sich die Folgen davon zuweilen auffallend rasch, wenigstens ist es mir bei Gelenkentzündung aus anderer Ursache noch nicht passirt, dass ein Kniegelenk mit gar nicht viel Schwellung in Zeit von 10—12 Tagen vollkommen deformirt war, dass sich ein Genu valgum ausgebildet hatte und dass die Tibia nach hinten zurücksank. Ich kann Ihnen die betreffende Kranke, die ähnliche Symptome heute noch bietet, trotzdem sie geheilt worden ist, zeigen. Ein ganz ausserordentlich häufiges Symptom ist die grosse Tendenz zur Ankylosirung, ein Symptom, welches keiner anderen Krankheit in der gleichen Art eigenthümlich ist. Handelt es sich daher um mehr Erguss und hat man ihn durch bestimmte Mittel — und auch hier ist die Punction oft am Platz — beseitigt, so kommen nun auch hier die gedachten Folgezustände zustande, die die Krankheit zu einer so ominösen machen. Es kommen die Verwachsungen im Gelenk und die Versteifungen in seiner Umgebung, die wiederum sehr verschiedener Art sind, bei den eigentlichen Ergüssen wie in den paraarticulären Phlegmonen. Sehr häufig handelt es sich um flächenhafte Verwachsungen. Und ganz besonders oft verwächst ein Gebiet des Gelenks — ich bleibe beim Kniegelenk —, ein anderes Gebiet bleibt frei. Ich kann hier in der That von solchen

Fällen sprechen, denn ich habe mehrmals, besonders in einem sehr charakteristischen Fall, den ich Ihnen auch noch zeigen will, in einem Fall, der eben auf keine andere Art zur Heilung zu bringen war, durch Einschnitt in das Gelenk derartige Verhältnisse klargelegt.

Bei diesem incidirten Gelenk handelte es sich um kleine Eiterheerde, welche durch dicke bindegewebige Abschlüsse in Fächer getheilt waren. Ich sah eine ganze Anzahl, vielleicht ein halbes Dutzend von Fächern. Die Fächer waren zum Theil angefüllt mit trüber, eiterartiger Flüssigkeit, zum Theil mit Faserstoff. Eine Menge bereits organisirter Membranen schied eben das Gelenk in eine Anzahl von einzelnen Abtheilungen. Etwas, was ausserordentlich häufig bei all' diesen Formen als Folgezustand eintritt, ist, dass die Gelenkenden partiell verwachsen, und wenn ich da wieder auf das Knie komme, so ist gerade im Kniegelenk ein ausserordentlich charakteristisches Verwachsungsgebiet, das der Patella. Nach 3—4 Wochen schon kann man sehen, dass die Patella fest, freilich noch so, dass man gelinde Verschiebungen machen kann, mit der Oberfläche der Condylen verwachsen ist. Uebrigens ereignen sich solche Verwachsungen auch bei anscheinend unschuldigen Fällen. Bei nur geringer äusserer Geschwulst kann es sich um viel Faserstoff im Gelenk handeln, und man kann erleben, dass in der allerkürzesten Zeit eine absolute Ankylose entsteht. Erstaunt steht man vor solchen Präparaten, bei denen man sieht, dass vielleicht in einem Vierteljahr, während gar keine stürmischen, etwa schwere Eitererscheinungen vorhanden waren — dass in einem solchen Präparate weder vom Knorpel noch von dem der Oberfläche angehörenden Knochen etwas zu sehen ist, dass der Knorpel einfach weg ist und das Gelenk verwachsen, ohne dass eine Spur von ihm blieb. Eine knöcherne Ankylose, welche in so kurzer Zeit entsteht, habe ich wenigstens bei keinem anderen Process gesehen — doch vielleicht bei einem, und dieser eine Process ist mir nachgerade zweifelhaft geworden. Es ist ja bekannt, dass bei den Fiebern der Puerperalen zwei verschiedene Formen von Gelenkentzündungen vorkommen, die eine Form die eitrige, in der That eine Metastase, eine pyämische Metastase, und die andere Form, die man wohl eine ankylosirende nennen kann, die in ganz kurzer Zeit zur Ankylose führt, ohne dass auch nur ein Tropfen Eiter im Gelenk ist. Sie kommen monoarticulär, aber auch zuweilen gleichzeitig sehr kurz hintereinander an mehreren Gelenken vor.

Das Hüftgelenk und Kniegelenk — habe ich schon gesehen — sind in drei Wochen so fest miteinander verlöthet, dass von einer Aenderung dieses Zustandes durch chirurgische Mittel gar nicht die Rede mehr ist.

Ich bin nun heute der Meinung, dass es sich bei dieser ankylosirenden Form der Gelenkentzündung, der puerperalen, um eine gonorrhoische handelt. Von gonorrhoischen Gelenken, welche rasch ankylosirten, kann ich Ihnen leider hier nur ein allerdings sehr charakteristisches Präparat zeigen; es ist das Präparat eines Ellenbogengelenks, das ich im vorigen Sommer resecirt habe, von einem Studenten, der mir leider durchgebrannt ist, noch ehe die Resection vollkommen geheilt war. Die Erkrankung hatte etwa sechs Wochen bestanden, als sie bereits zur vollkommenen Fixation des Gelenks geführt hatte. Es war einmal versucht worden — es sind dies ja die Fälle, bei welchen so oft an den Gelenken versucht wird, ob sie nicht wieder mobil gemacht werden können, weil es der Arzt nicht für möglich erachtet, dass in so kurzer Zeit knöcherne Ankylose eintreten könne — es war dem Kranken einmal schon das Gelenk gebrochen worden; er sagte, es wäre leicht gegangen, er wäre nicht narkotisirt, es hätte aber bei der Beseitigung der Ankylose stark gekracht. Ich habe dann etwa fünf Monate nach der Erkrankung resecirt und zeige Ihnen hier das Gelenk. Wenn Sie suchen wollen, so werden Sie auch in dem aufgesägten Gelenk mit aller Aufmerksamkeit kaum Spuren der alten Gelenkverbindung zwischen Humerus und den Vorderarmknochen finden. Ich kann Ihnen aber zur weiteren Illustration dieser Verhältnisse hier eine Kranke zeigen, bei der das Röntgen'sche Verfahren, das ich für die Frage der Diagnose dieser Verhältnisse am Lebenden doch für recht wichtig halte, nachweist, dass auch bei ihr eine knöcherne Ankylose eingetreten ist. Es ist dies freilich kein Fall, der für das als Beweismittel angeführt werden kann, was ich Ihnen erzähle. Es ist da knöcherne Ankylose eingetreten, nachdem die Kranke lange Zeit erkrankt war. Sie wurde zuerst punctirt wegen eines schwer eitrigen Gelenks, bekam dann ein Recidiv, wurde noch einmal punctirt, bekam wieder ein Recidiv, und dann habe ich breit aufgeschnitten — das war die Kranke, bei der die vielen Fächer vorhanden waren — und habe ihr nun ausgeräumt von Eiter und von Verwachsungen, was noch möglich war. Dann

heilte sie ziemlich rasch aus, aber Sie sehen, dass hier eine Menge Dinge eingewirkt haben, welche ausser der primären Infection den Verlauf bestimmten. Das (Demonstration) ist die Röntgenphotographie. Sie sehen hier die hinteren Gebiete schwarz; während nach vorn ein breiter Zwischenraum geblieben ist, der offenbar unverwachsen blieb.

Nun, m. H., mir, der ich mich so lange Zeit mit dem Faserstoff bei Gelegenheit der Untersuchung tuberkulöser Gelenke beschäftigt und seine Wirkungen studirt habe, ist das nun in der That nichts verwunderliches: wenn trockner Faserstoff in Gelenken vorhanden ist, noch dazu mit offenbar sehr giftigen, flüssigen Beimengungen, dann ist es mir gar nicht verwunderlich, dass der Faserstoff ausserordentlich rasch den Knorpel verzehrt, dass er nach Verzehrung des Knorpels den Knochen angreift und dass er, wenn jetzt der Process abgelaufen ist, die rasche, zunächst bindegewebige, aber bald verknöchernde Ankylose herbeiführt. Ich bin der festen Ueberzeugung, dass der Vorgang der raschen Ankylose so zu Stande kommt, aber es wäre doch sehr schön, wenn wir einmal eine Anzahl von Präparaten zum Beweis dieser Annahme hätten; aber die Gonorrhoischen sterben sehr selten. Ebenso wissen wir nur aus den spärlichen Mittheilungen (Ollier, Volkmann), dass es in der That Fälle giebt, bei welchen fast nur Faserstoff in den Gelenken ist, aber wir können es nicht beweisen, dass in der That in sehr vielen Fällen der Faserstoff sich so verhält, wie es Ollier und wie es Volkmann beschrieben haben. Ist dem aber in der That so, dann wird der Faserstoff eben das vollbringen, was wir nun leider Gottes in einer so grossen Anzahl von gonorrhoischen Gelenken oder von Gelenken der Gonorrhoischen sehen. Vor allen Dingen im Kniegelenk entsteht rasch Ankylose, und leider — ich habe ja schon hinzugefügt, wie leicht Deformitäten in den Gelenken eintreten — meist eine Ankylose in schlechter Stellung. Ich glaube, dass wir im Verlaufe dieses Winters wohl fünf oder sechs Menschen mit Ankylose in nicht ganz guter Stellung, Genu valgum-Stellung, zum Theil nach hinten gesunken, haben entlassen müssen, machtlos, dagegen noch etwas zu thun. Ich komme darauf mit wenigen Worten zurück. Nun modificiren sich die Dinge dadurch, dass zu gleicher Zeit in die Sehnen und ihre Scheiden eine Faserstoffinfiltration stattfindet, und in diesem Sinne sind besonders alle die Gelenke, bei denen die

Sehnen in der Art rings herum liegen wie beispielsweise bei der Hand, sehr schlimm daran. Zwei Hände wollen wir einmal verfolgen. Man erlebt bei ihnen überhaupt recht viel verschiedenes. Einmal an den Sehnen, dann aber auch an den kleinen Handwurzelknochen. Mir ist das Verständniss für eine Reihe von Veränderungen in der Hand, die ich im Laufe der Jahre gesehen habe und die ich mir früher gar nicht habe erklären können, erst jetzt aufgegangen, nachdem ich hier unzweifelhaft Gelenkentzündungen von Gonorrhoikern gesehen habe, bei denen die schwere Erkrankung von einem Knochenabscess sich verbreitete und ich dann also auch die Knochen exstirpirte — beiläufig das einzige Heilmittel, das wir für diese Fälle mit Knochenerkrankung haben. Die Knochen waren vom Knorpel entblösst, die Oberflächen cariös. Es handelte sich nicht um acute osteomyelitische Processe, sondern um Processe, die mir zu jener Zeit absolut räthselhaft waren. Es giebt also eine Reihe durch die paraarticuläre Phlegmone und durch das Angegriffenwerden der Knochen sehr schwerer gonorrhoischer Handaffectionen. Besser sind die Erscheinungen in den Füssen, weil die Fussgelenke doch nur auf der Vorderseite so unmittelbar von den Strecksehnen bedeckt sind. Bei der Hand kommt aber weiter noch etwas hinzu, was sie parallel stellt mit dem Knie: die Dislocation tritt so ausserordentlich leicht ein. Wird die Hand vernachlässigt, kein Stützapparat angelegt, so stellt sie der Kranke natürlich immer in Flexion. Dann rutscht sie im Radiocarpagelenk volarwärts, es giebt schlimme Dislocationen (Demonstration).

Nun, Sie sehen die Hand hier schon auf dem Wege der Heilung. Es handelte sich um eine schwere Form von Infiltration der Sehnen, auch noch mit einer fluctuirenden Stelle im Carpus; hier eine desselbigen gleichen, die eigentlich ausserordentlich rasch zurückgegangen ist — ich komme gleich darauf, durch welche Mittel —, aber bei der man doch auch immer noch sieht, wie die Sehnen gleichsam alle verschmolzen sind. Am längsten dauert immer die Rückkehr der feinen Beweglichkeit der Finger. Das ist wohl unzweifelhaft zum grossen Theil auf das Leiden der Sehnen zurückzuführen.

Das was wir an den Fussgelenken von der Erkrankung sahen, ist rückgängig geworden, und ebenso ist es uns gelungen, die einzige gonorrhoische Erkrankung der Hüfte, welche wir sahen, durch Ex-

tension zu beseitigen. Ich habe inzwischen noch drei solche Fälle bei Extensionsbehandlung rückgängig werden sehen.

Auch eine gonorrhoische Affection der Schultergelenke haben wir behandelt. Es handelte sich um eine eitrige Form, welche durch Incision des Gelenks und Auswaschung mit Carbolsäure zur Heilung gebracht wurde.

Nach diesen fragmentarischen Bemerkungen wende ich mich noch kurz zu der Besprechung der Behandlung der Gelenkentzündungen der Gonorrhoiker.

M. H., wenn man die Kranken früh zu sehen bekommt, dann glaube ich doch, sie sind im grossen ganzen ein sehr dankbares Object für den Chirurgen. Nun will ich mich nicht weiter damit aufhalten, wie man den Hydrops behandeln soll. Einen einfachen Hydrops behandelt man eben am besten (wie schon oben bemerkt), wenn man die Technik beherrscht, in der modernen Weise durch Punction und durch Injection von Carbolsäure. Es ist so ausserordentlich selten, dass man bei mässiger Kapselschwellung mit diesen Mitteln nicht ausreicht, dass ich das Bedürfniss nach anderen nicht gefühlt habe, und ich kann Ihnen hier eine Kranke zeigen, die nach der ersten Punction noch einen mässigen Erguss behielt, die aber jetzt nach zwei Punctionen geheilt ist. Also ich glaube, auch die schlimmeren Fälle, bei denen es sich um Fluctuation und mässige Kapselschwellung handelt, können Sie — und ich darf hinzufügen, sollten Sie mit Punction behandeln.

Ganz anders steht es mit den Fällen, bei denen ausgesprochene paraarticuläre Phlegmone vorhanden ist. Bei ihnen richtet sich die Frage, ob man überhaupt punctiren soll, nach der Masse der Flüssigkeit, welche man im Gelenk nachweist. In einer Anzahl von Fällen habe ich dann, wenn sich Flüssigkeit im Gelenk nachweisen liess, auch noch punctirt. Ich habe am Knie punctirt, ich habe auch an der Hand punctirt, und ich habe in einem Falle sogar (wie oben bemerkt) das Schultergelenk eingeschnitten, ein solches Schultergelenk mit schwerer paraarticulärer Phlegmone in der Bicepssehne, und ich kann zu meinem Vergnügen berichten, dass der Kranke, nachdem ich das Schultergelenk energisch ausgewaschen und eine Menge von Faserstoff ausgeräumt habe, mit vollständiger Bewegungsfreiheit geheilt ist. An der Hand und am Fuss rathe ich, wenn man überhaupt punctiren will, in der Regel Stichinjectionen zu machen.

Sie sind ja nicht schwer. Mit einer Stichspritze kann man jede beliebige Menge von Carbolsäure einführen, während es mit dem Troikar ziemlich schwer ist, zwischen den Sehnen durchzukommen und grössere Massen von eitrig faserstoffiger Flüssigkeit herauszubringen. Nun es ist ja ein Segen, dass wir Mittel haben, um gerade die paraarticulären Processe zu beseitigen. Die Franzosen brauchen heute noch — das habe ich aus den neuesten Mittheilungen der französischen Aerzte gesehen — das Vesicator, und ich glaube, sie haben Recht. Ich glaube, es geht mit dem Vesicator in vielen Fällen die entzündliche Schwellung rasch zurück. Ich habe mich daran gewöhnt, auf Grund von Beobachtungen, die ich vielfach von der Wirksamkeit der Jodtinctur bei phlegmonösen Processen gemacht habe, bei der Jodtinctur zu bleiben. Aber es passirt mir noch oft, dass ein Mensch zu mir kommt und sagt, wenn ich ihm Jodtinctur verordne: ja, die Jodtinctur habe ich nun schon ein halbes Jahr gebraucht, und es hat mir nichts geholfen. Sehr oft liegt dies an der unvollkommenen Application des Mittels. Wer die Jodtinctur so darauf pinselt, als wenn er eine Salbe einschmiert, wird freilich nichts erreichen. Es soll durch die Application des Mittels die Haut in Entzündung versetzt werden, es schadet auch nichts, wenn sich Blasen bilden. Die Exsudationen in die Haut sind es ja, die die Exsudationen in den Gelenken verschwinden machen. Dass sie das oft machen, ist die Hauptsache, und so rathe ich Ihnen, bei diesen phlegmonösen Processen, wie Sie sie hier gesehen haben, die Hände, die Füsse, die Sehnen, die auch phlegmonös sind, entschieden mit Jodtinctur zu behandeln. Aber Sie müssen die Jodtinctur so anwenden, dass der Mensch am andern Tage eine Haut hat, die wie Pergament ist. Dann hört man auf. Es muss also schon ein Dutzend Mal hintereinander immer wieder von neuem das Mittel aufgepinselt werden. Dann giebt es freilich solche Füsse, wie die sind, welche Sie da sehen, sie werden blutrünstig, und es muss die Haut durch Application milder Salben (Zinksalbe etc.) wieder zur Heilung gebracht werden. Ein zweites Moment, das mit dazu gehört für die Hände und für die Füsse, ist die Ruhe. Auch darauf haben die Franzosen schon lange aufmerksam gemacht, und wir haben es vernachlässigt. Die Ruhigstellung der Hand kann schon für sich allein so einen Process zurückbringen. In einer Reihe von anderen Fällen spielt die Extension eine grosse Rolle, vor allen Dingen bei den Fällen, bei

denen es sich um rasch ankylosirende Processe handelt. So ist die Distraction und Extension ein bedeutungsvolles Mittel für die Coxitiden. Wir haben eine coxitische Kranke hier, die in kurzer Zeit mit Distraction geheilt worden ist, und wenn wir sie zu früh gehen liessen, bekam sie stets Recidive. Ebenso spielt die Distraction eine relativ grosse Rolle beim Kniegelenk. Wir distrahiren die Gelenke eben und verhüten dadurch wenigstens — so hoffe ich, und ich glaube, ich habe auch Beweise dafür — dass es öfter keine Ankylosen giebt.

Nun kommt aber ein Kapitel, und das ist eigentlich das schlimmste in der ganzen Geschichte der Behandlung der Folgezustände der gonorrhoischen Gelenke: was macht man mit den unglücklichen Menschen, die eine Ankylose davongetragen haben? Ich finde, dass es gut ist, dass wir solche Menschen röntgenographiren. Die Röntgenphotographie wird, so hoffe ich, Arzt wie Patienten vor mancher Enttäuschung bewahren, indem sie nachweist, dass es sich bereits um knöcherne Ankylose handelt. Denn bis jetzt haben wir immer versucht, ob man ein solches Gelenk brechen und beweglich machen kann. Es gelingt ja sehr häufig in Fällen, in denen wir es gar nicht für möglich gehalten haben. Ich erzählte heute Morgen noch, dass eine junge Frau mir seit vielen Jahren — sie ist in der Zeit alt geworden — in jedem Jahr von neuem ihre Freude ausdrückte, dass sie ihr bewegliches Knie wiederbekommen habe. Die Frau war auf der Hochzeitsreise erkrankt, sie kam direkt zu mir gereist mit einer solchen paraarticulären Phlegmone. Ich habe damals geglaubt, es sei ein Rheumatismus. Ich bin dann nachher anderer Ansicht geworden, ich bin der Ueberzeugung, es handelte sich bei der Dame um gonorrhoische Gelenkentzündung. Nun, die Gelenkentzündung lief in der gewöhnlichen Weise ab. Aber eine Ankylose kam. Ich habe in dem Falle in der That gebrochen; gekracht hat es in dem Gelenk, als wenn der Knochen mit durchbräche, und trotzdem hat die Kranke ein ganz mobiles Knie bekommen. Aber unter welchen Leiden! Bis man das erreicht, dass ein solches Knie mobil wird, dazu gehört eine Charakterstärke von Seiten des Patienten, die geradezu kolossal ist. Ich glaube, dass die grössten Schmerzen, die ein Mensch durchmacht, die sind, wenn er ein vom Arzt mobil gemachtes Gelenk mobil erhalten will, und das Schlimmste ist: wenn die Bewegungen nicht am Tage drei-, viermal wiederholt werden, so wird überhaupt nichts

daraus. Einen solchen Menschen möchte ich Ihnen zum Schluss zeigen. Er ist hier. Er ist von einer andern Klinik zu uns gekommen, da er eine Gelenkentzündung in der rasch versteifenden Form durchgemacht hat, und er hat mich eigentlich wahrhaft gezwungen, dass ich Brechversuche gemacht habe. Ich habe zweimal sein Gelenk mobil gemacht. Es ist auch mobil geworden. Aber es fehlt doch noch ziemlich viel bis zu der vollkommenen Beugung. Er hat es aber mit äusserster Energie jetzt seit einem Vierteljahr bearbeitet, und ich glaube, wenn er noch ein Vierteljahr daran arbeitet, so wird wenigstens etwas mehr herauskommen als gegenwärtig. Handelt es sich dagegen nicht um Verwachsungen sondern nur um Contracturen, dann kann man mit activen und passiven Bewegungen, mit Medicomechanik und Massage viel erreichen.

Das, m. H., sind die Mittheilungen, die ich Ihnen über die gonorrhoischen Gelenke machen kann, und ich bitte Sie dringend, dass Sie Zusätze dazu geben mögen, denn es ist ein Kapitel, das meiner Ansicht nach breit bearbeitet werden muss.

Zur Theorie der Geschosswirkung.[1])

Von

Geh. Med.-Rath Prof. **Dr. Rudolph Köhler,** Berlin.

Die Wirkung des modernen Geschosses im Ernstfalle ist noch nicht erprobt, wenigstens nicht in nennenswerthem Grade; nur in kleinen aussereuropäischen Kriegen ist das neue Gewehr bisher benutzt, und über seine Wirkung haben wir keine ganz zuverlässigen Berichte. Jedenfalls muss nach unseren Betrachtungen über Ballistik die Wirkung des neuen Gewehrs eine andere sein, als die Wirkung der in den letzten europäischen Kriegen, also auch in unserem Feldzuge 1870/71 gebrauchten Gewehre. Das lehren auch die zufälligen oder absichtlichen Verletzungen, welche das neue Gewehr bisher bei uns hervorrief, lehren auch die Erfahrungen, welche man bei Unterdrückung von Arbeiteraufständen in Oesterreich gemacht hat.

Fachmänner nehmen an, dass sich seit unserem letzten Feldzuge die Wirkung des Gewehrs auf das lebende Ziel verzehnfacht und die Kraft des schweren Geschützes um das Vier- bis Fünffache vermehrt habe.

[1]) Siehe die Verhandlungen im I. Theil dieses Bandes, S. 85. — Der Vortrag bildet in ausführlicher Begründung seiner Thesen und in erweiterter Form das VI. Kapitel des in diesen Tagen bei Otto Enslin, Berlin, erschienenen Lehrbuches der Allgemeinen Kriegschirurgie des Vortragenden. Die nachfolgenden Zeilen sind ein von Herrn Dr. Sarfert verfasstes Excerpt des genannten Kapitels.

Die Wirkung des Geschosses auf ein Ziel hängt ab von seiner lebendigen Kraft und von seiner Beschaffenheit, sowie von der Widerstandskraft des Zieles.

Die Arbeitsleistung, die Bewegungsenergie des Projectils wird nach physikalischen Gepflogenheiten durch Meterkilogramme ausgedrückt. Um sich eine Vorstellung von der Kraft oder Bewegungsenergie zu machen, welche durch eine gegebene Anzahl von Meterkilogrammen repräsentirt wird, ist es nützlich, sich zu vergegenwärtigen, dass die Kraft eines Pferdes auf 75 mkg geschätzt wird, d. h. ein Pferd ist imstande (jedoch nur auf kurze Zeit) ein Gewicht von 75 kg in einer Sekunde einen Meter hoch zu heben. Danach beträgt die Arbeitsleistung unseres heutigen Infanteriegeschosses nach einer Flugweite von

100 m . . .	239 mkg	1000 m . . .	53 mkg
200 m . . .	186 „	1100 m . . .	49 „
300 m . . .	145 „	1200 m . . .	45 „
400 m . . .	113 „	1300 m . . .	42 „
500 m . . .	90 „	2000 m . . .	23 „

Die Arbeitsleistung des Geschosses nimmt daher zunächst schnell, mit zunehmender Entfernung weniger schnell ab.

Es ist also ziemlich gleichgültig, ob Jemand auf 1900 oder 2000 m Entfernung verwundet wird, anders aber gestaltet sich die Verwundung, wenn sie das eine Mal auf 100, das andere Mal auf 200 m Entfernung des Schützen vom Ziel erfolgt.

Um die Kraft in ihrer ganzen Grösse zu einer sichtbaren Aeusserung auf's Ziel zu bringen, muss das Geschoss in letzterem stecken bleiben. Diese Thatsache wird bei Würdigung der Schussresultate viel zu wenig beachtet; es kommt also nicht nur auf die Grösse der lebendigen Kraft des Geschosses an, sondern auch auf die Zeit, während welcher es im Ziele wirkt.

Durchbohrt ein Geschoss ein Ziel und trifft ein zweites, in welchem es stecken bleibt, so kann der Fall eintreten, dass das erste Ziel, trotzdem es mit grosser Kraft getroffen wurde, viel weniger Zerstörung aufweist, als das zweite, da das Geschoss nur einen kleinen Bruchtheil einer Sekunde in ihm verweilte, während es im zweiten Zeit hatte, seine ganze noch übrige Bewegungsenergie auf das Ziel zu übertragen.

Wenn zwei Geschosse ferner gleiche lebendige Kraft haben, so wird das mit grösserem Querschnitt, da es mehr Widerstand im

Ziele findet, länger im Ziele bleiben, als das andere, es muss deshalb auch grössere Zerstörungen anrichten. Ein im Ziele selbst sich stauchendes Geschoss wird daher auch mehr lebendige Kraft auf das Ziel abgeben, als ein sich nicht stauchendes.

Das Hartbleigeschoss staucht sich leicht, weniger leicht das Kupfermantelgeschoss, das Compoundgeschoss so gut wie gar nicht. Hieraus erklärt sich auch auf die einfachste Weise die scheinbar paradoxe Thatsache, dass das neue, sich nicht stauchende Mantelgeschoss (wenn es nicht etwa in Querstellung eindringt) bei Schädelschüssen der Selbstmörder trotz seiner grösseren lebendigen Kraft nicht so gewaltige Zerstörungen hervorruft wie das früher im Gehirn sich stauchende Weichbleigeschoss, erklärt sich auch die auffallende Beobachtung, dass das neue Mantelgeschoss bis auf 50 m Entfernung im allgemeinen die gleichen Zerstörungen des Schädels hervorruft und erst von 100 m ab eine gewisse Abnahme der Schädelstörung eintritt, trotzdem seine lebendige Kraft doch gerade in der ersten Zeit seines Fluges rapide abnimmt.

Die Mantelgeschosse erleiden bei Nahschüssen oft nur geringfügige Veränderung ihrer Gestalt, während sie selbst auf grosse Entfernung hin zuweilen noch im Ziel zersplittern, so dass die Grösse der Deformation kein Maassstab für die Entfernung des Schützen vom Ziel ist.

Die Wirkung am Ziel hängt ferner ab von den physikalischen Eigenschaften des Geschossmaterials. Trifft ein Zündnadelgeschoss und ein Mantelgeschoss, beide mit gleicher lebendiger Kraft begabt und von gleicher Form auf ein ganz gleiches Ziel, z. B. auf einen Eichenblock, so durchbohrt das Mantelgeschoss bei einer gewissen Grösse der lebendigen Kraft noch den Block, während das Zündnadelgeschoss in ihm stecken bleibt.

Da die Wirkung des Geschosses auf ein Ziel nicht in einem einmaligen Stosse desselben gegen dieses, sondern in einer unendlichen Anzahl sich immer wiederholender Stösse der Molecüle gegeneinander (und zwar in gleicher Weise im Ziel wie im Geschoss) besteht, so bewirken die Schwingungen im Geschoss eine äusserlich wahrnehmbare Deformation desselben, wenn das Cohäsionsvermögen der Molecüle des Geschosses ein geringes, wie beim Zündnadelgeschoss, das Ziel aber ein festes, wie der Eichenblock ist. Ein Geschoss, das sich deformirt, vergrössert seinen Querschnitt, hierdurch wird der Widerstand des Zieles vermehrt; demnach

muss das schwerer sich deformirende Mantelgeschoss, bei gleicher Form und gleicher lebendiger Kraft auf dasselbe Ziel abgefeuert, eine andere Wirkung ausüben als das leicht seine Gestalt verändernde Bleigeschoss des Zündnadelgewehres. Naturgemäss ist auch die äussere Form des Geschosses mitbestimmend für diese Wirkung. Andererseits ist das Widerstandsvermögen des getroffenen Körpers um so grösser, je specifisch schwerer er ist, wozu noch der Grad der Elasticität des Zieles kommt. (Ein specifisch schwerer Körper z. B. kann leichter vom Geschoss durchdrungen werden, wenn der letztere, z. B. wie Gummi, eine grosse elastische Kraft besitzt.)

Es ist nützlich, bei der Kraftübertragung durch Stoss sich die Kraft als eine begrenzte gerade Linie vorzustellen, deren Anfangspunkt den Angriffspunkt der Kraft, deren Länge die Intensität, deren Richtung die Richtung der erzeugten Bewegung repräsentirt. Auch das Ziel denken wir uns als eine gerade Linie, welche aus hintereinanderliegenden, durch den Aether getrennten kleinsten Theilen besteht. Das an der Spitze der angreifenden Linie befindliche Molecül trifft auf das erste Molecül des Zieles, ihm einen Stoss in der Richtung der angreifenden Linie versetzend. Dieses stösst das angreifende zurück, prallt gegen das zweite, dasselbe gleichfalls in Bewegung setzend, dieses gegen das dritte u. s. w. Aber alle diese Molecüle waren in der Ruhelage, und um sie in Bewegung zu setzen, musste ihre Trägheit überwunden werden; dadurch wird Kraft verbraucht, und so vermindert sich von Molecül zu Molecül die Schnelligkeit ihrer Bewegung, bis die Kraft erschöpft und der Ruhezustand wieder eintritt, die Wirkung des Stosses des ersten Molecüls der angreifenden Linie ist vorüber. Aber nicht nur das erste Molecül der angreifenden Linie war mit vorwärtsdrängender Kraft begabt, sondern die folgenden gleichfalls — es folgt also unmittelbar nach dem ersten Stosse, ehe die Wirkung desselben vorüber ist, ein zweiter von der angreifenden Linie ausgehender: in unmessbar kleinen Zeitintervallen wird den bereits in der Stossrichtung sich bewegenden Molecülen durch neue Stösse immmer neue Bewegung mitgetheilt, immer von neuem Rückstösse durch das Beharrungsvermögen der Theile hervorrufend. In der tausendfältigen Wiederholung dieser molecularen Stösse und Rückstösse liegt das Charakteristische des Vorganges. Es entsteht mithin ein Hin- und

Herschwingen der Molecüle in longitudinaler Richtung, abwechselnd Verdichtung und Verdünnung ihrer Zwischenräume dadurch erzeugend, dass das erste Molecül sich zunächst dem zweiten nähert, dann aber in seiner Vorwärtsbewegung gehemmt wird, einen Rückstoss erhält, der an Kraft dem Anprall gleich ist, während das in Ruhe befindliche zweite sich nunmehr entfernt. Einen solchen Vorgang nennt man eine longitudinale Welle.

Ein Beispiel von derart aufgespeicherter, vorwärtsdrängender Kraft eines in einem labilen Medium befindlichen Körpers ist das in der Luft dahinsausende Projectil, welches durch die Pulvergase in Bewegung gesetzt ist und durch dessen Schwerpunkt die Resultante aller vor- und rückwärts laufenden Schwingungen geht, das Geschoss zu einer fortwährenden Vor- und Rückwärtsbewegung, also zu Stössen zwingend. So beweist auch die Geschosswirkung die Richtigkeit des Satzes, dass das ganze mechanische Naturgetriebe sich in Schwingungen (und Rotationen) vollzieht und auf dem Dualismus von Wirkung und Gegenwirkung beruht.

Die longitudinalen Schwingungen im Ziel in der Flugrichtung des Geschosses lassen sich sowohl bei Körpern, welche wir für wenig oder garnicht elastisch ansehen, wie bei sehr elastischen in gleicher Weise schön demonstriren. Wird ein Kanonenrohr von einem Geschoss an seiner Mündung getroffen, so ist unter Umständen an dieser keine oder doch nur eine sehr geringfügige Verletzung zu sehen, aber das Rohr, das im übrigen makroskopisch wenigstens ganz unversehrt geblieben ist, wirft seine Schwanztraube ab. Ein weiterer Versuch zeigt die Schwingungen besonders schlagend.

Schiesst man auf Sandsteinplatten, so beobachtet man zuweilen, dass die getroffene Platte am Auftreffpunkt keine wesentliche Veränderung zeigt, während auf der garnicht vom Geschoss berührten hinteren Seite der Platte relativ grosse flache Kegel abfliegen, während die Mitte der Platte scheinbar wenigstens ganz intact bleibt. Wenn ein Geschoss mit erlahmender Kraft die Tabula externa des Schädels trifft, so braucht diese letztere gar keine Veränderungen zu zeigen, und doch findet sich ein Theil der Tabula interna abgesprengt. — Sehr schön lassen sich die longitudinalen Stosswellen bei sehr elastischen Körpern an der Mariotte'schen Percussionsmaschine studiren.

Es findet jedoch nicht nur ein longitudinales Hin- und Her-

schwingen der in der Flugrichtung des Geschosses liegenden Theile statt, sondern auch ein Schwingen von Theilen, welche mehr oder weniger senkrecht zu der Flugrichtung sich befinden, also ein transversales Schwingen.

Die durch das Geschoss zur Seite gedrängten Molecüle haben im Beginn ihrer seitlichen Verschiebung das Bestreben, ihrem ersten Impulse der Bewegung in der Flugrichtung des Geschosses zu folgen. Die Hauptfortleitung ihres Stosses würde also nicht senkrecht zur Flugbahn des Geschosses erfolgen, sondern, da die senkrecht zur Flugbahn stehenden Molecüle in einem homogenen Ziele dem Ausweichen zur Seite an sich gleichen Widerstand leisten wie die in der Flugbahn liegenden, nach dem Parallelogramm der Kräfte in einer Linie, welche sich zwischen der Achse und dem Perpendikel der Flugbahn hält, d. h. die Fortpflanzung der Schwingungen erfolgt vornehmlich in Kegelmantelform, bei welcher die Basis des Kegels dem Ausschuss zugewandt ist.

Die Seitenschwingungen erfolgen aber auch bei entsprechend grosser Kraft des Geschosses nach allen anderen Richtungen, z. B. senkrecht zur Flugbahn, ja der Richtung der Flugbahn entgegengesetzt. Man kann diese Erscheinungen studiren, wenn man das Zielobject aus gleichartigen Theilen, deren jeder für sich einen festen Körper bildet, bestehen lässt, z. B. aus mit Marmorkugeln gefüllten Blechbüchsen oder mit Kieselsteinen gefüllten Gefässen. Die Blechbüchsen zeigen bei grösster Geschwindigkeit des Geschosses nach allen Seiten, auch nach der Einschussseite hin „humpenförmige Ausbuchtungen“ der Blechwand und die Marmorkugeln „gallensteinartige Abplattungen“ (n. Kocher).

Ein Stoss durch feste Körper pflanzt sich leichter und auf weitere Entfernungen fort, als durch flüssige, da die Kraft bei letzteren in gleicher Intensität sich nach allen Seiten hin fortpflanzt (was bei den ersteren nicht der Fall ist), wodurch die Intensität und Fernwirkung des Stosses abgeschwächt wird.

Weshalb fällt der Mensch nicht sofort um, wenn er durch einen Granatsplitter, dem eine grosse lebendige Kraft innewohnt, getroffen wird, wohl aber eine gleichgestaltete und gleichgrosse trockene Holzpuppe? Offenbar weil der menschliche Körper zum grössten Theil aus den Stoss schlecht leitenden wasserreichen ganz verschieden gebauten Geweben besteht. Ein schwerer Lastwagen, welcher über feuchten ungepflasterten Boden dahinrollt,

pflanzt die durch ihn verursachten Schwingungen der Erde nicht bis zu den nahegelegenen Häusern fort, wohl aber, wenn der Boden fest geflastert ist, oder Frost hat.

Ein klassisches Beispiel für die enorme Kraftmenge, welche leicht aneinander verschiebbare Körper durch Reibung verzehren, ist der Sand, besonders grobkörniger. Geschosse mit grösster lebendiger Kraft bleiben nach kurzem Fluge im Sande stecken. Ein Schuss auf einen mit trockenem Sande (oder trockenem Gypspulver, Sägemehl) gefüllten Schädel führt nur relativ geringfügige Zerstörungen der Kapsel herbei. Die Theilchen des Wassers sind gleichfalls labil, und es könnte die Frage entstehen, ob beim Eindringen eines Geschosses in Wasser durch das Aneinanderschieben von Milliarden von Wassertheilchen gleichwie beim Sande soviel Energie verloren ginge, dass das Geschoss bald in seinem Fluge erlahme. Dieser schnelle Energieverlust des Geschosses im Wasser ist allerdings Thatsache. Das moderne Geschoss dringt mit einer Kraft von mehr als 200 mkg in das Wasser ein und kommt doch nach wenigen Metern Flug zur Ruhe, es ist nicht imstande, ein in dem Wasser befindliches leichtes Drahtnetz auf 140 cm Entfernung zu durchschlagen. Aber dieser Energieverlust beruht nicht auf Reibung. Füllen wir Wasser in ein rings geschlossenes Gefäss ein und jagen ein mit grosser Kraft begabtes Geschoss durch das Wasser hindurch, so zersprengt das Wasser die Hülle in unzählige Theile, und zwar nach allen Richtungen.

Wie sind die eigenartigen Schussverletzungen des menschlichen Körpers, welche dem eben erwähnten Experiment entsprechen und welche man mit dem Namen der Explosivschüsse belegte, zu erklären? Falsch ist die Anschauung, dass die Rotation des Geschosses und seine Centrifugalkraft sie verursache, ebenso andere Ansichten, welche die Erklärung im Luftdruck, Erwärmung und Deformation des Geschosses suchen. Viele Jahre führte man mit einem gewissen Erfolg jene auffallenden Zerstörungen auf hydraulischen Druck zurück. Das Prinzip des hydraulischen Druckes im physikalischen Sinne besteht bekanntlich darin, dass das Wasser in einem geschlossenen Hohlraum einen empfangenen Druck nach allen Seiten hin auf beliebige Entfernung in gleicher Stärke fortpflanzt und als Prototyp eines hydraulischen Vorganges sieht man die hydraulische Presse, die Wirkung des hydraulischen Stempels an.

Der hydraulische Druck im Sinne hydraulischer Pressung

kann aber niemals durch eine in unmessbar kleiner Zeit wirkende Gewalt auf eine mit Flüssigkeit gefüllte, allseitig geschlossene Kapsel zustandekommen, auch nicht im ersten Moment des Eindringens, sondern dadurch, dass dieser Druck solange wirkt, bis die im Wasser erzeugten Schwingungen und Gegenschwingungen in der geschlossenen Kapsel ins Gleichgewicht kommen.

Wäre die Theorie der Anhänger des hydraulischen Druckes im Sinne hydraulischer Pressung richtig, so würde ein nur den 3000. Theil einer Secunde dauernder Druck auf das Wasser einer mit einem Reservoir von einem Kubikkilometer Inhalt communicirenden kleinen Röhre genügen, um einen allseitig gleichen Druck auf die Wandungen des grossen Gefässes auszuüben. Das ist ganz unmöglich, denn dazu gehört mehr Zeit; ehe der Druck die Wandungen der Kapsel erreicht hat, hat sich die Energie der Welle durch das Beharrungsvermögen der Wassertheilchen, welches der Welle entgegenwirkt, erschöpft.

Aber auch der hydraulische Druck im anderen Sinne, welcher vornehmlich auf dem Begriffe der Raumbeengung basirt, kann nicht zur Erklärung der gewaltigen Zerstörungen, welche Explosivschüsse hervorrufen, herangezogen werden. Denn wir haben dieselben Explosiverscheinungen auch beim trepanirten Schädel, also auch wenn die Kapsel mit dem flüssigen Inhalt nicht allseitig geschlossen ist, wo von einer Raumbeengung durch die Kapsel keine Rede sein kann.

Weshalb zerrissen die Wandungen des offenen Schädels, da das Wasser doch Raum genug zum Ausweichen hatte? Wie ist es möglich, dass Wasser, welches gegen einen festen Körper andrängt, diesen zerstört? Die wild bewegte See zerschlägt die eisernen Schiffsplanken, die mit Wasser geladene Pistole zerschmettert den Schädel des Selbstmörders. Was ist der Grund? Wirkt eine intensive Gewalt plötzlich auf Wasser und sucht dasselbe zu verdrängen, so haben die Wassertheilchen nicht die nothwendige Zeit zum Ausweichen, die Labilität seiner kleinsten Theile kann sich nicht bethätigen; die Stosswelle geht demzufolge in solchem Falle durch das Wasser wie durch einen festen incompressiblen Körper, nur ungleich schneller und intensiver, da es einen so homogenen Körper wie Wasser nicht weiter giebt.

Aber nicht nur die Plötzlichkeit der Gewalteinwirkung kann diesen Zustand hervorrufen, auch der zweite Factor der lebendigen

Kraft eines bewegten Körpers, die Masse kann dasselbe bewirken, wenn dieselbe mit grossem Querschnitt angreift. Wenn jemand beim Sprung ins Wasser aus bedeutender Höhe mit dem Rücken oder dem Unterleib platt aufs Wasser schlägt, so sind die Theile des Wassers, welche der Mitte der auftreffenden Fläche entsprechen, weniger in der Lage ausweichen zu können, als die seitlich getroffenen; die Mitte der Auftrefffläche wirkt dem fallenden Körper gegenüber gleichsam als feste Masse durch ihr Beharrungsvermögen und kann an dieser Stelle schwere Verletzungen des Körpers hervorrufen, die Wassertheilchen befinden sich bei diesem Vorgange in einem ähnlichen Zustande, wie die fest in einem Blechgefäss eingepressten Marmorkugeln, die nicht mehr ein aus leicht aneinander verschiebbaren Theilen bestehendes Conglomerat von Kugeln darstellen, sondern durch ihr Eingepresstsein die leichte Verrückbarkeit ihrer Theile verloren haben, so dass sich die Stosswelle wie durch einen massiven Körper auch durch sie forpflanzt.

Eine Veränderung des Aggregatzustandes des Wassers tritt selbstredend bei dem eben erwähnten Vorgange ebensowenig ein, wie die Marmorkugeln durch ihr Eingepresstsein zu einem massiven Marmorblock werden.

Wie die Labilität der Wassertheilchen mehr und mehr abnimmt, je schneller die angreifende Gewalt wirkt, zeigt folgender Versuch: Schiesst man auf ein im Wasser befindliches, nicht allzu tief unter dessen Oberfläche liegendes Brett mit einer Pistole, deren Geschoss geringe lebendige Kraft hat, so durchfliegt das Geschoss das Wasser und durchbohrt das Brett; die Wassertheilchen hatten Zeit auszuweichen. Vergrössert man die lebendige Kraft des Geschosses z. B. durch Vermehrung der Pulverladung, so dringt zwar das Geschoss in das Wasser ein, durchschlägt aber das Brett nicht mehr; bei allergrösster Geschwindigkeit zersplittert es schon beim Auftreffen.

Durch dieses Experiment wird uns in klassischer Weise vor Augen geführt, wie die Labilität der Wassertheilchen mit zunehmender Geschossgeschwindigkeit immer weniger zur Geltung kommt, wie ihr Beharrungsvermögen immer mehr in die Erscheinung tritt, bis dasselbe zu einer solchen Höhe heranwächst, dass es die Cohäsionskraft des Bleies vernichtet.

Als Schlussfolgerung ergiebt sich: Die Explosivschüsse des Schädels beruhen auf keilförmiger Zerstörung des Schädels durch

ein mit sehr hoher Geschwindigkeit begabtes Geschoss; ermöglicht wird dieser Vorgang dadurch, dass gegenüber der Geschwindigkeit des Geschossfluges (das Geschoss durchsetzt den Schädel in dem drei-, vier- oder fünftausendsten Theil einer Secunde) die Wassertheilchen des Schädelinhalts ihre Labilität nicht bethätigen können.

Durch diese Annahme erklären sich alle Erscheinungen, welche Explosivschüsse des Schädels hervorbringen, in ungezwungener Weise; nicht aber durch die Annahme des hydraulischen Druckes, auch nicht durch die neueste, von den Herren Kurlbaum und Schjerning aufgestellte Theorie der hydrodynamischen Druckwirkung.

Dieser Theorie liegt folgende Anschauung zu Grunde: „Die dem Geschoss zunächst liegenden Wassertheilchen erhalten eine Geschwindigkeit, welche von derselben Grössenordnung ist wie die Geschossgeschwindigkeit, und die Theilchen übertragen die Geschossgeschwindigkeit weiter auf die ihnen benachbarten Wassertheilchen und so fort, so dass eine ziemlich grosse Wassermenge eine ausserordentliche Geschwindigkeit erhält. Die Arbeitsleistung eines Geschosses besteht also wesentlich in der Abgabe seiner Geschwindigkeit auf das umgebende Wasser, und zwar an eine ziemlich umfangreiche Wasserzone."

Diese Theorie nimmt weiter an, dass zunächst sich Einschuss- und Ausschussloch bilden, welche beide, worauf das Werk der Medicinalabtheilung als eine typische Erscheinung wiederholt hinweist, radiale, vom Schussloch ausgehende und circuläre, dasselbe umkreisende Spalten erkennen lassen; erst wenn das Geschoss den Schädel verlassen hat, erfolgt die Zerstörung des übrigen Schädels durch hydrodynamische Druckwirkung. Wir haben also bereits, ehe diese Wirkung in die Erscheinung tritt, zwei mehr oder weniger grosse Oeffnungen im Schädel. Nun aber steht fest, dass der Inhalt des Schädels bei Explosivschüssen unter einem Druck steht, der zuweilen 40 Atmosphären überschreitet und noch relativ dadurch vermehrt wird, dass am Einschussloche wegen der hinter dem Geschosse vorhandenen Luftverdünnung ein negativer Druck herrscht. Diesen Druck müssen wir unter allen Umständen mit in Rechnung ziehen. Es ist undenkbar, dass dieser ungeheure, durch das Manometer nachgewiesene Druck nicht schon im Augenblick, in welchem der Geschossboden das Einschussloch passirt hat, die nicht compressible Flüssigkeit aus dem Einschussloch mit

grösster Gewalt herausströmen lassen sollte, da jede unter einem Druck stehende Flüssigkeit immer nach der Seite des geringsten Widerstandes ausweicht; geschieht dies aber — und das muss geschehen, wenn die Theilchen des Wassers ihre Labilität bethätigen können —, so kann von einer Weiterleitung von lebendiger Kraft durch Geschwindigkeitsübertragung auf die Innenwand der Schädelkapsel meines Erachtens nicht mehr die Rede sein und noch viel weniger, wenn gar schon zwei Oeffnungen vor dem Eintreten dieser Wirkung vorhanden sind.

Gegen die hydrodynamische Theorie dürften vielleicht auch die eigenen Worte ihrer Begründer sprechen: „Während die leeren Bleigefässe glatt durchschlagen werden .... zeigen dagegen die mit Wasser und vielleicht noch mehr die mit Kleister gefüllten Gefässe eine nach allen Seiten hin von innen nach aussen auftretende Druckwirkung.“ Man sollte doch annehmen, dass das Anstürmen der Wassermassen leichter in einem mit Wasser als in einem mit Kleister gefüllten Gefässe vor sich ginge, dass die Zerstörungen im ersteren Falle viel hochgradiger sein müssten, denn die zähen Bestandtheile des Kleisters müssen die vorwärts drägenden Wassermassen aufhalten und die Kraft der Stosswelle abschwächen.

Ist denn eine vorübergehende Veränderung in dem physikalischen Verhalten des Wassers so wunderbar? Man vergegenwärtige sich z. B. den Vorgang der Flüssigmachung der Kohlensäure, des Sauerstoffs und Stickstoffs durch Druck und Temperaturänderung. Wird Wasser durch Abkühlung zu einem festen Körper, warum soll es nicht unter einem enormen Drucke oder bei grosser Schnelligkeit einer Gewaltwirkung in einen Zustand hineingerathen, in welchem vorübergehend das leichte Ausweichungsvermögen seiner Theile sich nicht bethätigen kann, ohne dass hierdurch sein Aggregatzustand sich ändert? Nehmen doch die Physiker an, dass die glühenden Gase der Sonne durch den Druck, welchen die Anziehung der ungeheueren Masse der Sonne auf sie ausübt, dichter sind, als die festen Bestandtheile unserer Erde, ohne doch ihren Aggregatzustand zu ändern. Würde man die Geschossgeschwindigkeit so steigern können, dass auch die dem Wasser gegenüber viel labilere Luft, z. B. die, welche sich zwischen den Sandkörnchen befindet, ihre Labilität nicht äussern kann, so würde ein mit trockenem Sand gefüllter Schädel ebenso auseinandergesprengt werden, wie ein mit feuchtem Sand gefüllter.

Im Jahre 1894 schrieb du Bois-Reymond (Sohn des Physiologen du Bois-Reymond) folgendes: „Wir haben gesehen, dass wir keine scharfbegrenzte Definition für die Aggregatzustände aufstellen können. Ein Stück Flaschenpech oder Siegellack zerfliesst, wenn es lange einem gleichmässigen Drucke ausgesetzt ist, und zerspringt in scharfkantige Splitter, wenn man durch einen Hammerschlag eine Wirkung darauf ausübt, die, in Kilogrammen gemessen, vielleicht nur einen kleinen Theil des zuerst langsam ausgeübten Druckes darstellt.

„Der Siegellack bildet also ein Beispiel eines allem Anscheine nach festen Körpers, der sich aber als flüssiger entpuppt, sobald wir nur langsam genug auf ihn einwirken. Dass sich Eis ähnlich verhält, beweist die allgemein bekannte Eigenschaft der Gletscher. Sollte nun nicht Wasser, welches gewöhnlich für eine Flüssigkeit gehalten wird, sich wie ein fester Körper benehmen können, wenn nur die Zeit der Einwirkung hinreichend klein gemacht wird?“ du Bois-Reymond hat bei diesen Worten die Geschossgeschwindigkeit im Auge.

Wenn wir die Geschosspräparate betrachten, sei es, dass es sich um sogenannte Explosionsschüssse handelt oder nicht, immer tritt uns ein bestimmter Typus in der Art der Zerstörung des Ziels entgegen. Von den Schussöffnungen aus, vom Einschuss wie vom Ausschuss, aber auch vom Schusscanal aus zieht eine mehr oder weniger grosse Anzahl von radialen Spalten in die Gewebe hinein; wir sehen ferner bei vielen Schusspräparaten mehr oder weniger unterbrochene circuläre Streifen die Schussöffnungen umkreisen. Auf diese typischen Spalten macht die Medicinalabtheilung wiederholt aufmerksam.

Welche Ursache liegt diesem immer wiederkehrenden Typus zu Grunde? Eine Erklärung dieser Erscheinung ist noch nicht gegeben, und doch ist der Entstehungsmechanismus derselben ein überaus einfacher, ebenso wie auch die Mechanik der vollständigen Zertrümmerung des Zieles ein einfacher Vorgang ist.

Jedes Geschoss dringt keilförmig ins Ziel ein, nicht nur unser modernes mit seiner abgerundeten Spitze, sondern auch die früher gebräuchliche Rundkugel. Niemals kommt es vor, dass das Geschoss sofort mit seinem grössten Querschnitt, also nicht keilförmig, ins Ziel tritt, selbst bei einem Querschläger nicht. Es kommt also unter allen Umständen bei jeder Art Ziel die Keil-

wirkung zur Geltung, also das Prinzip der schiefenen Ebene, deren Eigenthümlichkeit darin besteht, dass ein grosser Theil der lebendigen Kraft nicht in der Stossrichtung, sondern seitlich verbraucht wird. Die Art und Grösse der Keilwirkung selbst hängt von der mehr oder weniger ausgeprägten Keilform des Geschosses ab; das moderne Geschoss wirkt wie ein vorn abgerundeter Keil.

Denken wir uns das Ziel aus einer Reihe hintereinander befindlicher kreisförmiger Scheiben von gleicher Grösse und Form bestehend. Nur selten freilich hat das Ziel eine solche Gestalt; häufig hat es z. B. einen röhrenförmigen Bau, wie bei Diaphysen. Um die Schusswirkung auf solche Körper zu zergliedern, müssen wir uns das Ziel nicht nur aus hintereinanderliegenden kreisförmigen Scheiben bestehend vorstellen, sondern zugleich aus übereinanderliegenden. Dieselben Gesetze, nach welchen die Veränderungen des Zieles in seiner Vertikalebene vor sich gehen, gelten auch für die Zerstörungen des Zieles in seiner Horizontalebene; aber der Angriffspunkt der Kraft ist ein anderer, in dem einen Falle liegt er mehr oder weniger im Centrum der Scheibe, im anderen an seiner Peripherie. Deshalb muss der jeweilige Bau des Ziels auf das Schussresultat grossen Einfluss ausüben. Werden z. B. bei den Röhrenknochen jene horizontalliegenden Scheiben durch die Gewalt des Geschosses von vorn nach hinten zusammengedrückt und ihr Querdurchmesser (von rechts nach links) durch diesen Mechanismus über die Gebühr gedehnt, so tritt eine Zusammenhangstrennung (Fissuren) ein, welche mit den direkt durch das Geschoss verursachten Zusammenhangstrennungen in keinerlei Verbindung zu stehen braucht.

Es genügt, die Wirkung des Keiles auf die erste Scheibe zu erläutern, da in jeder folgenden sich derselbe Prozess abspielt. Das keilförmige Geschoss soll genau senkrecht in die Mitte der Scheibe eindringen, welche wir uns, um das Verständniss zu erleichtern, aus einer Reihe von Kreisen — nehmen wir wie bei einer Schützenscheibe deren 11 an — umgeben, vorstellen. Der keilförmige Bau des Geschosses bedingt, dass bereits im ersten Augenblicke des Eindringens ins Ziel ein starker Seitendruck im Sinne seitlicher Verschiebung auf die Wandungen des Schusscanals ausgeübt wird, der sich mit dem Vorrücken des Geschosses steigert; hierdurch wird jeder einzelne der gedachten Ringe erweitert.

Ring 6 z. B. nimmt jetzt den Platz ein, den zuvor der grössere

Ring No. 5 einnahm; da aber die Zahl seiner Moleküle nicht zugenommen hat, müssen dieselben auseinander gezerrt werden; sie entfernen sich also von einander. Ist die Cohäsionskraft der Moleküle genügend gross oder handelt es sich um einen sehr elastischen Körper, so verändern die Ringe nicht ihr Aussehen; im entgegengesetzten Falle tritt eine Trennung an einer oder an mehreren Stellen des Ringes auf.

Die stärkste Zerrung hat der unmittelbar um das Geschoss befindliche Ring des Zieles zu erleiden, hier müssen sich mithin die Trennungen, die Sprünge, zuerst zeigen; der Riss steht dabei radial zur Geschossachse.

Zugleich hiermit geht aber auch eine Compression der Moleküle in der Richtung der kleinen Kreise zu den grösseren der Scheibe vor sich. Die Compression erfolgt stossweise, eine Wellenbewegung in der Scheibe erzeugend, wie ein Stein, der, ins Wasser geworfen, vom Punkte des Eindringens eine solche im Wasser hervorruft. Je grösser der Stein ist, d. h. je grösser die Masse und die Schnelligkeit, mit welcher er ins Wasser geworfen wird, um so stärker die Stösse, die das Wasser erhält, um so stärker auch die Rückstösse. Das zeigt sich äusserlich in der Höhe der Wasserwellen, die schliesslich durch Raumbewegung so hoch werden können, dass der Zusammenhang der Wassertheilchen auf dem Höhenkamm der Welle vernichtet wird und das Wasser in die Höhe spritzt. In ähnlicher Weise verläuft die Wellenbewegung in der Scheibe, wenn wir sie natürlich auch nicht mit unseren Augen erkennen können. Ist die Gewalt eines Geschosses eine grosse, ist auch der Widerstand gross, so kann auch hier auf der Höhe der Welle, auf welcher die grösste Verdichtung der Moleküle stattfindet, derart, dass nicht Raum genug für sie vorhanden ist, eine Zusammenhangstrennung stattfinden, welche dann naturgemäss nicht radial zur Flugbahn des Geschosses steht, sondern wie bei der Wasserwelle circulär sein, den Eingang des Schusscanals umkreisen muss. Dass die circulären Fissuren auf Wellenbewegungen der beschriebenen Art zurückzuführen sind, kann man an der Art der Zerstörung des Zieles in unzweideutiger Weise erkennen.

Nicht nur bei unelastischen Körpern sehen wir die radial und kreisförmig den Einschuss umgebenen Spalten; auch bei elastischen, ganz gleich, ob sie fest oder weich sind, ob es sich um Leber, Haut oder Knochen handelt, sind solche zuweilen deutlich zu er-

kennen. Ein Beispiel einer schönen radialen und circulären Spaltung sehr elastischer Körper zeigen z. B. Schüsse auf Gummiplatten.

Ist die Kraft des Geschosses gross genug, um es durchs Ziel zu treiben, so müssen auch beim Ausschuss die Zeichen der Keilwirkung, radiale und circuläre Spalten sich bilden. Dies finden wir in der That bei sehr vielen Schusspräparaten. So zeigen sich radiale und circuläre Fissuren an der Ausschussseite bei Sandsteinplatten und Eisenplatten in gleicher Deutlichkeit wie beim Schädel. Nach dem eben Erörterten versteht es sich von selbst, was wir schon früher andeuteten, dass auch von den Wandungen des Schusscanals aus radiale Spalten sich bilden können. Spalten dieser Art treffen wir namentlich in festweichen Geweben, Leber, Niere und dergleichen an, in welchen sie unter der Form von mehr oder weniger senkrecht zur Achse des Schusscanals stehenden Gewebseinrissen auftreten, während sie in sehr elastischen oder sehr compressiblen weniger deutlich in die Erscheinung treten.

Die durch die Fissuren hervorgebrachten Zeichnungen fallen um so regelmässiger aus, je homogener das Ziel ist, und wenn wir letzteres als ein grösseres Ganzes betrachten, je mehr die Flugbahn des Geschosses sich der mathematischen Mittellinie des Zieles nähert. Absolute Regelmässigkeit und Symmetrie der Spaltungen können wir beim lebenden Ziel wegen der Ungleichartigkeit seiner Zusammensetzung nicht erwarten, doch finden wir nicht selten bei Schüssen, welche ziemlich genau die Mitte des Schädels durchsetzen, eine deutliche Symmetrie der Spaltbildung.

Von grossem Interesse ist in dieser Beziehung die durch Keilwirkung des Geschosses hervorgerufene typische Spaltbildung bei den Diaphysenschüssen, welche die bekannte Schmetterlingsfractur darstellt, noch interessanter aber die Thatsache, dass auch zahlreiche kleinere Splitter dieser Fractur, jeder für sich, oft dieselbe Figur erkennen lassen (Kocher), ein classischer Beweis dafür, dass es sich bei der Geschosswirkung um eine sich fortdauernd wiederholende Wirkung desselben Mechanismus der Zerstörung handeln muss, und dieser immer gleiche Mechanismus liegt in der Wiederholung der Stösse.

Sehr schön können wir beide Arten von Zerstörungen, die das Geschoss hervorruft, die radial verlaufenden und die circulären, bei Schüssen auf den menschlichen Schädel erkennen, doch auch, wie erwähnt, bei Schüssen auf Gummiplatten, also bei spröden wie bei

sehr elastischen Zielen, bei festen oder weniger festen (Weichtheile); am besten studiren wir sie an den Schüssen von Glasplatten. Wir erkennen zu gleicher Zeit bei Betrachtung solcher Schusspräparate, dass mit Zunahme der Geschwindigkeit des Geschosses die radialen Sprünge sich mehren, die concentrischen immer näher aneinander rücken, wie die Theilchen, die sich begrenzen, immer kleiner werden, bis wir sie mit unserem Auge nicht mehr unterscheiden können, d. h. die Zertrümmerung vollendet ist.

Nicht die radiale Spalte allein zertrümmert ein Ziel, ebenso wenig wie dies der Schnitt eines Messers vermag, auch nicht die circuläre Spalte allein, sondern erst die Verbindung beider behufs Umkreisung eines kleinsten Partikelchens vollendet die Zermalmung. Auch der Mechanismus der Zertrümmerung eines Körpers oder Körpertheiles, sei es, dass er belebt ist oder nicht, sei es, dass es sich um weiche oder harte Theile handelt, durch die stumpfen Gewalten des Friedens geht nach denselben Gesetzen wie die Zerstörung des Zieles durch das Geschoss vor sich.

Jede angreifende Kraft setzt sich zusammen aus Masse und Bewegung gleichwie beim Geschoss; je nachdem der eine oder der andere Factor der wichtigere ist, wird sich zwar der Effect der Wirkung anders gestalten können, aber die Mechanik der Zerstörung vollzieht sich in dem einen wie in dem anderen Falle in derselben Weise.

Geringe Geschwindigkeit und grosse Masse, grosse Geschwindigkeit und kleine Masse, sie zermalmen auf gleiche Weise das Angriffsobject. Bewegung und Masse auf der einen Seite, Raum- und Zeitbeengung auf der anderen, das sind die Factoren, welche die Zertrümmerung jedes Körpers bewirken, deren einfache Mechanik uns die Betrachtung der Geschosswirkung lehrte.

Gedruckt bei Julius Sittenfeld in Berlin W.

Verhandlungen

der

Freien Vereinigung der Chirurgen Berlins.

Herausgegeben im Auftrage des Vorstandes

von den Schriftführern

E. Sonnenburg, J. Israël, C. Langenbuch.

Jahrgang X.
1897.

Sonderabdruck aus der „Deutschen Medicinischen Wochenschrift" 1897—1898.
Redaction: Geh. Med.-Rath Prof. Dr. A. Eulenburg und Dr. Jul. Schwalbe.

Leipzig.
Verlag von Georg Thieme.
1898.

Vorstand resp. Vorsitzende.

1897—1898.

Dr. v. Bergmann, Geh. Medicinalrath, Professor.
„ Gurlt, Geh. Medicinalrath, Professor.
„ Hahn, Geh. Sanitätsrath, Professor.
„ Israel, J., Professor.
„ König, Geh. Medicinalrath, Professor.
„ Körte, Professor.
„ Köhler, R., Geh. Medicinalrath, Professor.
„ Langenbuch, Geh. Sanitätsrath, Professor.
„ Lindner, Medicinalrath.
„ Rose, Geh. Medicinalrath, Professor.
„ Sonnenburg, Professor.
„ Wolff, J., Professor.

Mitglieder.

1. Dr. Abel, Genthiner Strasse 122b. W.
2. „ Adler, E., Motz-Strasse 90. W.
3. „ Adler, S., An der Spandauer Brücke 6. C.
4. „ Albers, Stabsarzt, Düsseldorf.
5. „ Alberti, Oberstabsarzt, Potsdam.
6. „ Alexander, Städtisches Krankenhaus Friedrichshain. NO.
7. „ Arlart, Städtisches Krankenhaus Friedrichshain. NO.
8. „ Aschoff, Belle Alliance-Platz 16. SW.
9. „ Aschenborn, San.-Rath, Monbijou-Platz 3. C.
10. „ Aye, Ansbacher Strasse 8a. W.
11. „ v. Bardeleben, Chefarzt, Bochum.
12. „ Bartels, San.-Rath, Carlsbad 12. W.

13. Dr. Beely, San.-Rath, Steglitzer Strasse 10. W.
14. „ Benary, Lützow-Strasse 42. W.
15. „ Bennecke, Platz am Neuen Thor 3. NW.
16. „ Bendix, Tauenzien-Strasse 19. W.
17. „ v. Bergmann, Geh. Med.-Rath, Prof., Alexander-Ufer 1. NW.
18. „ Bessel-Hagen. Professor, Charlottenburg.
19. „ Bier, Altonaer Strasse 8. NW.
20. „ Biesalsky, Städtisches Krankenhaus am Urban. S.
21. „ Bode, Wilhelm-Strasse 10. SW.
22. „ Bohn, Rathenower Strasse 1. NW.
23. „ Boll, Königgrätzer Strasse 125. W.
24. „ Borchardt, Siegmundshof 18. NW.
25. „ Borchert, Mohren-Strasse 13/14. W.
26. „ v. Bramann, Professor, Halle a. S.
27. „ Brentano, Oberarzt, Städtisches Krankenhaus am Urban. S.
28. „ Busch, Professor, Charlottenburg.
29. „ Canon, Birken-Strasse 11. NW.
30. „ Caro, Städtisches Krankenhaus Friedrichshain. NO.
31. „ Casper, L., Privatdocent, Wilhelm-Strasse 48. W.
32. „ Christeller, An der Stadtbahn 21. C.
33. „ Cohn, E., Potsdamer Strasse 54. W.
34. „ v. Coler, Generalstabsarzt der Armee, Wirkl. Geh. Ober-Med.-Rath, Professor, Lützow-Strasse 63. W.
35. „ Coste, Stabsarzt, Ziegel-Strasse 5—9. N.
36. „ David, Lothringer Strasse 25. N.
37. „ Davidsohn, Hugo, Friedrich-Strasse 27. SW.
38. „ Demuth, Oberstabsarzt, Brücken-Allee 21. W.
39. „ Doebbelin, Stabsarzt, Unterbaum-Strasse 7. NW.
40. „ Ehrenhaus, San.-Rath, Friedrich-Strasse 127. N.
41. „ Engel, Ziegel-Strasse 5—9. N.
42. „ Feilchenfeld, Oranienburger Strasse 59. N.
43. „ Fischer, Geh. Med.-Rath, Professor, Albrecht-Strasse 14. NW.
44. „ Frank, Anhalt-Strasse 8. SW.
45. „ Fraenkel, A., Professor, Städt. Krankenhaus am Urban. S.
46. „ Fränkel, B., Geh. Med.-Rath, Professor, Bellevue-Strasse 4. W.
47. „ Fränkel, M., Friedrich-Strasse 108. N.
48. „ Freudenberg, Wilhelm-Strasse 20. SW.
49. „ Fritzschen, Oberstabsarzt, Kleinbeeren-Strasse 8. SW.
50. „ Fürstenheim, San.-Rath, Potsdamer Strasse 113. W.
51. „ Gebhard, Mecklenburg-Schwerin.
52. „ Genzmer, Tauenzien-Strasse 15. W.
53. „ Gessner, Städtisches Krankenhaus am Friedrichshain. NO.
54. „ Gluck, Professor, Potsdamer Strasse 1. W.

55. Dr. Goerges, Königin Augusta-Strasse 12. W.
56. „ Goldschmidt, Anhalt-Strasse 11. SW.
57. „ Graessner, Stabsarzt, Jüterbog.
58. „ Graf, Ziegel-Strasse 5—9. N.
59. „ Grossheim, Generalarzt, Magdeburg.
60. „ Gurlt, Geh. Med.-Rath, Professor, Keith-Strasse 6. W.
61. „ Hadra, Leipziger Strasse 100. W.
62. „ Haga, Stabsarzt, Tokio (Japan).
63. „ Hahn, Geh. San.-Rath, Prof., Krankenhaus am Friedrichshain. NO.
64. „ Hartmann, San.-Rath, Roon-Strasse 8. NW.
65. „ Heidenhain, Professor, Worms.
66. „ Heilmann, Linden-Strasse 21. SW.
67. „ Heintze, Stabsarzt, Unterbaum-Strasse 7. NW.
68. „ Helferich, Geh. Med.-Rath, Professor, Greifswald.
69. „ Hermes, Oberarzt, Städtisches Krankenhaus Moabit. NW.
70. „ Herzfeldt, Städtisches Krankenhaus am Urban. S.
71. „ Heyder, San.-Rath, Sebastian-Strasse 20. S.
72. „ Hildebrand, Professor in Charlottenburg,
73. „ v. Hippel, Oranienburger Strasse 32. N.
74. „ Hirsch, K., Charlottenburg.
75. „ Hirschberg, Geh. Med.-Rath, Professor, Karl-Strasse 36. NW.
76. „ Hirschfeld, Generalarzt a. D., Thurm-Strasse 3. NW.
77. „ Holländer, Friedrich-Strasse 131c. N.
78. „ Holz, Marburger-Strasse 36. W.
79. „ Horn, Generalarzt a. D., Bernburger Strasse 13. SW.
80. „ Jansen, Oranienburger-Strasse 68. N.
81. „ Ilberg, Stabsarzt, Alt-Moabit 89. NW.
82. „ Joachimsthal, Markgrafen-Strasse 81. SW.
83. „ Israel, J., Professor, Lützow-Ufer 5a. W.
84. „ Karewski, Tauenzien-Strasse 14. W.
85. „ Kehr, Professor, Halberstadt.
86. „ Kiefe, Alexandrinen-Strasse 32. S.
87. „ Kimmle, Stabsarzt, Schöneberg,
88. „ Kimura, Luisen-Strasse 61. NW.
89. „ Kirchhoff, Magdeburger Strasse 2. W.
90. „ Köbner, Professor, Magdeburger Strasse 3. W.
91. „ Köhler, R., Geh. Med.-Rath, Prof., Grossbeeren-Strasse 9. SW.
92. „ Köhler, A., Oberstabsarzt, Prof., Gneisenau-Strasse 91. SW.
93. „ Kölliker, Professor, Leipzig.
94. „ Köhler, Städtisches Krankenhaus Moabit. NW.
95. „ Koenig, Carl, Kronprinzen-Ufer 7. NW.
96. „ König, Franz, Geh. Med.-Rath, Professor, Brücken-Allee 35. NW.
97. „ Koenig, Fritz, Ziegel-Strasse 5—9. N.

98. Dr. Körte, Professor, Potsdamer Strasse 39. W.
99. „ Kowalk, Oberstabsarzt, Bayreuther-Strasse 10/11. W.
100. „ Krocker, Professor, Oberstabsarzt, Augsburger Strasse 53. W.
101. „ Küster, Geh. Med.-Rath, Professor, Marburg.
102. „ Kuthe, Anhalt Strasse 7. SW.
103. „ Landau, Professor, Dorotheen-Strasse 54. NW.
104. „ Landgraf, Oberstabsarzt, Königin Augusta-Strasse 12. W.
105. „ Langenbuch, Geh. San.-Rath, Prof., Schiffbauerdamm 18. NW.
106. „ La Pierre, San.-Rath, Potsdam.
107. „ Lassar, Professor, Karl-Strasse 19. NW.
108. „ Lantzsch, San.-Rath, Körner-Strasse 6. W.
109. „ v. Leuthold, Generalarzt, Excellenz, Tauben-Strasse 5. W.
110. „ Lexer, Ziegel-Strasse 5—9. N.
111. „ Lindner, Med.-Rath, Dessauer Strasse 38. SW.
112. „ Litthauer, Rosenthaler Strasse 57. C.
113. „ Löhlein, Albrecht-Strasse 25. NW.
114. „ Manasse, F., Elisabeth-Ufer 46. SO.
115. „ Mankiewicz, Potsdamer Strasse 134. W.
116. „ Martin, Professor, Alexander-Ufer 1. NW.
117. „ Matzko, Warschauer Strasse 2. O.
118. „ Mehlhausen, Generalarzt, Geheimer Ober Med.-Rath, Tauenzien-Strasse 18a. W.
119. „ Meyer, M., San.-Rath, Maassen-Strasse 27. W.
120. „ Mommsen, Steglitzer Strasse 12. W.
121. „ Muecke, Oberstabsarzt, Charlottenburg.
122. „ Mühsam, Städtisches Krankenhaus Moabit. NW.
123. „ Müller R., Stabsarzt, Mainz.
124. „ Maass, Schickler Strasse 4. O.
125. „ Neumann, Oberarzt, Krankenhaus Friedrichshain. NO.
126. „ Nicolai, General-Oberarzt, Neisse.
127. „ Nitze, Privatdocent, Wilhelm-Strasse 43b. SW.
128. „ Oestreich, Privatdocent, Calvin-Strasse 23. NW.
129. „ Olshausen, Geh. Med.-Rath, Professor, Artillerie-Strasse 19. N.
130. „ Oppenheim, Lessing-Strasse 46. NW.
131. „ Ostermann, Luisen-Ufer 48/49. SO.
132. „ Palmié, Charlottenburg.
133. „ Pelkmann, Schützen-Strasse 40—42. SW.
134. „ Pernice, Frankfurt a. O., Fürstenwalder Strasse 53.
135. „ Pulvermacher, Belle Alliance-Strasse 75. SW.
136. „ Raphael, H., Städtisches Krankenhaus am Urban. S.
137. „ Reinhardt, Stabsarzt, Unterbaum-Strasse 7. NW.
138. „ Renvers, Professor, Nettelbeck-Strasse 24. NW.
139. „ Richter, Städtisches Krankenhaus am Urban S.

140. Dr. Riedel, San.-Rath, Hallesches Ufer 15. SW.
141. „ Riese, Director in Britz bei Berlin.
142. „ Rinne, Professor, Kurfürstendamm 241. W.
143. „ Rochs, Oberstabsarzt, Schöneberg.
144. „ Rose, Geh. Med.-Rath, Professor, Tauenzien-Strasse 8. W.
145. „ Rosenbaum, Kurfürsten-Strasse 42. W.
146. „ Rosenstein, Oranienburger Strasse 19. N.
147. „ Rothmann, San.-Rath, Hafenplatz 5. SW.
148. „ Rotter, Prof., Director, Oranienburger Strasse 66. N.
149. „ Ruben, Neuenburger Strasse 14. SW.
150. „ Rubinstein, Steglitzer Strasse 66. W.
151. „ Rudeloff, Oberstabsarzt, Hallesche Strasse 19. SW.
152. „ Ruge, C., Professor, Jäger-Strasse 61. W.
153. „ Ruge, P., San.-Rath, Grossbeeren-Strasse 4. SW.
154. „ de Ruyter, Privatdocent, Lützow-Strasse 29. W.
155. „ Salzwedel, Oberstabsarzt a. D., Victoria-Strasse 19. W.
156. „ Samter, Schönhauser Allee 45. N.
157. „ Sarfert, Landsberger Strasse 63. C.
158. „ Sasse, Director des Landes-Hospitals Paderborn.
159. „ Seefisch, Städtisches Krankenhaus am Friedrichshain. NO.
160. „ Sellerbeck, General-Oberarzt, Roon-Strasse 13. NW.
161. „ Settegast, San.-Rath, Alexandrinen-Strasse 118. SW.
162. „ Sonnenburg, Professor, Hitzig-Strasse 3. W.
163. „ Scheier, Friedrich-Strasse 25/26. SW.
164. „ Schleich, Friedrich-Strasse 250. SW.
165. „ Schlesinger, Oranien-Strasse 75. S.
166. „ Schmidt, H., Stabsarzt, Alt-Moabit 89. NW.
167. „ Schmidt, Lützow-Ufer 19. W.
168. „ Schmiedicke, Oberstabsarzt, Händel-Strasse 8. NW.
169. „ Schneider, Gitschiner Strasse 109. SW.
170. „ Schrader, Halle a. S.
171. „ Schuchardt, Prof., Director, Stettin.
172. „ Schueller, Professor, Motz-Strasse 92. W.
173. „ Schütz, Königgrätzer Strasse 43. SW.
174. „ Schuster, Tempelhof.
175. „ Schwalbach, Städtisches Krankenhaus Moabit NW.
176. „ Schwarz, Augusta-Hospital.
177. „ Schwarze, Friedrich-Strasse 220. SW.
178. „ Sommer, Oberstabsarzt, Spandau.
179. „ Souchon, Schul-Strasse 3.
180. „ Speyer, Maassen-Strasse 24. W.
181. „ Stabel, Ziegel-Strasse 5—9. N.
182. „ Stechow, Oberstabsarzt, Alsen-Strasse 7. NW.

183. Dr. v. Steinrück, San.-Rath, Königin Augusta-Strasse 19. W.
184. „ Stettiner, Königgrätzer-Strasse 99. SW.
185. „ Tamm, San.-Rath, Koch-Strasse 70/71. SW.
186. „ Thiem, San.-Rath, Cottbus.
187. „ Thomalla, Ansbacher Strasse 7. W.
188. „ Thorn, Ziegel-Strasse 30. N.
189. „ Tilmann, Professor. Greifswald.
190. „ Tillmanns, Professor, Leipzig.
191. „ Timann, General-Oberarzt, Coblenz.
192. „ Treibel, San.-Rath Markgrafen-Strasse 45. W.
193. „ Tobold, Geh. San.-Rath, Professor, Potsdamer Strasse 7. W.
194. „ Veit, W., Lenné-Strasse 30. W.
195. „ Vogt, Genthiner Strasse 3. W.
196. „ Vosswinkel, Urban-Strasse 173.
197. „ Wachsmann, York-Strasse 53. SW.
198. „ Waldeyer, Geh. Med.-Rath., Professor, Luther-Strasse 35. W.
199. „ Wechselmann, Lützow-Strasse 72. W.
200. „ v. Wegner, General-Stabsarzt a. D., Dorotheen-Strasse 50. NW.
201. „ Wegner, Philipp-Strasse 13a. NW.
202. „ Werner, Oberstabsarzt, Froben-Strasse 33. W.
203. „ Wohlgemuth, Lessing-Strasse 37. NW.
204. „ Wolff, E., Generalarzt, Lützow-Strasse 109. W.
205. „ Wolff, J., Professor, Neustädtische Kirch-Strasse 11. NW.
206. „ Wolff, M., Professor, Potsdamer Strasse 134a. W.
207. „ Wolff, Paul, Kleinbeeren-Strasse 21. SW.
208. „ Zeller, Klopstock-Strasse 20. NW.
209. „ Zimmermann, Oberstabsarzt, Bayreuther Strasse 29.

Sitzungsberichte.

Seite

19. Januar 1897.

1. Hermes: Ueber Eingriffe an der Blase 3
2. Hermes: Schädeldefect 6
3. Sonnenburg: Behandlung hochgehender Mastdarmstricturen nach einem besonderen Verfahren 7
4. Sonnenburg: Beiträge zur Differentialdiagnose der Entzündungen und Tumoren der Ileocöcalgegend mit besonderer Berücksichtigung rechtsseitiger Darmerkrankungen 14
5. Schwalbach: Nervenerkrankungen nach Traumen 19
6. Mühsam: Gelenk- und Knochenerkrankungen nach acuten Infectionskrankheiten 21

8. Februar 1897.

1. David: Zur Frage des Verhaltens austrepanirter und wieder eingeheilter Schädelstücke 24
2. Sonnenburg: Primär-tuberkulöse Erkrankung des Wurmfortsatzes 25
3. J. Wolff: Ueber die Operation der doppelten Hasenscharte mit rüsselartig prominirendem Mittelstück 26
4. J. Wolff: Vorstellung eines weiteren Falles von frühzeitiger Gaumennaht 32
5. J. Wolff: Ueber halbseitige Strumectomie bei Morbus Basedowii 33
6. J. Wolff: Zur Arthrolysis cubiti 35
7. Joachimsthal: Functionelle Formveränderungen an den Muskeln 39
8. J. Wolff: Vorstellung zweier Fälle von Lorenz'scher unblutiger Einrenkung der angeborenen Hüftgelenksluxation 40
9. Lindemann: Ueber die Behandlung der Querbrüche der Patella und des Olecranon 41

8. März 1897.

1. Schütz: Nebel'scher Pendelapparat zur Behandlung von Fingercontracturen 45
2. Rotter: Urachuscyste und Carcinom der Blase 45

Seite

3. Thorn: Behandlung der Leistenbubonen mit Injection von Hydrargyrum benzoicum 48
4. F. König: a) Exstirpation der Thymusdrüse wegen Athmungshinderniss 49
b) Ein cystisches Enchondrofibrom und ein angeborenes Sarkom des Oberschenkels 50
5. Nasse, Aneurysma der rechten Femoralis 52

10. Mai 1897.

1. Körte: a) Fall von geheiltem subphrenischem Abscess nach Magenperforation 54
b) Fall von Luxation der Hand nach hinten mit Heraussprengung des Os lunatum 55
c) Gypsabguss von einer Luxation der Hand nach vorn 56
2. Brentano: Hernia retroperitonealis anterior 57
3. Steiner: Beobachtungen über polycystische Degeneration der Nieren und der Leber 58
4. Schrader: Ueber Appendicitis combinirt mit Torsion einer Parovarialcyste derselben Seite 61
5. Zondek: Ueber Exstirpation des Uterus wegen Deciduoma malignum 65

14. Juni 1897.

1. Hahn: a) Stichverletzung der Leber 65
b) Schussverletzung der Leber 66
c) Erfahrungen auf dem Gebiete der Magendarmchirurgie 66
2. Joachimsthal: Ektopia vesicae combinirt mit anderen Vorbildungen 67
3. Alexander: Pseudohermaphroditismus masculinus externus . . 69
4. A. Neumann: Tamponade bei Aortenruptur 69
5. A. Neumann: Zur Casuistik und Behandlung der Herzbeutel- und Herzverletzungen 71
6. Gessner: a) Bauchschuss 74
b) Entfernung des Oberarms mit dem ganzen Schultergürtel 75
7. Caro: a) Bericht über einige schwere Stichverletzungen . . . 75
b) Rhabdomyom am Rücken 77
8. Seefisch: Resection der Flexura coli dextra wegen Carcinom 78
9. Niemer: Cystische Degeneration beider Nieren 79
10. Stabul: a) Subdurale und extradurale Haematom 81
b) Carcinom des Ductus choledochus 83

12. Juli 1897.

1. Maass: Zur operativen Behandlung der Spina bifida occulta . 84
2. Steiner: Doppelseitiger Lungen- und Leberechinococcus . . . 84
3. J. Israel: Erfahrungen über primäre Nierentuberkulose . . . 84
4. Karewski: a) Tuberkulöse Peripleuritis mit ausgedehnter Thoraxresection 84
b) Echinococcus der Leber und des Peritoneum . . 85

Seite

8. November 1897.
1. Sonnenburg: Pyloroplastik 85
2. König: a) Operation einer doppelseitigen Luxation der Peroneal-sehnen 87
b) Darmresection und Naht unter ungewöhnlichen Verhältnissen 88
3. A. Köhler: Thiersch'sche Transplantation 94
4. Bennecke: Hüftresection wegen Arthritis deformans 97
5. Heintze: 79 Resectionen der Vena saphena magna 98
6. Hildebrand: Resection der Harnröhre 100

13. December 1897.
1. Brentano: Chirurgische Behandlung der Pericarditis 101
2. Körte: Exstirpation des persistirenden Ductus omphalo-mesentericus 104
3. Körte: Magen- und Darmoperationen 107
4. Körte: a) Darmverschluss infolge Axendrehung der Pleura sigmoidea 111
b) Darmverschluss, Carcinom der Flexur., Colostomia sinistra 112
c) Colostomia sinistra mit Zipfelbildung 113
5. Herzfeld: a) Pneumotomie 115
b) Gastrotomie wegen Fremdkörper 116

Sachverzeichniss.

Seite

Basedow'sche Krankheit. Strumectomie . . . . . I. 33.
Circulationssystem:
Aneurysma art. femoral . . . . . I. 52.
Aortenruptur. Tamponade . . . . . I. 69.
Herz- und Herzbeutelverletzung . . . . . I. 71.
Pericarditis. Operation . . . . . II. 73.
Extremitätenknochen:
Enchondrofibroma cystic. femor. . . . . I. 50.
Knochenerkrankungen nach Infectionskrankheiten . . I. 21.
Patella und Olekranonquerbrüche . . . . . I. 41.
Schultergürtelentfernung . . . . . I. 75.
Sarcoma congenit. femor. . . . . I. 50.
Gaumennaht . . . . . I. 32.
Gelenke:
Arthrolysis cubiti . . . . . I. 35.
Erkrankung nach Infectionskrankheiten . . . . . I. 21.
Hüftgelenkluxation. Einrenkung der angeborenen . . I. 40.
Hüftgelenkresection bei Arthritis deformans . . . . I. 97.
Luxation des Os lunatum . . . . . I. 55.
Luxation der Hand nach hinten . . . . . I. 55.
Luxation der Hand nach vorn . . . . . I. 56.
Genitalien:
Deciduoma malignum . . . . . I. 65.
Parovarialcystentorsion mit Appendicitis . . . . . I. 61.
Pseudohermaphroditismus masculinus ext. . . . . I. 69. II. 54.
Harnblase und Harnröhre:
Ectopie combinirt mit anderen Verbildungen . . . . I. 67.
Eingriffe an der Blase . . . . . I. 3.
Harnröhrenresection . . . . . I. 100.
Urachuscyste mit Carcinom . . . . . I. 65.
Hasenscharte, doppelte . . . . . I. 26.

Seite

Haut, Muskeln, Sehnen:
- Muskeln, functionelle Formveränderung . . . . . I. 39.
- Pendelapparat bei Fingercontracturen . . . . . I. 45.
- Peronealsehnenluxation. Operation . . . . . I. 87.
- Thiersch'sche Transplantation . . . . . I. 95.

Hydrargyrum benzoicuminjection bei Leistenbubonen . . I. 48. II. 17.

Leber:
- Ductus choledochus, Carcinom des . . . . . I. 83.
- Echinococcus . . . . . I. 84. 85.
- Polycystische Degeneration . . . . . I. 58.
- Schussverletzung . . . . . I. 65.
- Stichverletzung . . . . . I. 65.

Lunge. Pleura:
- Echinococcus der Lunge . . . . . I. 84.
- Peripleuritis tuberculosa. Thoraxresection . . . . I. 84.
- Pneumotomie . . . . . I. 115.

Magendarmoperationen:
- Appendicitis mit Parovarialcyste . . . . . I. 61.
- Bauchschuss . . . . . I. 74.
- Colostomia sinistra . . . . . I. 112.
- Colostomie mit künstlichem Sphincter . . . . . I. 113.
- Darmresection . . . . . I. 88.
- Ductus omphalomesaraicus. Resection . . . . . I. 104. II. 82.
- Flexura coli dextra. Resection . . . . . I. 78.
- Flexura sigmoidea. Achsendrehung . . . . . I. 111.
- Gastrotomie bei Fremdkörpern . . . . . I. 116.
- Hernia retroperitonealis anterior . . . . . I. 57.
- Ileocöcalgegend, Entzündungen und Tumoren . . . I. 14. II. 4.
- Magendarmchirurgie . . . . . I. 66. II. 25.
- Magenresection . . . . . I. 107.
- Magenperforation . . . . . I. 54.
- Mastdarmstricturenbehandlung . . . . . I. 7.
- Pyloroplastik . . . . . I. 85.
- Subphrenischer Abscess nach Magenperforation . . . I. 54.
- Rectum, Leiomyom des . . . . . I. 78.
- Wurmfortsatz, Tuberkulose des . . . . . I. 65.

Nieren:
- Polycystische Degeneration . . . . . I. 58. 60. 79.
- Tuberkulose, primäre . . . . . II. 67.

Nervenerkrankung nach Trauma . . . . . I. 19.

Rhabdomyom am Rücken . . . . . I. 77.

Schädel:
- Spontanheilung von Defecten . . . . . I. 6.
- Subdurale und extradurale Hämatome . . . . . I. 81.
- Verhalten austrepanirter wieder eingeheilter Stücke . I. 24. II. 13.

Spina bifida occulta . . . . . I. 84. II. 61.

Stichverletzungen . . . . . I. 75.

Thymusexstirpation . . . . . I. 50.

Namenverzeichniss.

Alexander I. 69.
Benneke I. 97.
Brentano I. 57. 101. II. 73.
Caro I. 75. 77.
David I. 24. II. 13.
Gessner I. 74.
Hahn I. 65. 66. II. 25.
Hermes I. 3. 6.
Heintze I. 98.
Herzfeld I. 115. 116.
Hildebrand I. 97. 100.
Holländer I. 60.
I. Israel I. 10. 13. 84. 94. II. 67.
Joachimsthal I. 39. 67.
Karewski I. 64. 84. 85. 95.
König I. 5. 11. 13. 27. 31. 87. 88.
König, Fritz I. 49. 50.
Körte I. 11. 18. 54. 55. 56. 104. 107. 109. 111. 117. 119. 120. II. 82.
Koehler, A. I. 94.
Landau I. 16.
Lindner I. 12. 13. 18. 105. 109. 118. 120.
Lindemann I. 41.
Martin I. 14.
Maass I. 51. 84. II. 61.
Mühsam I. 21.
Nasse I. 32. 52.
Neumann, A. I. 69. 71.
Niemer I. 79.
Rose I. 13.
Rotter I. 18. 45. 100.
Schrader I. 61.
Schütz I. 45.

Schwalbach I. 19.
Seefisch I. 78.
Sonnenburg I. 6. 7. 13. 14. 25. 30. 85. 94. II. 3.
Stabel I. 81. 83.
Stadelmann I. 110.
Steiner I. 58. 84.
Thorn I. 48.
Tillmanns I. 106.
Wolff, J., I. 26. 29. 32. 33. 35. 40.
Zondek I. 65.

I.

Verhandlungen.

Sitzung am 19. Januar 1897.

Vorsitzender: Herr Sonnenburg; Schriftführer: Herr Israel.

1. Herr Hermes: **Ueber Eingriffe an der Blase.** (Mit Krankenvorstellungen.)

Fall 1. M. H.! Der erste Fall ist ein 30jähriger Inspektor, welcher am 26. Juli vergangenen Jahres abends um 11 Uhr hier eingeliefert wurde. Nach Aussage des ihn hereinschaffenden Schutzmannes hatte er versucht, auf dem Bahnhofe Bellevue zu uriniren, und war hierbei in etwas betrunkenem Zustande von den Puffern eines heranfahrenden Eisenbahnzuges erfasst worden, zur Seite geschleudert und besinnungslos aufgefunden worden; er wurde dann von dem Schutzmann abends ungefähr um 11 Uhr in vollkommen benommenem Zustande eingeliefert, Puls ca. 90, klein. Abgesehen von einer Reihe von oberflächlichen Quetschwunden am Kopfe, Blutunterlaufungen des Auges, Quetschwunden am rechten Bein waren schwerere Verletzungen äusserlich nicht nachweisbar. Zwischen Nabel und Symphyse waren die Bauchdecken in der Ausdehnung eines Handtellers blutig unterlaufen. Das Abdomen war kaum aufgetrieben, überall tympanitischer Schall; nur in den abhängigen Partieen leichte Dämpfung. Beide Hoden waren im Bauch retinirt, im Scrotum nicht zu fühlen. Der Patient wurde katheterisirt, es wurde kein Urin entleert, sondern flüssiges Blut. Da ich nach diesem Befunde mit Sicherheit eine Blasenruptur, wahrscheinlich intraperitoneal, annehmen zu müssen glaubte, schritt ich zur Laparotomie. Nach Eröffnung der Bauchhaut trat sofort Darm hervor. Es zeigte sich, dass zwischen Nabel und Symphyse die Muskulatur in 4 cm Ausdehnung zerrissen und zerfetzt, das Peritoneum fast bis zum Uebergang auf die Blase zerrissen war. Die Därme wurden reponirt und nunmehr das in dem prävesicalen Raume vorhandene, theils flüssige, theils geronnene Blut entleert. Danach war es leicht, die Blase abzutasten, und es zeigte sich auf der Hinterfläche ein ca. 4 cm langer Riss. Die Serosa war ungefähr noch 2 cm weiter eingerissen. Dieser Riss wurde mit doppelter Catgutnaht verschlossen, wobei übrigens die Beckenhochlagerung die Operation sehr erleichterte. Es wurde dann in Anbetracht der erheblichen Quetschungen eine Tamponade angebracht, und zwar nach Art der Mikulicz'schen Tampons eine Schürze zwischen Blase und Darm gelegt, diese mit Jodo-

formgaze angefüllt, eine ebensolche in den prävesicalen Raum, die übrige Wunde durch Seidennähte geschlossen.

Der weitere Verlauf war im wesentlichen afebril. In den ersten zwei Tagen wurde der Patient circa alle drei Stunden katheterisirt und anfangs rein blutiger, später klarer Urin entleert. Vom dritten Tage ab liess er selbständig Urin. Auffallend war in den ersten Tagen eine grosse Hyperästhesie in der Gegend des Bauches und der Oberschenkel, wofür eine Erklärung nicht gefunden wurde — eine Beckenfractur war mit Sicherheit auszuschliessen —; dieselbe verlor sich auch in den nächsten Tagen. Schon nach drei Tagen mussten die Bauchdeckennähte entfernt werden, da sich eine ziemlich ausgedehnte Bauchdeckeneiterung entwickelt hatte. Am 22. August, also nach circa acht Tagen, wurde die Jodoformgaze hinter der Blase gewechselt und hierbei zuerst Urin aus den Bauchdecken entleert. Diese Harnfistel, die sich entwickelt hatte, secernirte die nächste Zeit bald stärker, bald geringer, solange eine recht erhebliche Abstossung von nekrotischen Gewebsfetzen anhielt. Am 4. September war auch die Urinfistel geschlossen, und der Patient konnte am 27. mit gut granulirender Wunde entlassen werden. Dieselbe hat sich in der Zwischenzeit vollkommen geschlossen. Patient ist vollkommen frei von allen Beschwerden, urinirt wie früher, ohne die geringsten abnormen Erscheinungen darzubieten.

Fall 2. In dem nächsten Falle handelt es sich um einen 38jährigen Lithographen, welcher früher im allgemeinen gesund gewesen war, vor 13 Jahren eine gonorrhoische Infection und zugleich ein Ulcus acquirirt hatte. Er war damals in ärztlicher Behandlung gewesen, hatte später wegen eines eintretenden Ausschlages eine Schmiercur durchgemacht. Vier Jahre nach der gonorrhoischen Infection stellten sich bei ihm die ersten Erscheinungen der gestörten Harnentleerung heraus, verbunden mit zeitweisen Stichen im Unterleib und Schmerzen in der Aftergegend. Während der letzten 9 Jahre war Patient niemals ganz frei von Urinbeschwerden, so dass er auch des öfteren katheterisirt werden musste, so zuletzt vor sechs Wochen. Der Katheterismus soll jedesmal ohne erhebliche Schwierigkeiten ausführbar gewesen sein. Am Tage der Aufnahme war wieder nach einem am Abend vorangegangenen Excessus in baccho die Unmöglichkeit der Urinentleerung aufgetreten. Patient war daher von einem Arzte katheterisirt worden, und zwar waren die Katheterisationsversuche drei volle Stunden fortgesetzt worden, immer mit negativem Erfolg. Es wurden dann nachmittags Sitzbäder und Compressen ebenfalls ohne Erfolg angewandt. Patient wurde abends spät in das Krankenhaus eingeliefert und hier, nachdem ein vorheriger Versuch des Katheterismus ebenfalls misslungen war, die Blasenpunction ausgeführt. Am nächsten Morgen sah ich den Patienten, einen kräftig gebauten Mann, ohne irgendwie nachweisbare Erkrankungen der inneren Organe. An der Harnröhre war nirgends eine derbere Callusmasse nachzuweisen. Ich versuchte zunächst ebenfalls die Blase mit dem Katheter zu entleeren; aber es misslang mir. Schon bei den ersten, ganz vorsichtigen Versuchen entleerte sich massenhaft flüssiges Blut. Ich stand infolgedessen von weiteren Versuchen ab und beschloss die Urethrotomia externa zu machen. Ich brachte den Pa-

tienten in Steissrückenlage, öffnete das periphere Harnröhrenende auf dem eingeführten Katheter, fixirte es durch Seidennähte und suchte dann das centrale Ende zu finden. Ich gelangte aber mit dem sondirenden Instrument nach allen Richtungen des Beckenbodens in falsche Wege, und trotz anderthalbstündigen Suchens gelang es mir nicht, das centrale Ende aufzufinden. Da ich es nun für richtig hielt, dem Urin nach den vorangegangenen Versuchen und der starken Unterminirung des Zellgewebes einen Abfluss zu verschaffen, eröffnete ich die Blase mittels Sectio alta und führte den retrograden Katheterismus aus. Derselbe bot keine besonderen Schwierigkeiten. Ich führte auf dem durchgeführten Katheter einen Nelaton, dessen Schnabel mit einem anderen Nelaton zusammengebunden war, ein, so dass nachher ein Nelaton zur Bauchwunde und ein anderer durch die Harnröhre herausgeführt wurde und auf diese Weise eine Durchspülung, künstliche Drainage, erzielt werden konnte. Den ersten Tag nach der Operation bestand Fieberbewegung bei schmierig belegter Wunde, Temperatursteigerung bis 39, sonst ungestörtes Allgemeinbefinden. Die Wunde reinigte sich dann, und Patient war seitdem fieberfrei. Nach acht Tagen wurde der erste Katheterwechsel in Narkose vorgenommen, hier nur durch die Harnröhre ein Katheter eingeführt. Es zeigte sich aber, dass sich in der Folge der grösste Theil des Urins doch durch die Bauchwunde entleerte. Erst durch permanente Drainage wandte sich das Blatt, und nach kurzer Zeit versiegte die Secretion aus der Bauchwunde vollkommen, so dass schon am 22. October selbst bei Blasenausspülungen nichts mehr aus der Blasenfistel herauskam. Am 22. November, also nach circa vier Wochen, konnte der Katheter entfernt werden. Die Harnröhre war selbst für dicke Bougies mit Leichtigkeit durchgängig. Patient wurde dann mit granulirender Wunde in häusliche Behandlung entlassen, und in der Zwischenzeit ist die Wunde vollkommen vernarbt. Er hat keinerlei Beschwerden, keinen stärkeren Urindrang als früher, die Durchgängigkeit ist wieder vollkommen normal. Natürlich muss die Bougiebehandlung noch längere Zeit fortgesetzt werden.

Discussion: Herr König: Ich möchte nur fragen, wie es zwischen der von der Harnröhre aus eingeführten Sonde und der retrograden Sonde ausgesehen hat?

Herr Hermes: Dazwischen waren durch die vielfachen Versuche des Katheterismus sehr ausgedehnte Zerreissungen der Harnröhre verursacht, so dass nach allen Seiten falsche Wege vorhanden waren und ich zunächst das centrale Ende nicht finden konnte.

Herr König: Dann muss eine Strictur vorhanden gewesen sein.

Herr Hermes: Es soll eine Strictur dagewesen sein. Callöses Gewebe war nicht zu finden. Ich hatte den Eindruck, dass durch den Katheterismus eine gewaltsame Zerreissung der normalen Harnröhre bewirkt war. Irgend welche Veränderungen, die auf eine hochgradige Strictur deuteten, waren nicht vorhanden. Die Verhältnisse lagen ziemlich ähnlich wie bei der traumatischen Ruptur, wo ausgedehnte Gewebszerreissungen eingetreten waren.

Herr König: Ich habe mich für die schwerere Form der Strictur seit lange interessirt und bin eben damit beschäftigt, eine Anzahl der-

artiger Fälle, die ich in der Charité vorfand und behandelt habe, zusammenzustellen. Daher meine Frage. Nach der ganzen Beschreibung kann ich doch nicht umhin, anzunehmen: der Mann hat eine Strictur gehabt. Wegen irgend etwas ist er doch katheterisirt worden, und wegen irgend etwas sind doch die künstlichen Wege entstanden. Es muss doch irgendwo auch noch ein Rest von Narbengewebe gesteckt haben. Ist das der Fall, dann weiss ich allerdings auch als definitives Mittel zur Heilung keine andere Möglichkeit, als dass man alles, was zwischen den beiden gesunden Schleimhautenden liegt, wegschneidet und die gesunden Enden zusammennäht. Das hat Herr College Hermes ja auch gethan. Ich möchte dabei betonen: es geht das fast ausnahmslos. Ich habe hier sehr schlimme alte Stricturkranke vorgefunden, mit Stricturen, die sich durch die ganze Pars nuda bis zum Bulbus urethrae und andererseits bis in die Prostata erstreckten, mit vielen Fisteln, und es trotzdem, wenigstens bei einem Patienten, fertig gebracht, dass nach Exstirpation der Strictur die Schleimhaut vereinigt werden konnte. Ich möchte also doch für derartige Fälle ganz dringend empfehlen, die Naht der Schleimhaut, ebenso wie bei den traumatischen Formen, nicht zu versäumen.

Herr Sonnenburg: In diesem Falle hat wohl jedenfalls eine Strictur vorgelegen. Ich habe den Fall nicht frisch gesehen. Ich bin auch der Ansicht, dass man die Naht als das beste Mittel immer anwenden soll. Dass wir aber früher derartige Stricturen ohne zu nähen durch Spaltung zur Heilung gebracht haben, beweisen ja sehr viele Fälle. Mich interessirt die Bemerkung des Herrn König, dass er auch bei den callösen Stricturen die Naht anwendet. Ich werde das jedenfalls befolgen. Ich habe vor zwei Jahren in einer unserer Versammlungen einige Fälle von retrogradem Katheterismus bei gonorrhoischen Stricturen vorgestellt, bei denen das Resultat ein vorzügliches war. Da habe ich allerdings nicht genäht. Die Fälle sind sehr gut geheilt, wenn auch langsam. Ich habe die Patienten später wiedergesehen. Das Lumen der Harnröhre war immer noch ein recht befriedigendes.

2. Herr Hermes: In aller Kürze möchte ich Ihnen noch diese kleine Patientin zeigen, die ich Ihnen vor sechs Jahren zum ersten Mal wegen des ausserordentlich **schweren Schädeldefectes** vorgestellt habe, den sie durch einen Beilhieb erlitten hatte. Es wurde damals in der Discussion die Frage aufgeworfen, wie man sich bei der Behandlung so grosser Defecte verhalten solle, und Herr v. Bergmann sowohl wie Herr Sonnenburg waren übereinstimmend der Ansicht, dass man sich vollkommen exspectativ zu verhalten habe, da erfahrungsmässig selbst bei grossen Defecten im Kindesalter secundär noch eine vollkommene knöcherne Heilung eintreten könne. Ich sah die Patientin zufällig vor einigen Tagen in der Poliklinik und habe sie zu dem Zwecke hierher gebracht, um Ihnen zu zeigen, dass in der That eine fast vollkommene knöcherne Verheilung dieses Defectes eingetreten ist.

3. Herr Sonnenburg: **Behandlung hochgehender Mastdarmstricturen nach einem besonderen Verfahren.** M. H.! Ich habe nicht die Absicht, heute über die Aetiologie der Mastdarmstricturen eingehend zu sprechen. Sie werden sich entsinnen, dass dieses Thema schon des öfteren in der Freien Vereinigung der Chirurgen Gegenstand interessanter Discussionen gewesen ist, und ich beschränke mich darauf zu bemerken, dass die allgemeine Ansicht bei dem Vortrage, den Herr Schuchardt hielt, sich dahin resümiren liess, dass wir über die Aetiologie dieser Stricturen leider noch sehr wenig wissen. Ein grosser Theil derselben ist entschieden syphilitischer, ein anderer Theil gonorrhoischer Natur, und auch noch viele andere Affectionen können zu Stricturen des Mastdarms führen. Ich wollte mir hauptsächlich über die Behandlung dieser Stricturen einige Bemerkungen erlauben. Es ist damals auch in der Discussion hervorgehoben worden, dass unzweifelhaft eine der besten Methoden diejenige ist, den Mastdarm zu reseciren und die Strictur einfach herauszuschneiden. Die Resultate sind sehr gute; unmittelbar danach scheint das Leiden vollständig gehoben zu sein. Aber die Nackenschläge bleiben auch hier nicht aus. Gewöhnlich treten nach einer Reihe von Jahren wieder neue Stricturen auf, und das alte Leiden beginnt von neuem. Der Uebelstand, der diesen Stricturen im allgemeinen anhaftet, ist bekanntlich der, dass die Verengerungen ungemein hoch hinauf gehen. Es ist das erklärlich aus dem ganzen Verschwärungsprocess, der hier vorliegt, der, wenn er auch zum Theil verheilt, immer neue Verengerungen schaffen muss, und diese Verengerungen reichen manchmal hoch bis zur Flexura sigmoidea herauf. Es ist daher erklärlich, dass sowohl die Behandlung mit Bougies, als auch die Resection des Mastdarms ihre Grenzen haben und nur vorübergehend Erfolg aufweisen. Ausser diesen beiden Verfahren kannten wir bei der Behandlung der Stricturen noch die sogenannte Rectotomia interna, die besonders bei den membranartigen Formen von Stricturen, nach französischem Vorbilde ausgeführt, gute Resultate lieferte, immerhin aber doch ein gefährliches Verfahren ist, weil von da aus sehr leicht durch Retention und Verjauchung Infection der Wunde eintreten konnte. Für sehr hochgradige Fälle hat man die Kolotomie vorgeschlagen, um vorläufig den unteren Abschnitt des Mastdarms zu entlasten. Ja, man hat sogar die Erfahrung gemacht, dass die Kolotomie insofern diesen Zweck sehr gut erreicht, als allmählich das Rectum ausheilt, besonders wenn man die quere Durchtrennung des Darms macht. Aber es bleibt dann der widernatürliche After zeitlebens bestehen. Endlich hat Péan eine Methode angegeben für Stenosen der Aftergegend, die darin besteht, dass die hintere Mastdarm-

wand und die äussere Haut in der Mittellinie gespalten werden und die Vereinigung dieses Längsschnittes in querer Richtung erfolgt.

Nun, m. H., lag es ja sehr nahe, daran zu denken, die Stricturen des Mastdarms in ganz ähnlicher Weise zu behandeln wie die Stricturen der Harnröhre. Wir können ja sagen, dass dieselben Verfahren, wie wir sie bei der Harnröhre (zum Theil auch für den Oesophagus) haben, eigentlich auch bei der Behandlung der Mastdarmstricturen im grossen und ganzen verwandt worden sind. Die Rectotomia interna ist dasselbe Verfahren wie die Urethrotomia interna, und das andere Verfahren, die Behandlung mit Bougies, ist ja bei der Harnröhre in gleicher Weise in Anwendung gekommen. Die Urethrotomia externa würde dann in der Rectotomia externa für die Behandlung der Stricturen ein Analogon haben.

Trotzdem der Gedanke einer derartigen Behandlung nahe liegt, scheint bisher ein derartiges Verfahren, das dabei aber vor allen Dingen den Schliessmuskel des Rectums schont, bisher von keinem methodisch geübt worden zu sein. Ich habe die erste derartige Operation vor sechs Jahren gemacht. Das Verfahren besteht darin, dass die ganze Strictur von aussen nach innen mit Schonung des Sphincters gespalten wird. Selbstverständlich muss man ganz so wie bei der Exstirpation von Neubildungen des Mastdarms Knochen wegnehmen und je nach der Höhe der Stricturen, die man fühlen respective mit der Sonde noch diagnosticiren kann, das Steissbein und ganz erhebliche Theile des Kreuzbeins wegnehmen. Bei der ersten, vor sechs Jahren operirten Patientin war ich mit dem Resultat insofern recht zufrieden, als sowohl die Heilung der Wunde vollständig ohne Fistelbildung erfolgte, als auch in den nächsten zwei Jahren sich eine ausgezeichnete Durchgängigkeit erhalten hat. Die Patientin war allerdings angewiesen, sich noch von Zeit zu Zeit selber zu bougieren — es war eine Privatkranke von mir —; dann verliess sie Berlin, und ich habe lange Zeit nichts von ihr gehört. Dann erfuhr ich durch Zufall, dass sie in Hamburg sei, und erfuhr auch, dass ein Recidiv der Lues des Mastdarms eingetreten sei. Es hatten sich nun Verschwärungen im Mastdarm gebildet, besonders an der Analöffnung, viele Fisteln. Aber das Interessante an dem Fall war, wie mir der Arzt noch vor ein paar Tagen geschrieben hat, dass beim Sondiren des Mastdarms in der That unmittelbar hinter dem jetzt noch kranken After ein weites Rohr sich zeigt, und das war gerade die Stelle, die damals gespalten wurde.

Dann habe ich in den letzten Jahren wieder angefangen, diese Methode zu üben. Die Fälle kommen ja ziemlich häufig in unsere

Behandlung. Aber, wie gesagt, ich möchte diese Methode doch nur für diejenigen Fälle reserviren, wo die Stricturen sehr hoch hinau gehen und wo man mit den anderen Verfahren nicht auskommt. Ich habe im ganzen 6 Fälle operirt. Von diesen 6 Fällen sind die Resultate durchaus nicht als schlecht zu bezeichnen. Man muss ja immer damit rechnen, dass bei allen Erkrankungen des Mastdarms die Krankheit selbst leicht recidivirt, ferner dass man gerade diese Patienten sehr leicht aus dem Auge verliert. Man erfährt dann schliesslich über die Endresultate zu wenig, nachdem sie in einem guten Zustande entlassen waren. Es ist sehr schwer, dieselben hier in Berlin wieder aufzutreiben, doch kann ich Ihnen wenigstens zwei Patientinnen zeigen.

Um noch einmal auf das Verfahren näher einzugehen, so besteht es darin, dass die Patienten ganz ähnlich operirt werden wie bei den Neubildungen des Mastdarms. Sie werden auf die Seite gelagert mit stark ausgezogenen Beinen, dann wird der Schnitt durch die Haut oberhalb des Sphincters in der Mittellinie gemacht. Das Steissbein wird entweder gespalten und dann verschoben, oder es kann gleich weggenommen werden. Das Kreuzbein wird freigelegt, so hoch man eben kommen kann und die Strictur es verlangt, der Mastdarm freigelegt, und nun fühlt man die callösen Massen vor sich und spaltet dieselben bis in das Lumen des Rectum hinein, indem man vorher ein Gorgeret in den Mastdarm einführt. Das Peritoneum braucht man nicht zu fürchten, da erfahrungsgemäss das erkrankte Rectum, soweit die Entzündung reicht, von freiem Peritoneum nicht bedeckt ist. Nach geschehener Spaltung kann man die sichtbaren Geschwüre und kranken Stellen mit dem Löffel auskratzen und mit dem Paquelin ausbrennen. Man bekommt dann eine stark klaffende Wunde, welche wegen der Blutstillung, die in dem callösen Gewebe sehr schwierig ist, zunächst mit Schürzentamponade behandelt wird.

In den nächsten Tagen sieht eine derartige Wunde nicht sehr schön aus, aber sie reinigt sich bald, es entstehen bereits nach 14 Tagen ganz gute Granulationen, und nun beginnt ein langsamer Heilungsprocess, der allerdings in den meisten Fällen noch etwa 2 bis 3 Monate in Anspruch nimmt und bei dem eine auffallende Verkürzung der langen Wände eintritt, da offenbar gesunder Darm von oben nachrückt. Aber es tritt doch schliesslich Heilung ein. Es entsteht ein weites Rohr. Man muss vorsichtshalber immer wieder bougieren, und ich will gleich hinzufügen: man muss den Patienten das Bougieren beibringen, damit sie später, wie es bei diesen Stricturen, auch wenn sie nach anderen Methoden operirt werden, angezeigt ist, sich das weite Lumen zu erhalten

suchen. Ein Uebelstand zeigt sich dabei: es bleibt, auch wenn die Heilung noch so gut vor sich ging, sehr leicht eine Fistel zurück. Die Fisteln geniren die Patienten wenig, denn sie sondern wenig ab, und nur bei dünnen Stühlen tritt vielleicht hier und da etwas Koth aus. Die Fisteln heilen schliesslich auch, und es bildet sich dann eine sehr gute widerstandsfähige Narbe. Ich kann Ihnen zunächst ein Präparat zeigen, welches von einer Patientin stammt, die infolge einer Reihe periproktitischer Abscesse, die wir gar nicht haben entdecken können und die schliesslich im Laufe von Wochen eine Beckenphlegmone verursachten, zugrunde ging. Das Präparat hat insofern Interesse, als Sie ungefähr die Ausdehung sehen, in der die Strictur gespalten wurde. (Demonstration.) Die Sonde steckt hier in dem erhaltenen After drin und zieht sich durch den nichtdurchschnittenen Theil in den gespaltenen Theil der Strictur, welche bis hierher reicht. (Demonstration.) Hier kommt die Flexura sigmoidea. Ich hatte bei dieser Patientin, weil sie an Durchfällen litt und Verschwärungen auch weiter oben vermuthet wurden, vorher noch die Kolotomie gemacht.

Ich werde Ihnen nun die beiden Patientinnen zeigen, die sich heute zur Vorstellung wieder eingefunden haben und die vor einem Jahre operirt worden sind, beide ungefähr um dieselbe Zeit. Sie sind heute wiedergekommen, befinden sich sehr wohl, nur haben beide noch eine ganz kleine Fistel. Die Fistel stört die Frauen aber sehr wenig. Es ist kein Grund, weshalb man die Fistel nicht schliesslich zum Verschluss bringen könnte. Eine Patientin habe ich vor 4 Tagen operirt. Die Herren, welche es interessirt, die Wunde frisch zu sehen, bitte ich, dieselbe auf der Baracke 26 anzusehen. Diese Patientin (Demonstration) ist im April operirt worden. Sie sehen, dass es ein schönes Resultat ist. Man kann die Bougies hoch hinauf bringen. Die Ausdehnung der Narbe ist jetzt keine sehr bedeutende mehr. Die Wunde war im Anfang vielleicht doppelt so lang. Im Laufe dieses Jahres hat sie sich sehr verkleinert.

Discussion: Herr J. Israel: M. H.! Ich glaube, es ist Herrn Collegen Sonnenburg entgangen, dass, als wir vor ein oder zwei Jahren im Schoosse dieser Gesellschaft über denselben Gegenstand schon einmal discutirten, ich erwähnte, dass ich die Methode der äusseren Incision der Strictur bereits mit gutem Erfolg gemacht habe, nach vorangegangener Exstirpation des Steissbeins, resp. im Bedürfnissfalle nach Durchschneidung der Ligamenta spinososacra und tuberososacra. Die Methode hat mir damals gute Resultate gegeben, und irre ich mich nicht, so hat College Körte auch nach seinen Erfahrungen den günstigen Erfolg dieser Operation bestätigt. Ich bin zufällig in der Lage gewesen, vor fünf, sechs Tagen die damals von mir erwähnte Patientin wieder zu

sehen, und kann constatiren, dass das Resultat sehr gut geblieben ist. Immerhin verkenne ich aber doch nicht, dass diese Methode, wie alle übrigen, nur eine beschränkte Anwendung findet. Sie hängt zunächst doch ganz und gar von dem relativ tiefen Sitze der Strictur ab, d. h. tief in dem Sinne, dass man bei der Rectotomie das Peritoneum nicht verletzt, und dann davon, dass man überhaupt innerhalb der Grenzen operirt, welche mit einer mässigen Kreuzbeinresection zu erreichen sind. Bei der gänzlichen Unverschieblichkeit des syphilitischen Mastdarmes ist diese Grenze eine viel tiefere, als bei der Exstirpation von Carcinomen am sonst beweglichen Darm. Es kommt aber noch eins hinzu, um den Werth der an und für sich guten Methode zu beschränken. Das ist der unvollkommene Einfluss dieses Verfahrens auf den Ablauf des zugrunde liegenden Processes selbst. Im Gegensatz zu diesem doch nur sehr rudimentären Erfolg kann ich nur immer wieder darauf verweisen, wie ganz ausserordentliche Resultate die quere Durchtrennung des Colons in solchen Fällen giebt, und ich glaube, wir werden mit allen anderen Experimenten immer nur dahin kommen, eine ganz beschränkte Anzahl von Fällen zu heilen, welche in den untersten Abschnitten des Rectums sich abspielen, für alle übrigen aber Abstand nehmen sowohl von der Resection, wie von der Amputation, wie von den Incisionsmethoden, wenn es sich nicht um Initialfälle handelt, sondern zur Kolotomie greifen. Die Leute leben auf, sie führen ein Dasein, das ausserordentlich wenig von dem eines gesunden Menschen abweicht. Sogar der Stuhl kann sich bei der Kolotomie auf der linken Seite so periodisch reguliren wie bei einem sonst Gesunden, so dass die Leute den ganzen Tag über frei von Kothausfluss und fähig sind, die verschiedensten Lebensstellungen auszufüllen.

Herr König: Ich möchte doch darauf aufmerksam machen, dass die Analogie mit der Urethrotomia externa keine vollkommene ist. Wenn wir bei einer Harnröhrenstrictur eine Urethrotomie machen, so wird nach Spaltung derselben von den Seiten her überall das gesunde Gewebe herangezogen, und durch das Herüberziehen des gesunden Gewebes wird die Erweiterung der jetzt neu zustande kommenden Harnröhre gegeben. Hier schneidet man überall im narbigen Gewebe, und ich weiss nicht, was herübergezogen werden soll, um die enge Stelle zu erweitern. Man schneidet in der Regel auch noch innerhalb des Engen; denn ganz bis oben hin, wo die enge Stelle aufhört, wird man wohl selten kommen — in dem Falle, den wir sahen, auch nicht —, und wenn ich auch zugebe, dass für manche Fälle von beschränkter Verengerung das Verfahren einen Vortheil bietet, so glaube ich, dass man die Methode doch nicht etwa dem äusseren Harnröhrenschnitt gleichwerthig halten, sondern sie, wie auch alle die anderen Methoden, nur für eine kleine Anzahl von Fällen reserviren kann.

Herr Körte: In der Discussion, die vor zwei Jahren in dieser Gesellschaft über den gleichen Gegenstand stattfand, habe ich angegeben, dass ich in mehreren Fällen die Rectotomia posterior ausgeführt und gute Wirkungen davon gesehen habe. Seitdem habe ich diesen Eingriff noch mehrfach angewendet. Es wurde dabei die hintere Mastdarmwand durch einen von der Anusmündung an der Seite des Kreuz-

beins in die Höhe geführten Hautschnitt freigelegt. Die seitlichen Bänder wurden, wenn nöthig, vom Kreuzbein abgetrennt. Nachdem so die Hinterfläche des Mastdarms gehörig zugängig gemacht war, habe ich vom Anus aufwärts bis über die verengte Stelle hinaus den Mastdarm gespalten. Die meist ziemlich beträchtliche Blutung wird durch Unterbindungen und Umstechungen gestillt, die seitlichen Ränder des gespaltenen Darms werden durch einige Nähte an die Ränder des Hautschnittes herangezogen. Danach liegt die Schleimhautfläche des unteren Mastdarmendes vollkommen frei, man kann die Geschwüre auskratzen, kauterisiren, mit Jodoformgaze bedecken. In den Mastdarm kommt ein dickes, mit Jodoformgaze umwickeltes Rohr, darum herum wird tamponirt. Etwa am 6. Tage wird Stuhlgang hervorgerufen; die Patienten erhalten danach täglich Bäder und Ausspülungen des Rectums. Die Eiterabsonderung aus dem Mastdarm und den oft zahlreich bestehenden Fisteln nimmt bald ab, die Geschwüre vernarben. Die Mastdarmöffnung ist zum Schluss erweitert, in die Länge gezogen. Die Patienten verlieren die Stricturbeschwerden und erholen sich oft auffallend. Die Continenz ist natürlich etwas geschwächt — festen Stuhl können die Patienten halten, bei Diarrhoe kommt Beschmutzung vor. Die meisten Kranken sind mit dem Zustande nach der Operation zufrieden, werden wieder arbeitsfähig. Von einer Patientin habe ich später gehört, dass sie eine Aenderung des durch die Rectotomie geschaffenen Zustandes gewünscht hat. Trotzdem also die Durchtrennung des Sphincter gewisse Nachtheile hat, glaube ich doch, dass sie in diesen schweren Fällen von stricturirender Mastdarmentzündung nothwendig ist, weil man dadurch das Stagniren von Eiter und Koth auf den Geschwüren der Darmwand aufhebt und weil man diese Geschwüre völlig freilegt und der Nachbehandlung zugängig macht. — Ob die Fistel dicht über dem Sphincter, die bei dem Verfahren des Herrn Sonnenburg entsteht, ausheilt, ist mir fraglich. Für sehr hochgradige Stricturen von längerer Ausdehnung scheint mir seine Methode nicht geeignet zu sein. Was die Kolostomie anbelangt, so habe ich sie bei derartigen Kranken mehrfach gemacht, habe jedoch eine Ausheilung der Mastdarmerkrankung nicht danach gesehen. Bei einem noch ziemlich kräftigen jungen Mädchen, dessen Mastdarmerkrankung noch nicht sehr lange bestand, habe ich die Kolostomie relativ früh gemacht und viele Mühe auf die Heilung der Mastdarmverschwärung verwendet, trotzdem kam die Affection nicht zur Heilung. Die Eiterung hält jetzt $2^1/_2$ Jahr nach der Kolostomie noch an, und es sind Zeichen von amyloider Entartung vorhanden. Vermuthlich ist hier der Krankheitsprocess auch auf höhere Darmabschnitte übergegangen. Die Ausheilung durch die Kolostomie scheint eine sehr seltene zu sein. Allerdings bemerke ich, ich habe nicht die quere Durchtrennung gemacht. Bei der queren Durchtrennung schneidet man sich den Rückzug einigermaassen ab. Man verurtheilt die Leute, immer den Anus präternaturalis zu tragen. Das, haben mir die meisten Patientinnen gesagt, wollen sie nicht.

Herr Lindner: Ich glaube, dass wir in sehr vielen Fällen der Art doch vor die Nothwendigkeit gestellt sind, etwas zu unternehmen, was den Leuten rasch hilft. Die Leute kommen meistens in einem

Zustande zu uns, durch langwierige Eiterung erschöpft, dass wir ihnen sehr wenig mehr zumuthen können, und ich glaube, dass da doch die Kolostomie schliesslich der Weg ist, der am ersten zum Ziele führt. Ich muss den Empfehlungen des Collegen Israel beistimmen, dass die Kolostomie in den Fällen von langwierigen Eiterungen und Fisteln nach Lues einen ganz auffallenden Erfolg hat, und ich glaube, der Fehler, der der Kolostomie anhaftet, dass man die Leute mit dem künstlichen After in eine unangenehme Situation bringt, lässt sich dadurch vermeiden, dass man das Colon quer durchtrennt und den After so anlegt, dass es gelingt, die Oeffnung auf einfache Weise zu comprimiren. Ich habe in der letzten Zeit einen künstlichen After unterhalb des Poupart'schen Bandes gemacht, habe das obere Ende des Darms nach unten unterhalb des Poupart'schen Bandes durchgezogen, dort angenäht, und durch ein einfaches Bruchband ist es gelungen, den Darm so zu comprimiren, dass die Patienten doch ein erträgliches Leben haben. Ich habe eine Reihe von Fällen von Kolostomie bei Rectumsyphilis gesehen, die gegenüber ihrem früheren Leben ein ganz leidlich angenehmes Dasein hatten und sich durchaus nicht beklagten.

Herr König: Ich bitte den Redner, uns zu erklären, wie er das macht, dass er den After unter dem Poupart'schen Bande anlegt. Das ist mir wenigstens unverständlich.

Herr Lindner: Vielleicht habe ich mich schief ausgedrückt. Ich trenne das Colon descendens quer durch, vernähe und versenke das untere Ende und ziehe das obere Ende nach Unterminirung von Haut und Fascie nach unten bis unterhalb des Ligaments, lege dort einen Einschnitt an und vernähe die Oeffnung des Darms mit der Haut. Natürlich ziehe ich den Darm nicht unter dem Ligament durch, sehe aber doch zu, dass ich die obersten Fasern mitfasse.

Herr Rose: Ich ziehe es für meinen Theil auch vor, das Rectum sammt dem Sphincter in ausgedehntem Maasse zu spalten, weil ich den Hauptwerth auf die direkte Behandlung der Mastdarmschleimhaut lege. Ich habe hier das Wort nur deshalb ergriffen, um auch hier wieder Protest dagegen einzulegen, dass man die Rectotomia interna nach Verneuil benennt. Die Operation rührt von Dieffenbach her und ist von Wilms und anderen schon längst gemacht worden.

Herr J. Israel: Ich glaube, dass man gerade besonderen Werth darauf legen muss, keine Kolotomie, sondern eine quere Durchtrennung des Colons zu machen. Der Zweck wird ja natürlich ganz unvollständig erreicht bei einer Fistel, an der der Koth vorbei in den kranken Darmabschnitt fliesst. Ausserdem ist der Abschluss durch eine Pelotte bei einer einfachen Colonfistel ausserordentlich viel schwerer, als bei einer queren Durchtrennung, und den Rückzug schneidet man sich auch nicht ab, da eine spätere Wiedervereinigung der durchtrennten Darmenden durch die Naht wohl möglich ist, falls sie wegen der fast stets bei Heilung des Processes auftretenden Stenose rathsam ist.

Herr Sonnenburg: Im Schlusswort will ich bemerken, dass wohl keiner mit der Behandlung der Stricturen des Mastdarms viel Freude erleben wird.. Der Vorzug meiner Methode, die ich bereits vor sechs

Jahren übte, besteht darin, dass vor allen Dingen der Sphincter geschont wird. Ich ziehe dieselbe der gleichzeitigen Durchtrennung des Sphincter, wie die Herren Körte und Israel es machen, aus dem Grunde vor, weil die Eiter- und Kothmassen aus der Wunde ebenso leicht entweichen können und eine Durchtrennung des Sphincter daher ganz überflüssig erscheint. Später nach Heilung der Wunde stellt sich, da der Sphincter erhalten blieb, eine ganz ausgezeichnete Function wieder her, was nach den Operationen der Herren Körte und Israel nicht der Fall sein kann. Der Vortheil dieser Methode besteht ausserdem darin, dass man sehr hoch hinaufgehen kann. Man hat das Peritoneum nach meinen Erfahrungen nicht zu fürchten, weil die Verwachsungen desselben hoch hinaufgehen. Ich war erstaunt, wie das Peritoneum gar nicht zu Gesicht kommt, trotzdem man sehr viel höher hinaufgeht als bei Exstirpation des Mastdarmcarcinoms und die Grenze des Peritoneums eigentlich überschritten sein müsste. Ich bin so weit hinaufgekommen, dass ich überhaupt jenseits des Schnittes keine Strictur mehr fühlte, und derjenige Fall, wo ich die Kolotomie gemacht habe, hat mir auch den Beweis gebracht, dass ich in der That alle Stricturen durchschnitten habe. Ich glaube Ihnen diese Methode doch zu einem Versuch empfehlen zu können. Ich hoffe, dass Sie von den vielen Methoden, welche für die Stricturen des Mastdarms angegeben worden sind, auch mit dieser Methode einmal hier und da ein gutes Resultat bekommen werden, und würde mich sehr freuen, wenn mir einmal darüber später eine Mittheilung gemacht würde.

4. Herr Sonnenburg: **Beiträge zur Differentialdiagnose der Entzündungen und Tumoren der Ileocoecalgegend mit besonderer Berücksichtigung rechtsseitiger Darmerkrankungen.** (Siehe die Vorträge im II. Theil dieses Bandes, S .3.)

Discussion: Herr Martin: Der Vortrag bietet eine solche Fülle von Fragen, die in unser specielles Gebiet eingreifen, dass es, glaube ich, von unserer Seite geboten ist, darauf näher einzugehen. — Was zunächst den Tumor anbetrifft, den Herr Sonnenburg hier gezeigt hat, so erinnert er mich sehr lebhaft an eine ähnliche Geschwulst, die ich vor einer Reihe von Jahren zu operiren Veranlassung hatte. Auch da war die Behinderung des Darmes zunächst die einzige Klage; es war mir zweifelhaft, um was es sich handeln konnte. Die Geschwulst lag in der rechten Darmbeinschaufel und zeichnete sich durch ihre Knochenhärte aus. Es stellte sich bei der Operation dann heraus, dass es sich um ein Lithopädion handelte, und zwar um ein versteinertes Ei, welches in toto unzweifelhaft aus der Tube ausgetreten und von hier unter den Processus vermiformis, resp. unter das Coecum gewandert war. Auch da war es zunächst ziemlich schwer, überhaupt eine Diagnose zu stellen. Auch da war nach und nach erst der Tumor aus einer Fülle von Schwielen herauszuschälen. Der Tumor hatte ungefähr die Grösse des vorgezeigten. Es gelang mir die Geschwulst herauszunehmen, ohne den Processus vermiformis, der damit innig verwachsen war. zu verletzen, und auch den Darm konnte ich intact lassen. Herr Sonnenburg hält es für sehr zweifelhaft, wie dieses Myom hierhergekommen ist. Wir Gynäkologen

nehmen an, dass derartige Myome, die wir abseits des Uterus finden, doch wahrscheinlich von subserös entwickelten Geschwülsten des Uterus herstammen, dass also derartige Geschwülste, die dann ganz aus der Masse des Uterus heraustreten, vollständig abgeschnürt werden und frei in die Bauchhöhle gelangen. Ich möchte glauben, dass in der That auch dieses Myom auf dieselbe Weise hier in diese Gegend gelangt ist.

Herr Sonnenburg hat dann auf die grosse Schwierigkeit hingewiesen, welche die Diagnose zwischen Appendicitis mit ihren eigenthümlichen Erscheinungen und den Erkrankungen der rechtsseitigen Adnexorgane verursacht. Herr Sonnenburg ist auch auf jenes eigenthümliche Band eingegangen, das, von deutschen Forschern früher beobachtet, neuerdings von Clado als Ligamentum appendiculo-ovaricum beschrieben und von Durand des Näheren erörtert worden ist; ein Ligament, welches allerdings nicht sehr constant nachzuweisen ist. Aber wir können doch jedenfalls in vielen Fällen eine sehr innige Beziehung zwischen Coecum und Processus vermiformis einerseits und der Keimdrüse andererseits constatiren, eine peritoneale Falte, die auch von Nagel neuerdings des Näheren erörtert und erwähnt worden ist, in welcher nicht bloss Gefässe, sondern auch vereinzelte Muskelzüge sich finden. Dieses Ligamentum appendiculo-ovaricum oder entericoovaricum, wie es genannt worden ist, lässt uns nun eine weitere Erklärung finden für die Entstehung entzündlicher Processe, welche wahrscheinlich in descendirender Weise in die Adnexorgane eindringen. Einer meiner Assistenten, Herr Kiefer, hat in einer bemerkenswerthen Reihe von Fällen gerade auch Bacterium coli in Ovarialabscessen nachgewiesen. Es lässt sich vorläufig nur mit grosser Wahrscheinlichkeit, annehmen, dass dieser Modus procedendi eine nicht seltene Quelle von Erkrankungen auch der Adnexorgane ist. Diese Beziehung ist ja auch von Landau in sehr interessanten Fällen nachgewiesen worden. Aber der bacteriologische Nachweis des Bactericum coli ist hier in einer solchen Häufigkeit jetzt gelungen, dass wir darauf hingewiesen werden, diese Combination als eine wahrscheinlich nicht ganz seltene anzusehen. Das erklärt dann auch die eigenthümlich innige Verwachsung, die in einer nicht kleinen Zahl von Fällen die Adnexorgane, das Ovarium und die Tuben mit dem Coecum eingehen. Infolge der Peritonealerkrankung betheiligen sie sich gemeinsam an dem Process. Wir finden sie in inniger Verwachsung sehr hoch oben mit der Beckenwand, mit der Darmbeinschaufel, mit dem Coecum und auch weiter hinauf. Sie erscheinen unter die Därme hinaufgeschoben. Sie verursachen hier dann natürlich jene Bilder, welche Herr Sonnenburg erwähnt hat, Fälle, in welchen es geradezu unmöglich ist, die genauere Diagnose aus der Betrachtung zu machen. Solche Fälle im einzelnen zu skizziren, ist hier wohl nicht nöthig. Jedenfalls aber muss ich Herrn Sonnenburg zustimmen, dass es in diesen Fällen fast eine Unmöglichkeit wird, eine Diagnose vor Eröffnung der Bauchhöhle zu stellen. Wenn nun Herr Sonnenburg hervorgehoben hat, dass die peritonitischen Erscheinungen bei der Appendicitis und der Darmerkrankung eine grössere Neigung zu allgemeiner Ausbreitung haben, während sie bei den Erkrankungen der Adnexorgane sich mehr im Bereiche des kleinen Beckens bewegen, so ist das für manche Fälle wahrscheinlich, oder ich kann wohl sagen bestimmt: in vielen

Fällen recht bezeichnend. Aber gerade in den Grenzfällen, welche zwischen uns Gynäkologen und den Herren Chirurgen bestehen — da versagt auch dieses Zeichen, und da ist es in der That in der Regel nicht bloss zu Erkrankungen des einen, sondern zur Erkrankung beider Organgebiete, der Därme und der Generationsorgane gekommen. Das sind die Fälle, für welche ich Herrn Sonnenburg durchaus zustimme, dass sie für die Diagnose die äusserste Schwierigkeit bieten. Ich habe in solchen schwierigen Fällen zunächst mir dadurch zu helfen gesucht, dass ich immer wieder von dem, was wir Gynäkologen als das Leitseil betrachten, von dem Uterus ausgehe. Von ihm aus versuchen wir die einzelnen Organe gegen einander abzugrenzen. Das heisst, wir suchen zunächst den Uterus und dann die Tube zu fassen und mit der Tube die Keimdrüse. Dieses Zeichen: die Austastung der Tube und die Austastung ihres Verlaufs, versagt in extremen Fällen auch; das muss ich von vornherein zugeben. Aber sie giebt uns doch einigermaassen wieder die Möglichkeit, wenigstens zu sagen: der Tumor involvirt auch die Adnexorgane. Ob er dann den Processus vermiformis mitinvolvirt, das freilich wird in solchen Fällen meist zweifelhaft bleiben. Einige Fälle, die ich in den letzten Monaten zu sehen Gelegenheit hatte, haben mich in dieser Beziehung wieder sehr bescheiden in Bezug auf die Diagnose gemacht. So sah ich in einem Falle den Processus vermiformis fast in die Medianlinie, resp. jedenfalls bis unter meine Einschnittsstelle in der Linea alba verlagert durch eine Geschwulst, welche sich unter den Därmen hinauf in das grosse Becken an der rechten Seite der Lendenwirbelsäule ausgebreitet hatte und die nichts anderes war als ein Ovarialabscess. Jedenfalls danke ich Herrn Sonnenburg für seine Mittheilungen. Ich bestätige durchaus die ausserordentlichen Schwierigkeiten, welche sich in den Fällen beiderseitiger Erkrankung der Adnexe und der Därme finden, während ich der Meinung bin, dass wir bei einseitigen Erkrankungen, namentlich der Adnexorgane, in der Regel doch hoffen können, eine bestimmte Diagnose zu stellen.

Herr Landau: Nach im ganzen ca. 400 Operationen bei entzündlichen, bezw. eitrigen Erkrankungen der inneren Genitalien bei Frauen bin ich zu einigen von denen des Herrn Vortragenden abweichenden Anschauungen gekommen. Meines Erachtens ist es nicht wohl angängig, Exsudate in der Nähe des Typhlon gleichzustellen Exsudaten im Becken im allgemeinen. Dies ist ein viel zu allgemeiner, ich möchte sagen viel zu diffuser Begriff; wir müssen uns vielmehr gewöhnen, hier genauer zu differenziren und den speciellen Sitz dieser Exsudate zu erforschen, welche, wie sich gezeigt hat, viel öfter in präformirten Räumen als Pyosalpinx, Pyoovarium auftreten, als in nicht präformirten Räumen, z. B. dem Beckenbindegewebe ihren Sitz haben. Im Gegensatz zu den Exsudaten am Processus vermiformis kommen Exsudate im Becken als primäre intraperitoneale Abscesse nicht vor; sondern wohl stets lässt sich eine Erkrankung des Uterus, der Tuben, Ovarien etc. entweder aus dem Befunde oder der Anamnese oder aus beiden nachweisen. Darum sind, von Ausnahmefällen abgesehen, die Exsudate in diese präformirten Räume und die Abscesse, welche um diese herumgelegen sind, gar nicht so schwer von den typhlitischen Exsudaten zu differenziren. Eine

genaue bimanuelle Untersuchung durch Vagina und Bauchdecken oder auch per rectum lässt uns unschwer die Appendices des Uterus entweder verdickt oder in grosse Tumoren aufgegangen erkennen. Was den Zusammenhang der Adnexerkrankungen der Frau mit Darmerkrankungen anlangt, so ist es allerdings im höchsten Grade auffallend, dass wir unter vielen Hunderten von Operationen, Laparotomieen etc. einen Zusammenhang des etwa entzündeten Processus vermiformis, des perityphlitischen Exsudates mit der entzündeten Tube oder mit den entzündeten Ovarien auf der rechten Seite verhältnissmässig sehr selten constatiren konnten. Daran hat ganz gewiss nicht das von Waldeyer beschriebene Verhalten des Ligamentum suspensorium ovarii Schuld, welches ja mitunter gar nicht angedeutet ist, sondern das bemerkenswerthe Verhalten des Ligamentum latum zum Mesocolon des Colon ascendens. Das Ligamentum latum dextrum steht mit diesen nicht in dem Connex, wie auf der linken Seite das Ligamentum latum mit der Flexura sigmoidea. Daher kommt es, dass die linke, nur wenig vergrösserte Tube in kurzer Zeit unter das Mesocolon der Flexura sigmoidea geräth. In extremen Fällen bildet geradezu Ligamentum latum sinistrum und Mesocolon der Flexura sigmoidea eine einzige Decke, unterhalb deren die Flexura sigmoidea mit der Tube in eine unter Umständen nur mittels starker Gewalt trennbare einzige Masse verschmolzen ist. Indess auf diesen Punkt will ich hier nicht weiter eingehen; ich wollte ihn nur streifen, um zu erklären, dass viel leichter Exsudate in der linken Seite es schwierig machen können zu entscheiden, ob wir einen vom Darm oder von den Genitalien ausgehenden entzündlichen eitrigen Process vor uns haben. Jedenfalls kann ich nach meiner Erfahrung constatiren, dass die Verbindungen der rechten Adnexe mit dem Processus vermiformis verhältnissmässig sehr selten vorkommen. Endlich noch eine Bemerkung zur Symptomatologie. Wenn man die Anamnese und die Symptomatologie derjenigen Fälle genau berücksichtigt, bei welchen wir differentiell-diagnostisch schwanken können, insbesondere wenn man die Anamnese von den Individuen, welche an schliesslich durch die Laparotomie oder Autopsie sichergestellter recidivirender Pelveoperitonitis, Salpingitis etc. leiden, studirt, so erfährt man von den meisten, sie hätten an recidivirender Blinddarmentzündung gelitten. Den Herren Collegen, welche diese Diagnose gerade so wie der Vortragende es fordert, gestellt haben, aus den Krankheitserscheinungen, darf man aus diesem Irrthum insofern keinen Vorwurf machen, als der Symptomencomplex beider Processe, der Blinddarmentzündung und der recidivirenden Salpingitis und Pelveoperitonitis ein durchaus ähnlicher ist: Uebelkeit, Erbrechen, Aufgetriebenheit des Leibes, die jede exacte Palpation hindert, Singultus etc. Auch aus dem Erfolge der einzuschlagenden Therapie folgt nichts sicheres. Denn bei beiden Erkrankungen folgt auf Opium, Eis, Ruhe Besserung; sobald die erste Attaque vorüber, Wohlbefinden; dann wieder Recidive hier und dort unter demselben, bezw. ganz ähnlichen, für die Differentialdiagnose in keiner Beziehung entscheidenden Bilde, wenn der Process sich insbesondere rechts abspielt. Ich möchte daher im Gegensatz zu dem Vortragenden glauben, dass wir auf die Symptome nicht allzu grosses Gewicht legen dürfen. Würde man sich nach diesen richten, so würde man

viel mehr Blinddarmentzündungen constatiren da, wo es sich um Erkrankungen der Adnexe des Uterus handelt. Entscheidend ist vielmehr für die Diagnose die genaue bimanuelle Untersuchung; nur selten wird man nach dieser im Verein mit der in seltenen Fällen nothwendigen, von mir vorgeschlagenen vaginalen Probepunction über den Sitz der Erkrankung im Zweifel bleiben.

Herr Rotter erwähnt einen Fall, wo die erweiterte Gallenblase in der Umbilicospinallinie mit der Beckenschaufel verwachsen war und differentialdiagnostische Schwierigkeiten bestanden, ferner einen nach Dysenterie entstandenen Tumor des Coecums. Nach seiner Erfahrung sind im kleinen Becken die entzündlichen Tumoren der weiblichen Genitalien im allgemeinen unschwer von perityphlitischen Tumoren zu unterscheiden. Bei grösseren Abscessen allerdings wird es manchmal unmöglich, den Ausgangspunkt, ob von einer Perimetritis etc. oder von einem abnorm fixirten Processus vermiformis, festzustellen. Sehr wichtig sei es, die Kleinbeckenperityphliten von Männern rechtzeitig zu diagnosticiren. Er berichtet über zwei derartige Fälle, bei denen der primäre Abscess im Douglas sass und die Eröffnung desselben vom Damm aus zwischen Rectum und Blase vorgenommen und Heilung erzielt wurde.

Herr Lindner: Ich möchte das, was College Sonnenburg über die Lage der Appendices im Becken gesagt hat, nicht so ganz unterschreiben. Es kommt auch eine recht erheblich grosse Zahl von Fällen vor (auch bei kleinen Exsudaten, oder in Fällen, wo vielleicht sogar nur in dem Appendix sich Eiter findet, ohne wesentliches Exsudat in der Umgebung), welche im Becken sich abspielen; auch eine ganze Reihe Fälle, wo die betreffenden Tumoren mit dem Uterus verwachsen sind, im Douglas liegen, Fisteln im Scheidengewölbe gemacht haben, also Fälle, bei denen die Differentialdiagnose zwischen einer Eiteransammlung um den Appendix und einer Pyosalpinx natürlich nicht ganz einfach ist. Diese Fälle haben sich vielleicht zufällig bei mir gehäuft, aber man kann nicht selten wirklich in sehr grosse differentialdiagnostische Schwierigkeiten hineinkommen. Meistens lassen sie sich noch lösen, wenn man in der Narkose die Anhänge betasten kann, wo aber diese auch mit den Darmtumoren zusammenhängen, können die Schwierigkeiten unüberwindlich werden. Kommt dann noch hinzu, dass die Patienten ganz falsche anamnestische Angaben machen, so ist es kein Wunder, wenn man, wie es mir gegangen ist, die Diagnose auf Appendicitis stellt und eine vereiterte Extrauteringravidität findet und umgekehrt. Ich habe die betreffenden Tumoren im Becken bis auf einen von dem Iliacalschnitt aus subperitoneal freigelegt und sie von da aus incidirt. Aber es ist kein Wunder, wenn in manchen Fällen eine Pyosalpinx diagnosticirt wird, weil man es recht häufig mit einem geschlossenen Sack mit nur ganz wenig Eiter zu thun hat, der mit der rechten Uteruskante zusammenhängt, im Douglas verwachsen ist etc. und vollständig das Bild einer von den Genitalien ausgehenden Entzündung darbietet.

Herr Körte: Ich habe bei der Operation der eitrigen Adnexerkrankungen einige Male ganz gesunde Processus vermiformes in die Verklebungen um Tube und Ovarium hineingezogen gesehen. In diesen Fällen

haben stets vor der Operation alle Erscheinungen von Seiten des Wurmfortsatzes gefehlt. Die Frauen waren erkrankt unter dem typischen Bilde der Becken-Bauchfell-Entzündung um die Tuben und Ovarien herum. Dann habe ich Fälle gesehen, wo unzweifelhaft die Erkrankung im Processus vermiformis begonnen hat und dann in das Becken hineingekrochen ist. In 3 Fällen habe ich nach typischen Eiterungen vom Wurmfortsatz aus bei noch nicht entwickelten Mädchen mit vollkommen virginellen Geschlechtsorganen Abscesse in der Tube und im Ovarium vorgefunden. Einmal war ein sehr langer Appendix am linken Ovarium adhärent geworden und hatte dort einen Abscess erzeugt, der erst nach Entfernung beider vereiterten Organe, des Appendix und des linken Ovariums nebst Tube. ausheilte. Ich glaube, die Differentialdiagnose, ob die Erkrankung vom Appendix oder von Tube und Ovarium ausgegangen ist, kann man nur dann stellen, wenn man den ganzen Verlauf beobachtet. Bei den erwähnten drei Fällen konnte ich mich überzeugen, dass die Erkrankung in der Coecalgegend anfing und nachher das Exsudat sich in das Becken senkte. Bekommt man jedoch die Patienten erst mit einem bereits ausgebildeten grossen Beckenabscess zur Behandlung, so ist eine bestimmte Entscheidung über den Ausgangspunkt vor der Operation oft nicht möglich. Die klinischen Symptome geben meist keinen Anhaltspunkt, sie sind in beiden Fällen die einer circumscripten Bauchfellentzündung. Bestehen Zeichen von gonorrhoischer Erkrankung oder ist ein Abort vorausgegangen, so ist der Ausgang des Abscesses von den Adnexen des Uterus sehr wahrscheinlich. Störungen von Seiten des Darmcanals kommen auch bei den perimetritischen Eiterungen vor, wenn der Darm vielfach adhärent und von Abscessen umgeben ist. — Der Wurmfortsatz kann soweit in das kleine Becken hineinreichen, dass bei seiner eitrigen Entzündung dort zunächst ein Eiterheerd entsteht. In solchen Fällen wird vielfach erst die Operation Klarheit über den Ausgangspunkt geben.

5. Herr Schwalbach: **Nervenerkrankungen nach Traumen.** Ich habe Ihnen hier über einige Fälle von Erkrankungen des Nervensystems aus dem Krankenhause Moabit zu berichten, die deshalb von Interesse sind, weil ihre Entstehung auf ein voraufgegangenes Trauma zurückgeführt werden kann, und denen daher auch in Bezug auf unsere heutige Unfallgesetzgebung ein praktisches Interesse zukommt.

Fall 1. Ein 35jähriger Steinträger knickte mit einer Last Ziegelsteine (36 Stück) mit dem linken Fusse nach innen um; Patient fiel nicht hin, er bekam jedoch sofort heftiges Zittern in den Beinen und fühlte sich sehr unwohl, so dass er nicht weiter arbeiten konnte. Vom nächsten Tage an Gefühl von Schwere in den Beinen, am 5. Tage nach dem Unfall Aufnahme ins Krankenhaus. Hier wurde Paraplegie beider Beine, Anaesthesie derselben und der Unterbauchgegend bis zur Nabelhöhe, Fehlen der Patellar-, Achillessehnen- und Cremasterreflexe festgestellt. Patient konnte nicht spontan Urin lassen, der Stuhl war angehalten. Eine Punction des Rückenmarkes brachte vorübergehende Besserung der Motilität und Sensibilität des rechten Beines. Tod vier Wochen nach dem Unfall.

Bei der Section wurde keine Verletzung der Wirbelsäule gefunden; die vorausgesetzte Blutung in das Rückenmark (Hämatomyelie) wurde nicht festgestellt, der pathologische Befund ergab eine Myelitis im Bereiche des 4. bis 7. Dorsalsegmentes, die vorwiegend die weisse Substanz befallen hatte und hier wieder die Gegend der Pyramidenbahnen und der Hinterstränge bevorzugte, secundäre Degenerationen nach aufwärts zu in die Gull'schen Stränge, nach abwärts in die Pyramidenbahnen.

Die Erschütterung der Wirbelsäule ist wohl als Ursache der Myelitis anzusehen; eine Prädisposition — Patient hatte zwei Jahre vorher an Gonorrhoe und Ulcus phagedaenicus gelitten und war auch wohl Alkoholist — mag bestanden haben; jedenfalls war er bis zum Unfalle imstande, schwere Arbeit zu verrichten.

Fall 2. Einem 22jährigen Schlosser fiel, während er in gebückter Stellung bei seiner Arbeit stand, eine schwere Bohrmaschine auf die Kreuzbeingegend; er stürzte sofort zu Boden und verlor die Besinnung. Bei der Aufnahme bot er die Erscheinungen des Shoks dar; ferner wurde bei ihm ein Bruch des rechten Unterschenkels festgestellt; ein Wirbelbruch war nicht zu constatiren. Patient erholte sich allmählich und ging vom 14. Tage nach dem Unfalle an mit einem Gypsverbande umher. Sehr langsame Heilung des Unterschenkelbruches (in $4^1/_2$ Monaten). Fünf und einen halben Monat nach dem Unfall begann Patient über ziehende Schmerzen und Schwere in den Beinen zu klagen. Es bestand jetzt Steigerung der Patellar- und Achillessehnenreflexe, hochgradiger Fussclonus, Herabsetzung der Sensibilität beider Beine. Nach weiteren vier Wochen ist jetzt völlige Lähmung der Beine eingetreten; die Sensibilität ist fast erloschen; es bestehen Blasen- und Mastdarmparesen. Die Reflexe sind noch gesteigert.

Es handelt sich hier um eine Myelitis. Auch hier können wir wohl das Trauma als Ursache der Nervenerkrankung ansehen. Uns erscheint dieser Fall von besonderer praktischer Wichtigkeit gerade deswegen, weil die krankhaften Erscheinungen von seiten des Rückenmarkes bald nach dem Unfalle vollkommen fehlten und erst nach Monaten sich die Symptome einer Myelitis einstellten.

Fall 3. Der 38jähriger Arbeiter zog sich im April 1894 dadurch, dass er mit einem 2 Centner schweren Sack eine Kellertreppe herabstürzte, einen linksseitigen Kniescheibenbruch zu. Die Patella wurde ihm genäht, und Patient nach $^3/_4$ Jahren mit guter Function sonst gesund entlassen. Etwa ein Jahr nach dem Unfall entwickelten sich bei dem Patienten, der an Lues wie Gonorrhoe nicht gelitten haben will, allmählich die Symptome der Tabes; Beginn mit lancinirenden Schmerzen besonders im linken Beine. Er bietet jetzt folgende Erscheinungen dar: Romberg'sches und Westphal'sches Phänomen, einseitige Pupillenstarre, träge Reaction der andern, Ataxie, Sensibilitätsstörungen, gastrische Krisen, vor allem Gelenkaffectionen. Im Anfang des Jahres 1896 entwickelten sich bei ihm nämlich Geschwülste an beiden Hüftgegenden. Linkerseits kamen Theile der Tumoren unter hohem Fieber zur Abscedi-

rung. Die Tumoren bestanden aus porösen Knochenmassen, die zum Theil dem Oberschenkel fest aufsassen. Die Ausheilung der linksseitigen Wunde dauerte ungefähr 8 Monate, während welcher Zeit Theile der Knochenmassen unter stetig hohem Fieber einschmolzen und sich neue gleichartige Tumoren an der linken Beckenseite bildeten. Auch auf der rechten Seite wurden in der Zwischenzeit Theile der dort befindlichen Geschwülste unter jedesmaligem Temperaturanstieg weich. Die weichen Massen senkten sich zum Theil bis zur Mitte des Oberschenkels. Incision hierselbst. Die entleerte eiterähnliche Masse war bacterienfrei. Ausheilung rechts in ca. 6 Wochen. Patient erhielt 5½ Monat lang Jodkali (eine Schmiercur konnte des schlechten Allgemeinbefindens wegen nicht vorgenommen werden). Ein Einfluss der Medicin auf den Krankheitsprocess war nicht zu bemerken. Es ist ferner noch zu bemerken, dass das linke Bein während des Krankenlagers durch Usur des Femurkopfes um 5 cm kürzer wurde.

Vortragender weist in diesem Falle nur auf die spontane Erweichung der Knochenneubildungen unter hohem Fieber hin, die bei tabischen Gelenk- und Knochenerkrankungen zu den Seltenheiten gehört. Es weisen diese Affectionen auf den innigen Zusammenhang zwischen Tabes und Gelenkerkrankungen hin und sprechen gegen die mechanischen Erklärungsversuche.

6. Herr Mühsam: **Gelenk- und Knochenerkrankungen nach acuten Infectionskrankheiten.** Die Frage der Gelenk- und Knochenerkrankungen nach acuten Infectionskrankheiten hat an Bedeutung gewonnen, seitdem sich die Aufmerksamkeit der bacteriellen Diagnose diesen Erkrankungen zugewendet hat. Besonders sind es Pneumonie und Typhus, die unser Interesse in dieser Hinsicht als häufige Infectionskrankheiten in Anspruch nehmen, und hier ist natürlich die Frage gestellt worden: Finden sich bei diesen Affectionen die specifischen Erreger der betreffenden Infectionskrankheiten oder werden dieselben hervorgerufen durch die gewöhnlichen Eitererreger, oder endlich findet man in dem Eiter den specifischen Erreger gemeinsam mit den gewöhnlichen Eitercoccen?

Die Untersuchungen über den Eitererreger sind mit wechselndem Resultat gemacht worden, und so giebt für die Typhuscomplicationen noch in letzter Zeit Boncour an, dass sie sowohl durch Typhusbacillen, wie auch durch Streptococcen, Bacterium coli und Proteus vulgaris hervorgerufen werden können. Die Fälle, in denen bei Osteomyelitiden oder Periostitiden nach Typhus die Typhusbacillen wirklich nachgewiesen worden sind, sind nicht allzu häufig in der Litteratur beschrieben.

Ich fand eine Mittheilung von Bruni über eine sechs Jahre nach dem Typhus aufgetretene, reactions- und fieberlos verlaufene Osteomyelitis der linken Tibia, bei welcher der Typhusbacillus

zweifellos nachgewiesen sein soll. In einem von Tuffier und Widal publicirten Fall von Periostitiden, welche 16 Monate nach einem Typhus an beiden Tibien auftraten, fehlten die Bacillen, und die Autoren glauben, dass sie abgestorben seien.

Uns ist nun in letzter Zeit der Nachweis von Typhusbacillen bei einer posttyphösen Osteomyelitis gelungen, und ich habe mir erlaubt, Ihnen hier einige Culturen aufzustellen. Es sei mir gestattet, Ihnen kurz über den klinischen Verlauf des Falles zu berichten. Es handelt sich um einen 14jährigen Knaben aus der Privatpraxis des Herrn Prof. Sonnenburg. Der Knabe hat im August nach Rückkehr aus dem Seebade einen Typhus durchgemacht und erkrankte Anfang December, nachdem längere Zeit unbestimmte Schmerzen im linken Femur bestanden hatten, fieberhaft unter Schmerzen am unteren Drittel des linken Femur. Als eine Verdickung des Knochens constatirt wurde, wurde incidirt, der Knochen aufgemeisselt und eine glattwandige Höhle, mit gelblichem Eiter gefüllt, gefunden. Im Eiter derselben fanden sich ausschliesslich Stäbchen, welche mikroskopisch den Typhusbacillen glichen. Dass sie es in der That waren, zeigten die zahlreichen Controllversuche und Prüfungen, denen der Mikroorganismus unterworfen wurde, und zwar fielen alle Züchtungsversuche auf Agar, Traubenzuckerbouillon, Kartoffeln, Milch, Lakmusmolken und Elsner'schem Nährboden, sowie die neueste der Typhusproben, die Widal'sche, sowohl makroskopisch, wie mikroskopisch positiv aus. In allen hier erwähnten Fällen hat es sich um Processe an langen Röhrenknochen gehandelt, dass jedoch auch die Rippen Sitz posttyphöser Knochenerkrankungen sein können, geht aus Mittheilungen von Widal und Bauer hervor. Widal beobachtete das Auftreten einer Exostose an der neunten linken Rippe während eines Typhus, welche mit Ablauf des Typhus von selbst verschwand, und Bauer berichtete über acht Periostitiden an den Rippen. Leider wurde nur ein Fall bacteriologisch untersucht. In ihm wurden Typhusbacillen nachgewiesen.

Etwas häufiger als der Typhusbacillus bei posttyphösen Erkrankungen ist der Pneumococcus bei Complicationen der Pneumonie, insbesondere bei Gelenkvereiterungen, nachgewiesen worden. In einer jüngst erschienenen Zusammenstellung der in der Litteratur veröffentlichten Fälle von Arthritis suppurativa nach Lungenentzündung theilt Vogelius mit, dass er im ganzen neun Fälle gefunden hat, bei denen die Pneumococcen nachgewiesen worden sind, und reiht diesen zwei weitere eigene Beobachtungen an, eine Vereiterung des rechten Sternoclaviculargelenks und eine Coxitis suppurativa. Einen weiteren Fall von Vereiterung eines Sterno-

claviculargelenks publiciren Fernet und Lorrain. Zuber theilt Gelenkvereiterung an gichtischen Gelenken und Marcantonio die Vereiterung eines Schultergelenks mit Pneumococcenbefund mit. Im Anschluss an diesen letzten Fall möchte ich Ihnen einen Patienten vorstellen, bei welchem gleichfalls während des Verlaufs einer Pneumonie eine eitrige Entzündung des rechten Schultergelenks auftrat und dessen Eiter ausschliesslich Pneumococcen enthielt. Der 55jährige Arbeiter, ein Potator strenuus, erkrankte am 2. August an Lungenentzündung im rechten Unterlappen, wurde am 26. August ins Krankenhaus aufgenommen und am 31. August wegen Pyarthros metastaticum auf die chirurgische Abtheilung verlegt. Die rechte Schulter war erheblich geschwollen und an der Vorderseite Fluctuation deutlich. Auf Incision entleerten sich etwa 200 ccm dünnflüssigen Eiters. Die Gelenkflächen waren rauh, Knorpel und Kapsel an der Vorderseite zerstört. Patient war ohne Bewusstsein, delirirte und konnte nur durch grosse Gaben von Alkohol und Kampher vor der drohenden Herzschwäche bewahrt werden. Am 6. September musste eine Senkung, die sich nach dem Rücken hin gebildet hatte, incidirt werden, hiernach besserte sich der Allgemeinzustand, und Mitte November konnte Patient entlassen werden. In dem bei der ersten Incision entleerten Eiter fanden sich Fraenkel'sche Pneumococcen in Reincultur und wurden mikroskopisch und durch den Thierversuch als solche festgestellt.

Bei der verhältnissmässig grossen Seltenheit des Bacteriennachweises bei Gelenk- und Knochenerkrankungen nach Typhus und Pneumonie habe ich geglaubt, Ihnen diese Mittheilungen machen zu dürfen, und bitte Sie nun, diese Culturen, welche von dem ersterwähnten Fall stammen, zu besichtigen.

Nachtrag. Während des weiteren Verlaufes des oben erwähnten Typhusfalles trat zwischen linkem Schulterblatt und Wirbelsäule ein unter der Muskulatur gelegener Abscess auf, welcher incidirt wurde. Es wurde eine rauhe Stelle an der Dorsalseite der fünften Rippe gefunden und ein kleiner, etwa $1^1/_2$ cm langer, $^1/_2$ cm breiter und dicker Sequester entfernt. Die Untersuchung des steril aufgefangenen Eiters dieses von der Rippe ausgegangenen Abscesses ergab wiederum unzweideutig die ausschliessliche Anwesenheit des Typhusbacillus, so dass sich dieser Fall auch den wenigen von Widal und Bauer mitgetheilten Rippenvereiterungen nach Typhus anreiht.

Sitzung am 8. Februar 1897.

Vorsitzender: Herr J. Wolff; Schriftführer: Herr Sonnenburg.

1. Herr David: **Zur Frage des Verhaltens austrepanirter und wieder eingeheilter Schädelstücke.** (Siehe die Vorträge im II. Theil dieses Bandes, S. 13.)

Herr Rawitz: Die Untersuchungen, über die Herr David Ihnen soeben berichtet hat, habe ich im physiologischen Laboratorium der thierärztlichen Hochschule zu verfolgen Gelegenheit gehabt und hatte daher auch Veranlassung, mich in den Gedankengang, den Herr David entwickelt und den Herr Barth vorgebracht hat, hineinzuarbeiten und zugleich auch mit den Untersuchungen von Herrn Barth vertraut zu machen. Herr Barth hatte die Güte, Herrn David auf seine Aufforderung einige Präparate zuzuschicken, und aus dem Studium der letzteren bin ich dazu gekommen, feststellen zu können, warum Herr Barth zu seinen abweichenden Resultaten gelangt ist, warum er Ansichten verfochten hat, welche weder physiologisch noch histologisch haltbar sind und wofür auch pathologisch-anatomisch, wie die herumgegebenen Knochenpräparate zeigen, ein Anhalt nicht gefunden werden kann. Herr Barth hat nämlich das denkbar schlechteste Reagens, das für derartige Untersuchungen existirt, zur Fixirung der Knochen benutzt, nämlich die sogenannte Müller'sche Lösung. Müller'sche Lösung ist ein Mittel, bei welchem man niemals histologisch verwerthbare Resultate bekommen kann. Wenn wir Präparate (z. B. Gehirne) in Müller'sche Lösung einbringen, so erhärten sie allmählich im Laufe der Monate, die sie in der Flüssigkeit verweilen. Aber es wird keinem Histologen einfallen, auf Grund der Befunde, die er an Müller-Präparaten gemacht hat, irgend etwas über Structur, über Färbbarkeit etc. der Zellen schliessen zu wollen. Dieses aber hat Herr Barth bei seinem Objecte gethan. Er hat Müller'sche Lösung zur Fixirung genommen, und es war naturnothwendig, dass, ehe dieselbe, die ein sehr geringes Penetrationsvermögen besitzt, in die Mitte der Knochenstücke hineingedrungen war, zum grossen Theil die Zellen bereits dem Zelltode verfallen waren, also cadaveröse Veränderungen zeigten, die dann Herrn Barth zu seinen Auffassungen verführten. Denn das war das Interessante an seinen Präparaten, die er hergeschickt hat, dass nicht bloss in denjenigen Stadien, in welchen seiner Auffassung nach der Zelltod natürlicherweise eingetreten sein musste, sondern auch in den Stadien, welche diesen Zelltod noch nicht zeigen sollten, sich derartige cadaveröse Veränderungen in den Zellen bei der genaueren Untersuchung darboten. Wenn man zu histologischen Zwecken fixirt, muss man Reagentien wählen, welche möglichst schnell den Gegenstand durchdringen und so das leisten, was man mit dem Fixiren beabsichtigt: die Elementartheile in ihrem natürlichen Verhältniss festzuhalten. Dazu ist aber, wie gesagt, die Müller'sche Lösung nicht geeignet, und vielleicht darf ich für alle diejenigen, die an Knochen histologisch arbeiten

wollen, die Warnung aussprechen, diese Methode anzuwenden. Es ist dafür viel geeigneter z. B., die von Herrn David angewandte Pikrin-Salpetersäure, die mit der Durchdringungsfähigkeit der Pikrinsäure gleichzeitig die der Salpetersäure vereinigt und so eines der vorzüglichsten, ganz besonders für Knochenuntersuchungen geeigneten Reagentien darstellt. Noch ein anderes Mittel hat Herr Barth verwandt, nämlich die sogenannte Flemming'sche Lösung, eine Mischung aus Chromsäure, Eisessig und Osmiumsäure. Chromosmiumessigsäure ist ein vorzügliches Mittel zur Erhaltung der Theile, vielleicht das beste, das wir in der Histologie besitzen. Aber für diesen Zweck ist auch die Flemming'sche Lösung darum ungeeignet, weil die Elemente, die man zu fixiren hat, viel zu widerstandskräftig sind, um eine so gleichmässige Durchdringung zu gestatten, wie nothwendig ist. Die osmiumhaltigen Gemische haben den einen Fehler, dass sie dadurch, dass sie starke Gerinnung hervorrufen, ihrem eigenen Fortschreiten einen Widerstand setzen und so zuwege bringen, dass die centralen Theile eines Objectes vollkommen verfault sind, während die peripheren den schönsten Fixirungszustand darbieten. So ist es mir neulich erst gegangen, als ich den Hoden eines Kaninchens, ein relativ leicht durchdringbares Organ, das ich noch für meine Zwecke in kleine Stücke von nicht länger als vielleicht 3 mm Durchmesser zerlegt hatte, in Flemming'scher Lösung fixirte. Ich habe vortreffliche Präparate erhalten von den Zellen, die an den peripheren Theilen lagen, da wo die Chromosmiumsäure sofort hingelangt ist, während das Centrum total verfault war. Auch die Präparate, die Herr Barth uns hergeschickt hat und die wir hier untersuchen konnten, soweit sie sich auf das eben von Herrn David dargelegte Experimentirverfahren bezogen und soweit sie mit Flemming'scher Lösung behandelt waren, ergaben, dass Herr Barth die Fixirungsmethode nicht beherrscht hat, dass das, was er beschrieben hat, stets als artificiell zu betrachten ist. Ich danke dem Herrn Vorsitzenden, dass er mir gestattet hat, diese wenigen erläuternden Bemerkungen hier zu machen.

2. Herr Sonnenburg (ausserhalb der Tagesordnung): M. H.! Mit Erlaubniss des Herrn Vorsitzenden will ich Ihnen ein Präparat zeigen, welches Ihnen eine weitere Ergänzung zu den Fällen giebt, die ich Ihnen in der letzten Sitzung der Freien Vereinigung der Chirurgen in Moabit mitgetheilt habe. Es handelt sich hier um eine **primär-tuberkulöse Erkrankung des Wurmfortsatzes,** und zwar bei einer Patientin, die sonst anscheinend frei von Tuberkulose ist, und bei der auch die Vermuthung, dass hier eine tuberkulöse Erkrankung vorhanden war, vor der Operation nicht gestellt werden konnte. Das Präparat ist auch deswegen interessant, weil als Ausgangsstelle für die Tuberkulose ein grosses Geschwür angesehen werden muss, welches in der Gegend der Gerlach'schen Klappe sich befindet (Demonstration). Von da aus ist die Tuberkulose von der Schleimhaut aus, auf den Processus vermiformis,

den Sie hier sehr verdickt und erkrankt sehen, übergegangen. Sie sehen hier oberflächlich auf der Serosa eine Reihe von kleinen grauen Knötchen, welche als Tuberkelknötchen angesehen werden müssen. Aber auch ein Theil der Coecalwand ist mit erkrankt, so dass ich die Resection nicht allein des Wurmfortsatzes, sondern auch die des kranken Abschnittes der Coecalwand machen musste. Ich habe dann eine quere Vereinigung des Restes des Coecums mit der Ileocoecalklappe durch mehrfache Nahtlagen gemacht. Der Patientin geht es ganz gut[1]).

Ich habe, um Ihnen dieses Präparat etwas deutlicher zu demonstriren, den ganzen resecirten Theil im frischen Zustande durch ein Aquarell fixiren lassen und erlaube mir, Ihnen diese Zeichnungen zu geben. Hier aus der Zeichnung, welche ich mit No. 1 bezeichnet habe, sehen Sie das Präparat von oben. Hier in No. 2 und 3 sehen Sie das Präparat aufgeschnitten.

Die Fälle von primärer Tuberkulose des Wurmfortsatzes sind sehr selten, und deswegen erlaubte ich mir, Ihnen dieses Präparat zu demonstriren. Auch die mikroskopische Untersuchung hat die Diagnose einer tuberkulösen Erkrankung vollauf bestätigt.

3. Herr J. Wolff: **Ueber die Operation der doppelten durchgehenden Hasenscharte mit rüsselartig prominirendem Mittelstück.** Die Rücklagerung des Zwischenkiefers nach Incision des Vomer in den Fällen von doppelter durchgehender Hasenscharte mit rüsselartig prominirendem Mittelstück hat immer nur für die erste Zeit, keineswegs aber für die Dauer befriedigende Resultate ergeben. Untersuchte man die operirten Fälle nach einer Reihe von Jahren, so fand man den Zwischenkiefer ganz verkümmert, wackelig und in einem für das Essen unbrauchbaren Zustande. Jedesmal stand zugleich die Oberlippe in sehr hässlich entstellender Weise weit gegen die Unterlippe zurück.

Der Grund hierfür lag nicht in der Werthlosigkeit des Zwischenkiefers an sich, sondern in der durch die Incision des Vomer beeinträchtigten Ernährung des ohnehin schon in nur geringem Zusammenhang mit dem Mutterboden stehenden Zwischenkiefers. Hiernach ist es nothwendig, wie dies bereits G. Simon vorgeschlagen hat, den prominirenden Bürzel unverletzt zu lassen, und die Lippe unter allen Umständen über dem Bürzel zu vereinigen.

Wolff stellt einen siebenjährigen Knaben vor, bei welchem er, als Patient drei Tage alt war, mittels seiner Methode der Lippensaumverziehung

[1]) Sie ist unterdessen völlig ohne Fistelbildung per primam geheilt (Anmerkung während der Correctur).

und Zickzacknaht zuerst die rechte Seite der Spalte über dem an der Nasenspitze sitzenden Mittelstück geschlossen hat. Der Zwischenkiefer stellte sich, da seine rechte Seite durch die vereinigte Lippe zurückgedrängt wurde, schräg. Vier Wochen später wurde in gleicher Weise die linke Seite der Spalte operirt. Jetzt stellte sich alsbald der Zwischenkiefer, da er nunmehr rechts und links in gleicher Weise zurückgedrängt wurde, wieder gerade. Als das Kind neun Monate alt war, schloss Wolff die Gaumenspalte.

Gegenwärtig zeigt sich der Zwischenkiefer mächtig entwickelt, 2 cm breit, ebenso weit herabragend wie die Seitentheile des Alveolarfortsatzes. Er liegt vor den vereinigten Seitentheilen und ist mit ihnen nicht knöchern, aber doch so fest verwachsen, dass es nur durch kraftvolles Rücken mittels der Finger möglich ist, ihn um ein ganz Geringes zu verschieben. Er ist zum Abbeissen von Speisestücken vollkommen gut brauchbar.

Das Gesichtsprofil des Knaben ist normal. Der Zahnbogen des Oberkiefers prominirt wie im normalen Zustande ein wenig vor demjenigen des Unterkiefers.

Ein kurzes Septum cutaneum der Nase, von dem ursprünglich keine Spur vorhanden gewesen war, hat sich gebildet.

Die Lippe hat eine schöne Länge, einen normal geformten Lippensaum; ihre beiden Hälften sind symmetrisch. Nur ist die Lippe, da die Operation in zwei Absätzen gemacht wurde und da ausserdem vor kurzem noch zwei verschönernde Nachoperationen zur besseren Formirung der Nasenflügel vorgenommen worden sind, bis jetzt noch ziemlich stark narbig.

Die Nasenflügel selbst und die Wangen sind frei von Narben; die Nasenflügel normal geformt.

Die Gaumenspalte ist durch die im zehnten Lebensmonat vorgenommene Gaumennaht in vollkommener Weise geschlossen; nicht das kleinste Fistelchen ist geblieben; auch die Uvula ist vereinigt und wohlgebildet.

Das Schlingen und das Athmen geschehen in durchaus normaler Weise.

Die Sprache ist infolge der frühzeitigen Operation der Gaumenspalte, ohne dass der Knabe jemals besonderen Sprachunterricht erhalten hätte, in verhältnissmässig befriedigender Weise hergestellt. Der Knabe besucht die Schule und wird vom Lehrer und den Mitschülern gut verstanden. Nur die Zischlaute spricht er noch mangelhaft aus.

Der vorgestellte Fall dient mithin nicht nur zur Empfehlung der Lippenvereinigung über dem unverletzten Bürzel, sondern auch zugleich zur weiteren Empfehlung der frühzeitigen Gaumennaht. Unter 233 bisher von Wolff operirten Fällen von angeborener Gaumenspalte betrafen 131 Kinder bis zu sechs Jahren.

Herr Koenig: Ich weiss im Augenblick nicht, wieviel Hasenscharten mit vorstehendem Mittelstück ich operirt habe. Aber dass die Zahl sehr gross ist, weiss ich. Da muss ich nun gestehen: die

Operirten, von denen ich hernach etwas gesehen habe, sehen in Bezug auf die Stellung des Mittelstücks ungefähr so aus wie der hier (auf den vorgestellten Patienten deutend), d. h. sie haben Mittelstücke, die vor dem Kiefer stehen. Eine ganze Anzahl habe ich auch gesehen, bei welchen die Kieferstücke eingerückt sind. Aber sie sehen viel besser aus in Bezug auf ihre Lippen. Hier bei dem Jungen sehe ich eine Masse von Narben — sehr ungleicher Narben —, die Lippen meiner Patienten sind ohne Narben — ausser denen natürlich, welche als Folge einer einfachen Operation zurückblieben; und so möchte ich doch fragen: worin liegt denn eigentlich der Vorzug dieser Methode? Die Methode, wie ich sie übe, im wesentlichen nach dem v. Bardeleben'schen Verfahren, besteht ja darin, dass man einfach unten einen Schnitt auf dem First des Vomers macht, dann nach oben Schleimhaut und Perichondrium auf beiden Seiten ablöst, eine Scheere einführt und vorn durchschneidet und zurückdrängt. Dann wird geflickt, gerade so, wie man eine doppelte Scharte ohne Prominenz anfrischt und näht. Das geht ja in der Regel so einfach wie bei der gewöhnlichsten Hasenscharte. Es wird unter sehr glatten Verhältnissen die Naht angelegt. Die Operation ist meiner Ansicht nach fast die leichteste aller Weichtheiloperationen bei Hasenscharten. Sie ist viel leichter als die Operation breiter einfacher Hasenscharten. Es heilen hernach die Kiefer natürlich auch nicht zusammen, sondern sie stehen so, wie der von dem Jungen hier, der ja ebenfalls mobil ist. Der Unterschied ist nur der, dass meine Patienten nach 14 Tagen heil sind, und Sie, Herr College, haben an dem Jungen — ich weiss nicht — von dem ersten Tage seines Lebens ab bis jetzt vor kurzem operirt, bis die Verhältnisse einigermaassen geworden sind. Nun, da möchte ich fragen: worin liegt denn der Vortheil? Warum machen Sie so viele Umstände? Warum zwingen Sie den Kiefer, allmählich durch den Verschluss der Weichtheile zurückzugehen, während er ja nicht anders wird als bei der raschen Beseitigung der Deformität nach unserer Methode? Es wäre ja ganz anders, wenn der Zwischenkiefer nach der Ausführung Ihres Verfahrens an seiner normalen Stelle weilte und dort fest wüchse — das ist ja eine Sache, an der wir uns bis jetzt die Mühe vergeblich gegeben haben. Dass etwas derartiges eintritt, das habe ich vielleicht zweimal bis jetzt gezwungen, trotzdem ich es einige Dutzend Male versucht habe, nach der Anfrischung und Naht eine wirkliche Heilung zu erstreben. Wenn Sie das nicht erzielen, frage ich: warum soll ich mich so quälen, dass ich erst zwei Operationen mache, um das zusammenzubringen, und nachher eine Reihe von Nachoperationen noch dazu? Gerade Ihre Methode können Sie ja viel rascher vollenden, wenn Sie nach der von mir beschriebenen Art zusammenflicken und nach vier Wochen die Uranoplastik machen. Also ich möchte Sie bitten, uns zu sagen, was Sie veranlasst, diesen grossen Umweg zu gehen? Nämlich, Ihre Voraussetzung trifft nicht zu. Sie haben immer auf die Esmarch'sche Zeichnung hingewiesen. Ja, es wäre sehr schlimm, wenn die Fälle, die man nach der v. Bardeleben'schen Methode operirt, so aussähen, wie die Esmarch'sche Zeichnung. So gut wie der hier (auf den Patienten deutend) sehen sie auch aus; vollkommen so gut. Eine Frage möchte ich noch anfügen, weil ich nicht noch einmal die

Gesellschaft behelligen möchte: was verstehen Sie eigentlich unter Frühoperation des Gaumens? Vom fünften Jahre an habe ich immer die Gaumen operirt. Sie haben von Frühoperationen zuerst geredet. Haben wir uns das so vorzustellen, als wenn das Operationen bei Neugeborenen oder kurz nach der Geburt wären? Nach dem vierten und fünften Jahre halte ich die Operation nicht mehr für eine frühe. Das ist doch, glaube ich, die Gepflogenheit, die jetzt ziemlich allgemein herrscht, dass man vom fünften Jahre an operirt. Also darf ich vielleicht eine Auskunft darüber erbitten?

Herr Wolff: M. H.! Ich habe Ihnen vorhin ein getreues Bild von dem entworfen, was wir bis jetzt über die Endresultate der Operation der doppelten Hasenscharte mit rüsselartig prominirendem Bürzel wissen, indem ich Ihnen das Ergebniss der über diesen Gegenstand auf den Chirurgencongressen von 1883 und 1885 stattgehabten Discussionen und das Ergebniss der später in der Litteratur vorliegenden Berichte mittheilte. Es ging daraus hervor, dass kein Fall existirt, in welchem noch nach Ablauf einer Reihe von Jahren der durch blutige Operation reponirte Zwischenkiefer auch nur annähernd so gute Ernährungs- und anatomische und functionelle Verhältnisse darböte, wie in dem von mir vorgestellten Falle. Stets erwies sich der Zwischenkiefer nachträglich als verkümmert, wackelig und beim Essen unbrauchbar, und immer trat die Oberlippe weit gegen die Unterlippe zurück. Ich würde demnach nur dann meine Anschauungen abändern können, wenn Herr Koenig in der Lage wäre, auch nur einen einzigen Fall aufzuweisen oder vorzustellen, in dem nach der alten Operationsweise ein Resultat erzielt worden wäre, das — nach Ablauf einer Reihe von Jahren — dem hier vorliegenden Resultat an die Seite gestellt werden könnte. — Ich muss noch bemerken, dass es bei meinem Operationsverfahren sehr wohl möglich wäre, den Zwischenkiefer nach Schluss der beiden Lippenspalten durch irgend welche orthopädische Maassnahmen nachträglich in die Lücke zwischen den Alveolarfortsätzen des Oberkiefers zurückzudrängen. Indess rathe ich von derartigen Versuchen ab. Ein richtiges Gesichtsprofil, das ist die Verhütung sowohl einer zu starken Prominenz, als auch eines zu starken Zurücktretens der Oberlippe, lässt sich, wie mein Fall beweist, nur dann erzielen, wenn der Zwischenkiefer seinen Platz dicht vor dem Alveolarfortsatz erhält, während, wenn der Zwischenkiefer in die Lücke zurückgedrängt worden ist, die Oberlippe viel zu weit gegen die Unterlippe zurücktritt. Auch muss man, wenn man nach dem Lippenschluss erst noch den Zwischenkiefer zurückdrängen will, die nachfolgende Gaumennaht viel zu lange hinausschieben. — Was den Begriff der „frühzeitigen" Gaumennaht betrifft, so habe ich auf Herrn König's Anfrage Folgendes zu antworten: Viele Chirurgen halten nach v. Langenbeck auch heute noch die Gaumennaht erst bei sieben Jahre alten Patienten für rathsam. Im Sinne dieser Chirurgen ist also die Operation auch bei sechsjährigen Kindern noch eine frühzeitige. Unter meinen 131 vorhin so bezeichneten Operationen handelt es sich indess nur in 28 Fällen um Kinder von vier bis sechs Jahren. Es bleiben also immer noch nicht weniger als 103 Fälle von Operationen bei Kindern von 1 Monat bis zu 3 Jahren übrig, für

welche die Bezeichnung der frühzeitigen Operation für niemand streitig sein kann. Diese 103 Fälle habe ich vorhin vorzugsweise im Auge gehabt. Es handelte sich 47mal um Kinder im ersten Lebensjahr, 56mal um solche von 1—3 Jahren. — Dass in meinem Falle die Lippe noch stark hervortretende Narben zeigt, liegt hauptsächlich daran, dass ich erst noch vor kurzem zwei kosmetische Nachoperationen vorgenommen habe. Die Narben werden später mehr zurücktreten, bezw. sich excidiren lassen. Die Lippe ist schön lang, nicht gespannt und rechts und links symmetrisch. Für diese Vorzüge lassen sich die vorläufig vorhandenen, etwas stärker als gewöhnlich hervortretenden Narben wohl in den Kauf nehmen. — Was die vermeintliche Umständlichkeit, den vermeintlichen „grossen Umweg" meines Verfahrens betrifft, so wiederhole ich, dass ich das Kind, als es 3 Tage alt war, zur Operation der rechten Seite der Hasenscharte und ca. 4 Wochen später zur Operation der andern Seite in die Klinik aufgenommen habe. Beide Male wurde das Kind nach zehn Tagen, nach Heilung per primam intentionem wieder entlassen. Alsdann habe ich $6^1/_2$ Jahre später — im vergangenen Sommer — die beiden kosmetischen Nachoperationen vorgenommen. Das ist also doch wohl nicht so schlimm. (Herr Koenig: Es ist ziemlich viel.) Herr Wolff (fortfahrend): Nun, und wenn es auch noch so viel gewesen wäre! Jedenfalls war es sehr viel besser, als wenn der Knabe nach vorausgeschickter operativer Zurücklagerung des Zwischenkiefers jetzt — nach Jahren — einen wackeligen, verkümmerten und unbrauchbaren Zwischenkiefer und eine im Gesichtsprofil weit zurücktretende Oberlippe hätte. Auch war es sehr viel besser, als wenn ich einen Simon'schen Nasenflügellappen gebildet hätte und der Knabe danach jetzt ausser den Lippennarben auch noch Narben an den Nasenflügeln und Wangen darböte.

Herr Sonnenburg: M. H.! Die Bemerkung des Herrn König, dass es ihm nach seiner Erinnerung nur zweimal gelungen ist, den Zwischenkiefer einzuheilen, und so, dass er, soviel ich verstanden habe, auch knöchern verwachsen ist (Herr König: Ja!), haben mich sehr interessirt. Auch mir ist es nur ein einziges Mal gelungen, diese Operation mit dauerndem Erfolg auszuführen. Das kommt wohl daher, dass der Zwischenkiefer besonders auch in seinem spätern Wachsthum sich sehr ungleich verhält. In den meisten Fällen bleibt er auch später sehr rudimentär, und das sind Fälle, wo man gar nicht den Versuch machen kann, ihn einzuheilen. Nur da, wo er sich ziemlich gut weiter entwickelt, kann man ihn durch Anfrischung seiner Ränder knöchern einzuheilen versuchen, meist erst im siebenten oder achten Lebensjahre, und das ist mir in dem einen Falle sehr wohl gelungen. Auf der einen Seite ist eine absolut knöcherne Vereinigung, auf der andern Seite eine vielleicht etwas fibröse, aber immerhin so gute Vereinigung eingetreten, dass jetzt der Zwischenkiefer zwischen den beiden Seiten sehr gut eingefügt steht und auch Schneidezähne trägt. Es ist ja eigenthümlich, dass die Fälle, in denen es sich um doppelseitige Hasenscharte handelt, nach den Erhebungen, die ich seiner Zeit habe anstellen lassen, selten am Leben bleiben. Diese Kinder sterben, wie es scheint, in den ersten Lebensjahren in einer viel

grösseren Anzahl als diejenigen, welche nur eine einfache Hasenscharte haben. Das ist auch erklärlich. Wie ich damals noch hier in der Klinik die Poliklinik leitete — bekanntlich ist hier im Königlichen Klinicum, ich glaube auch jetzt noch, ein Monopol für Hasenscharten und Gaumenspalten —, habe ich später Nachforschungen anstellen lassen, was freilich in Berlin immer sehr schwierig ist. Ich habe aber kein einziges Kind mehr auffinden können, an dem ich damals eine doppelseitige Hasenscharte mit dem Zwischenkiefer nach der Langenbeck'schen Methode operirt hatte.

Herr König: Ich habe im Laufe der letzten Jahre bei sehr zahlreichen Hasenschartenoperationen das Verfahren ausgeübt und erst kürzlich ist eine grössere Arbeit aus meiner Klinik wieder erschienen, und da möchte ich diese Bemerkung einflechten: ich weiss nicht, wie man Herrn Collegen Wolff beweisen soll, dass die Kinder nicht schlechter ausgesehen haben, als sein Junge. Man kann doch nicht jedem Hasenschartenkinde, wenn man 300 Hasenscharten operirt hat, ein Bild mitgeben. Die Litteratur, welche Herr Wolff anführt, ist auch nicht beweisend. Was soll das beweisen, wenn Esmarch einmal bei einer Discussion in der Deutschen Gesellschaft für Chirurgie ein Bild von einer schlechten Hasenscharte gezeigt hat? In der Discussion kann das unmöglich gelegen haben. Es drängt sich mir diese Bemerkung auf. Vielleicht gilt Ihnen mein Wort mehr. Ich gebe Ihnen die Versicherung, dass meine Kinder nicht schlechter aussahen als der von Ihnen operirte. Nun wende ich mich von diesen doppelten Hasenscharten ab. Die Herren wissen alle, dass es einfache Hasenscharten giebt, die sehr viel schwieriger zu operiren sind, als die doppelten. Die doppelten gehen sehr einfach zu, sobald man den Vomer eingeschnitten und den Kiefer zurückgedrängt hat. Aber bei diesen breiten, einseitigen Hasenscharten mit den enorm breiten Kieferspalten, bei denen die Kiefer verschieden gewachsen sind, indem die Seite, welche den Zwischenkiefer trägt, viel stärker nach vorn wächst — es liegt der Vomer des einen Kiefers so (Zeichnung), und da liegt die andere Seite (Zeichnung) —, macht nun diese prominente Partie ganz enorme Schwierigkeiten, und ich habe in solchen Fällen nicht nur direkt für die Operation, sondern auch bei Kindern, die ich nach Jahren noch gesehen habe, ganz ausserordentlich viel mit einer sehr einfachen Knochenoperation erreicht, die ich Ihnen empfehlen möchte. Ich mache in einem solchen Falle nämlich die von mir geübte, in meinem Buche seit vielen Jahren beschriebene Methode der Ablösung der ganzen Wange mit der Nase vom Kiefer, und eine ganz kleine Knochenoperation mit dem Meissel. Ich habe nämlich die Seite, die so prominirt — ich will gleich dabei eingestehen, ein paar Zähne gehen zugrunde; aber auf die schief wachsenden Zähne ohne Nachbarn lege ich keinen grossen Werth, sie stehen gleichsam in der Luft und sind doch nur werth, dass sie zugrunde gehen; also ich mache in dem Falle mit dem Meissel einen solchen Schnitt (Demonstration an der Wandtafel) schief von aussen vorn nach unten innen, durch den Theil des Knochens, welcher den Vomer trägt. Das Periost und die Schleimhaut auf der Mundseite bleibt dabei intact. Dann drücke ich den angemeisselten Theil so herunter, dass er hier an dieser Stelle auf der Aussenseite des Alveolarrandes zum Klaffen kommt, und dann stellt

sich das Stück so, dass es nach dem Alveolarrand des andern Kiefers hin zeigt. (Demonstration.) Die Weichtheile legen sich in den Spalt hinein. Der Spalt des Kiefers ist dadurch enorm verkleinert, und die Lippe, die jetzt darüber geht, lässt sich ausserordentlich viel leichter über dieses herumgebogene Stück hinüberlegen. Ich bitte, dass die Herren die kleine Operation versuchen. Sie werden überrascht sein, wie man auch mit diesen breitklaffenden Hasenscharten leicht fertig wird, sobald man den Widerstand des Mittelstückes, also den des auf der einen Seite angewachsenen Kieferfortsatzes, dadurch besiegt hat.

Herr Nasse: Dieselbe Operation ist auch in der v. Bergmann'schen Klinik während der letzten Jahre einige Male mit gutem Erfolge ausgeführt worden, zum Theil bei älteren Patienten.

Herr Wolff: Ich halte das von Herrn Sonnenburg mitgetheilte Resultat für sehr bemerkenswerth, da sonst bisher knöcherne Einheilungen des Zwischenkiefers nicht beobachtet worden sind. Es wäre wünschenswerth, dass Herr College Sonnenburg Genaueres über diesen Fall berichtete. — Das Verfahren des Herrn König, bei einseitig durchgehender Spalte mit starker Prominenz der medialen Spaltpartie des Alveolarfortsatzes die prominente Partie einzumeisseln und zurückzudrängen und so dem entgegengesetzten Spaltrande zu nähern, halte ich für entbehrlich und überdies wegen der Schädigung der Zahnkeime, wie auch des Gesichtsprofils nicht für rathsam. Es gelingt jedesmal leicht, die Lippe bei einseitiger Spalte über dem prominenten Theil des Alveolarfortsatzes zu vereinigen, wenn man dieselbe nur am lateralen Spaltrande in recht weiter Ausdehnung nach Roonhuysen vom Oberkiefer ablöst. Dazu ist allerdings die Ausübung der von mir wiederholt beschriebenen und empfohlenen, von anderer Seite aber noch wenig beachteten Digitalconstriction erforderlich. Diese Constriction, welche eine fast genau ebenso blutlose Ausführung selbst der schwierigsten Hasenschartenoperationen ermöglicht, als wenn man blutlose Operationen an den Extremitäten mit Esmarch'scher Schlauchconstriction vollführt, ist zugleich dasjenige Mittel, durch welches wir die bisher überaus traurig gewesenen Mortalitätsverhältnisse der an Hasenscharte operirten Kinder, auf welche auch Herr Sonnenburg vorhin mit Recht hingewiesen hat, in radikaler Weise zu verbessern vermögen.

4. Herr J. Wolff: **Vorstellung eines weiteren Falles von frühzeitiger Gaumennaht.** Wie der vorige Fall, so zeigt auch der zweite von Wolff vorgestellte Fall, in welchem Wolff, als Patient 14 Monate alt war, die Gaumenspalte geschlossen hat, die Vorzüge der frühzeitigen Operation. Der sehr intelligente 9jährige Knabe, bei welchem es sich um eine nicht mit Hasenscharte complicirte angeborene Gaumenspalte gehandelt hatte, spricht, obwohl er niemals besonderen Sprachunterricht genossen hat, ohne jede Verzerrung der Gesichtsmuskeln durchaus normal, derart, dass niemand auf die Vermuthung kommen kann, dass der Gaumen gespalten gewesen war.

Bei nicht frühzeitig vorgenommener Operation hat Wolff noch niemals von selbst, d. i. ohne Zuhilfenahme der Rachenprothese oder des methodischen Sprachunterrichts, ein ebenso gutes Resultat bezüglich der Sprache eintreten sehen. v. Langenbeck's und Billroth's Ansicht, dass den beim Sprechen in Betracht kommenden Gaumenmuskeln um so leichter eine der normalen gleichkommende Entwicklung zu Theil werden müsse, in je früherem Alter die Operation gelinge, hat sich also hier, wie auch in vielen anderen Fällen, als richtig erwiesen.

5. Herr J. Wolff: **Ueber halbseitige Strumektomie bei Morbus Basedowii.** Nach Buschan, der einen „genuinen" und einen „auf kropfiger Basis entstandenen" Basedow unterscheidet, sind unter 81 bisher bekannt gewordenen Fällen von Strumektomie bei Morbus Basedowii höchstens zwei Fälle von Heilung des genuinen Basedow zu verzeichnen gewesen.

Indess hat weder diese, noch irgend eine andere der bisherigen Statistiken der nichtoperativen oder operativen Behandlung des Morbus Basedowii eine genügende Verlässlichkeit. Alle bisherigen Statistiken leiden an dem Mangel, dass fast überall da, wo von „Besserungen", „erheblichen Besserungen" oder „Heilungen" die Rede ist, die einzelnen Erscheinungen des Basedow nicht genau genug bezüglich dieser Besserung bezw. Heilung geprüft worden sind. Namentlich sind auch in den allermeisten Fällen die Besserungen bezw. Heilungen der einzelnen Erscheinungen nicht hinreichend sicher bezüglich der Dauerhaftigkeit dieser Besserungen oder Heilungen geprüft worden.

Wolff stellt eine Patientin vor, die er im Mai 1892 operirt hat, bei welcher es sich also um eine fast fünfjährige Beobachtungszeit handelt. Bei der Patientin hatte sich im Frühjahr 1891, als sie im Alter von 23 Jahren stand, Chlorose und grosse psychische Reizbarkeit eingestellt; im Juni 1891 traten Kropf und Herzpalpitationen hinzu; bald darauf Exophthalmus, Hitzegefühl, profuse Schweissausbrüche, Durstgefühl, Zittern, Schlaflosigkeit und Athemnoth. Ein Jahr hindurch hatte Patientin sich interner Behandlung unterzogen, bei genügender Ruhe und guter Pflege. Die Krankheitserscheinungen hatten sich dabei aber immer mehr verschlimmert. Sehr bleich und heruntergekommen und mit hochgradiger Dyspnoë kam sie im Mai 1892 in die Klinik. Wolff entfernte die linke Kropfhälfte, welche 86 g wog. Die grössere zurückgebliebene rechtsseitige Hälfte wurde auf ca. 100 g geschätzt. Die Luftröhre war, wie in den übrigen von Wolff operirten Basedowfällen, säbelscheidenförmig. Am 25. Tage nach der Operation wurde Patientin mit geheilter Wunde entlassen.

Die Athembeschwerden waren vollkommen beseitigt; die meisten übrigen Erscheinungen des Basedow bestanden aber vorläufig noch fort. Im Laufe des Sommers nahm Patientin 24 Pfund an Körpergewicht zu; auch besserten sich allmählich alle Erscheinungen des Basedow. Seit dem Herbst 1892 ist Patientin absolut frei von allen subjectiven Beschwerden; sie hat ein gesundes Aussehen bekommen und ihre frühere Fröhlichkeit wiedererlangt. Im April 1893 hat sie sich verheirathet; September 1894 und October 1895 hat sie geboren.

Gegenwärtig besteht noch ein pflaumengrosser rechtsseitiger Kropfrest, dessen Gewicht auf etwa 40 g abzuschätzen ist, ferner ein sehr geringer Exophthalmus; kaum noch andeutungsweise das Graefe'sche Symptom. Dagegen ist die Herzthätigkeit durchaus normal; Pulsfrequenz 70. Tremor, wenn überhaupt vorhanden, minimal; Schweisssecretion, psychischer Zustand, Schlaf normal. Stellwag'sches und Möbius'sches Symptom, Kopfschmerz und Ohrensausen geschwunden. Sensibilität im Bereich des Trigeminus nach Prof. Mendel's Feststellung intact; desgleichen der elektrische Leitungswiderstand der Haut ohne deutliche Abweichung gegen die Norm. Das absolut gute subjective Befinden hat im Laufe der letzten vier Jahre niemals die geringste Unterbrechung erfahren.

Zu weit gehende allgemeine Schlussfolgerungen dürfen, so erfreulich auch der Verlauf des Falles war und geblieben ist, natürlich nicht aus demselben gezogen werden. Aber in Verbindung mit dem, was Rehn, Mikulicz, Krönlein u. A. berichtet haben, zeigt doch der Fall, dass es unzulässig ist, über die Strumektomie bei Morbus Basedowii, wie es Buschan gethan hat, und wie es mit ihm viele Neuropathologen, die die operirten Fälle gar nicht gesehen oder geprüft haben, thun, den Stab zu brechen.

Nicht einmal das kann zugestanden werden, dass die Kropfexstirpation bei Morbus Basedowii, wie viele Autoren annehmen, lediglich in denjenigen Fällen eine Berechtigung habe, in welchen Trachealstenose vorhanden ist. In dem vorgestellten Falle sind nach der Operation die Herzaffection, der Tremor, die profuse Schweisssecretion, die psychische Alteration geschwunden. Alle diese Erscheinungen haben mit der Trachealstenose nichts zu thun; sie fehlen bei noch so hochgradiger, durch gewöhnliche Kröpfe erzeugter Trachealstenose.

Dieser Fall zeigt ex juvantibus, dass mit den Hypothesen der meisten Neuropathologen, nach welchen der Basedow lediglich entweder auf einem primären Reiz- oder Lähmungszustande des Sympathicus, oder auf einer Vaguslähmung, oder auf einer orga-

schen oder functionellen Erkrankung des Bulbus der Medulla oblongata, oder auf einer Neurose der Gehirnrinde beruhen soll, uns nicht gedient sein kann.

Vielmehr gewinnt auf Grund der Beobachtung dieses Falles aufs Neue die Hypothese an Wahrscheinlichkeit, dass der Kropf eine gewisse, sei es zunächst auch noch so dunkle ursächliche Rolle bei der Entstehung des Basedow spielt, mag es sich dabei um Besonderheiten der anatomischen Lage einzelner Kröpfe in Beziehung zum Sympathicus oder Vagus handeln, oder um Intoxication des Nervensystems durch einen von der Schilddrüse producirten Giftstoff, oder um eine von den Endverzweigungen des Sympathicus in der Schilddrüse ausgehende Reflexneurose.

Wenigstens ist eine solche Annahme so lange berechtigt, als es den internen Aerzten nicht gelungen ist, uns Fälle von eben so schweren Störungen durch genuine Basedow'sche Krankheit, wie in dem vorgestellten Falle, zu zeigen, in welchen ein eben so lange andauerndes Schwinden aller subjectiven Krankheitserscheinungen, wie hier, auch ohne Operation erzielt worden wäre.

6. Herr J. Wolff: **Zur Arthrolysis cubiti.** M. H.! In der Sitzung dieser Vereinigung vom 10. Juni 1895 stellte ich Ihnen zwei Fälle von Ellenbogengelenkankylose vor, die ich mittels des von mir sogenannten Verfahrens der „Arthrolysis cubiti" operirt hatte. Das Verfahren bestand in der Durchschneidung, Durchmeisselung bezw. auch Entfernung aller die Gelenksbewegung hindernden fibrösen oder knöchernen Stränge, Brücken und Auflagerungen in offener Wunde, ohne Resection der Gelenkenden.

Von den sechs bis dahin in solcher Weise von mir operirt gewesenen Fällen, unter denen vier Fälle von einem sehr günstigen Erfolge gewesen waren, hatte ich zur Vorstellung erstens einen Fall von straff fibröser Ankylose ausgewählt, die durch pararticuläre Phlegmone entstanden war und die sich allen sehr energisch angewandt gewesenen unblutigen Behandlungsmethoden gegenüber als unnachgiebig erwiesen hatte, und zweitens eine knöcherne Ankylose, die durch schwere rheumatische Gelenkentzündung erzeugt worden war. In beiden Fällen war die Operation aseptisch verlaufen. In dem ersten Falle war durch die Operation eine vollkommene, im zweiten eine fast vollkommene Gebrauchsfähigkeit des Gelenkes erreicht worden.

Ich berichtete Ihnen damals zugleich, dass in einem meiner Fälle, der mir nicht zur Demonstration zur Verfügung gestanden hatte, und zwar in einem Falle von knöcherner Ankylose, die nach

pararticulärer Phlegmone im Anschluss an ein schweres Gesichtserysipel entstanden war, die Operationswunde erst nach sehr langwieriger Eiterung geheilt ist, dass aber doch auch in diesem Falle eine active Beweglichkeit des Gelenkes in der Excursion von 90 bis 135° erreicht worden war.

Zur Ergänzung meines damaligen Vortrages stelle ich Ihnen nun heute einen dem letzterwähnten in mehreren Beziehungen analogen Fall vor, und zwar einen Fall von straff fibröser, durch Trauma bedingter, mit Anwesenheit von Callusmassen im Gelenk complicirter Ankylose. Auch in diesem Falle ist die Operation erst nach langwieriger Eiterung geheilt, und trotzdem ist ein relativ sehr befriedigendes Resultat erreicht worden.

Auf das Verhalten gerade solcher Fälle glaube ich bei der vergleichenden Werthschätzung der Resectio cubiti und der Arthrolysis cubiti wegen Ankylose ein besonders grosses Gewicht legen zu müssen.

Es waren nämlich gerade in erster Reihe die häufig vorgekommenen Fälle von langwieriger Eiterung nach Resectio cubiti gewesen, welche die letztere in Misscredit gebracht hatten. In solchen Fällen war nach der Gelenksresection entweder aufs Neue eine Ankylose oder, was noch viel schlimmer war, ein passives Schlottergelenk entstanden. Dies war der Grund gewesen, weshalb fast alle Chirurgen von der Resection des Gelenkes bei rechtwinkliger Ankylose abriethen, und weshalb sie auch bei stumpfwinkliger Ankylose nur mit sehr geringer Freudigkeit und mit keiner grösseren Erwartung, als statt der stumpfwinkligen eine rechtwinklige Ankylose zu erhalten, an die Operation herangingen.

Es kommt mir nun darauf an, zu zeigen, dass die Arthrolyse auch in denjenigen Fällen, in welchen eine langwierige Eiterung nicht hat verhütet werden können, eine sehr viel bessere Prognose giebt, als die Resection. Bei nur einigermaassen verständigen Patienten lässt sich nach der Arthrolyse auch in solchen Fällen noch das Wiederentstehen der Ankylose verhüten, während zugleich nach der Arthrolyse, bei welcher man ja normal oder nahezu normal geformte Gelenkenden zurücklässt, die Entstehung eines passiven Schlottergelenkes ganz ausgeschlossen ist.

Die hier anwesende 37jährige Patientin kam im Januar v. J. in meine Behandlung. Sie war fünf Monate zuvor, im August 1895, eine Treppe herabgestürzt und hatte dabei eine schwere Verletzung des rechten Ellenbogengelenks erlitten. Es ist eine fast vollkommene Ankylose des Gelenks im stumpfen Winkel zurückgeblieben, die den energischsten, fast ein Vierteljahr hindurch unablässig fortgesetzten Versuchen unblutiger Behandlung getrotzt hatte.

Das Gelenk war activ vollkommen unbeweglich. Die noch vor-

handene passive Beweglichkeit betrug im Sinne der Flexion und Extension höchstens 5^0, etwa zwischen 135 und 140^0. Der Vorderarm stand im Maximum der Pronation und konnte activ gar nicht, passiv höchstens ebenfalls um 5^0 supinirt werden. Das Olecranon prominirte ziemlich stark nach hinten, ebenso stand die Tricepssehne hervor. Der Processus cubitalis humeri war sehr verbreitert. Oberhalb des äusseren und inneren Epicondylus fanden sich scharfe prominente Bruchkanten. Oberhalb des äusseren Epicondylus konnte man von oben, oberhalb des inneren von unten her den Zeigefinger gegen eine horizontal gestellte freie Bruchfläche hineindrücken.

Ich stellte die Diagnose auf eine multiple Fractur am unteren Humerusende, und zwar auf Fractura supracondylica mit Fractura intercondylica in das Gelenk hinein, also auf den typischen T-Bruch mit Dislocation des Trochleafragments nach hinten, und ich nahm an, dass die Ankylose durch Callusmassen im Gelenk, durch Synovitis hyperplastica und durch nutritive Verkürzung und Schrumpfung der das Gelenk umgebenden Weichtheile erzeugt worden sei.

Am 11. Januar 1896 führte ich einen langen Längsschnitt durch die Weichtheile — am äusseren Rande des Trisceps entlang und über die Grenze des mittleren und äusseren Dritttheils des Olecranon auf das Gelenk. Der Triceps wurde hierauf hart am Knochen abgelöst. Alsdann wurden durch Ablösung aller sehr straffen Kapsel- und Bänderadhärenzen das obere Ende der Ulna und die hinteren und seitlichen Partieen des Processus cubitalis humeri freigelegt. Jetzt liess sich die Ulna vom Humerus gehörig abhebeln, und die drei Gelenke des Ellenbogens liessen sich gut übersehen.

Es ergab sich, dass in der That der vermuthete T-Bruch vorhanden gewesen war. Die Fractura intercondylica verlief etwa an der Grenze zwischen Trochlea und Rotula ins Gelenk. Die Trochlea war mit ihrer zum Theil noch erhaltenen Knorpeloberfläche nicht nach unten, sondern nach hinten und unten gekehrt. — Eine Fossa supratrochlearis posterior war nicht vorhanden. Dieselbe war vielmehr mit reichlicher Callusmasse so ausgefüllt, dass die Mitte der hinteren Fläche des Humerus sich im Niveau ihrer seitlichen Theile befand und dass demgemäss die Extension des Vorderarmes über den bestehenden Winkel von circa 140^0 hinaus ganz unmöglich war. Erst nachdem ich die hindernden Callusmassen abgemeisselt und so künstlich eine neue Fossa supratrochlearis posterior gebildet hatte, wurde eine hinreichend ausgiebige Extension möglich. — Es machte alsdann ziemlich grosse Schwierigkeit, auch die Flexion zu ermöglichen. Nachdem die ebenfalls durch Callusmassen bedingten Unebenheiten zwischen den Knorpelflächen der Trochlea und Rotula

durch Abmeisselungen ausgeglichen waren, musste auch noch der Processus coronoideus, der an den in der Fossa supratrochlearis anterior befindlichen Callusmassen ein unüberwindliches Beugehinderniss fand, abgemeisselt werden, um endlich eine Beugung bis etwa 30° zu ermöglichen. Nunmehr wurde auch noch durch Lösung vieler fibrösen Stränge in der Gegend des Radio-Ulnargelenks eine möglichst freie Supination und Pronation herbeigeführt.

Die Wunde wurde alsdann ebenso wie in den übrigen Fällen versorgt. Sie wurde vor Abnahme des Constrictionsschlauchs in weiten Abständen und mit Zurücklassung einer kleinen Oeffnung in der Mitte der Nahtreihe vernäht.

In den nächsten Tagen trat eine Temperatursteigerung ein, die die Entfernung einzelner Nähte erforderlich machte. Am 13. Tage nach der Operation (25. Januar) trat eine Stunde, nachdem wegen einer Eiterverhaltung eine Incision ausgeführt worden war, eine starke Blutung ein, die sich durch Compression nicht stillen liess. Es blieb nichts übrig, als die ganze Wunde freizulegen und mehrere Gefässe zu unterbinden.

Die Heilung ging von da ab nur sehr langsam vor sich. Gegen Ende April machte sich in der Wunde ein 1 cm langer, $^1/_2$ cm breiter Sequester bemerklich. Nach Entfernung dieses Sequesters trat dann endlich schnell vollkommene Heilung ein, und Patientin konnte am 9. Mai aus der Klinik entlassen werden.

Es war natürlich in den letzten Monaten nicht unterlassen worden, bei jedem Verbandwechsel kleine passive und active Flexionen und Extensionen, sowie Pronationen und Supinationen vornehmen zu lassen. In ausgiebigerem Maasse wurden alsdann diese Bewegungen nebst Massage nach der Heilung der Wunde regelmässig fortgesetzt.

Ich bitte Sie, m. H., nunmehr das Endergebniss der Operation zu betrachten. Patientin beugt activ bis circa 75, und streckt bis circa 135°. Sie vermag die Pro- und Supination in einer Excursion von circa 100° zu vollführen. Hätte sie sich nicht vor einer neuen Narkose behufs Vornahme ausgiebigerer passiver Bewegungen gescheut, und wäre sie nicht überhaupt gegen den Schmerz bei etwas forcirten passiven Bewegungen übermässig empfindlich, so würde die Function schon jetzt eine noch bessere sein. Jedenfalls wird auch ohnehin mit der Zeit die Function des Gelenks sich noch erheblich bessern.

Die Patientin ist über das erreichte Resultat sehr beglückt. Sie war nicht im Stande gewesen, die Hand beim Essen — selbst mit Löffel oder Gabel — zum Munde zu führen, sich die Haare zurecht zu machen, die Hand auf den Rücken zu führen, sich selbst anzu-

kleiden und dergleichen mehr. Sie hatte beim Nähen die Zeugstücke in zu weiter Entfernung vom Auge halten müssen, und war dadurch höchst unbeholfen. Das Heben und Tragen von Gegenständen war kaum überhaupt möglich. Jetzt vermag sie die Hand beim Essen ganz gehörig zum Munde zu führen. Sie näht, wie eine vollkommen Gesunde. Sie zieht sich selbst aus und an. Sie vermag einen Stuhl, den sie an der Lehne fasst, mehrere Minuten hindurch hochzuhalten.

Die Gelenkenden zeigen selbstverständlich eine recht gute Formation.

M. H.! In einzelnen Fällen sind ja bei traumatischen Ellenbogengelenksankylosen auch schon früher von v. Langenbeck durch die totale Resection und neuerdings von Kocher durch die partielle Resection recht gute Erfolge erzielt worden. Ich glaube indess, dass die den Grundsätzen der conservativen Chirurgie mehr entsprechende Arthrolysis cubiti viel einfacher und sicherer zum Ziele führt und dass sie namentlich auch darum vorzuziehen ist, weil sie die gute Form der Gelenkenden gewährleistet, während bei der Resection die Entstehung guter Gelenkformen zwar möglich, aber doch unsicher ist.

7. Herr Joachimsthal: **Functionelle Formveränderungen an den Muskeln.** Joachimsthal zeigt im Anschluss an seine experimentellen Untersuchungen über functionelle Formveränderungen an den Muskeln unter Demonstration eines Patienten und einer Reihe von Gipsabgüssen, Röntgenbildern und Photographieen von Kranken die Möglichkeit, schon am Lebenden mit derselben Sicherheit wie im Experiment, und wie dies Roux und Rivière an der Leiche bei der Untersuchung des Pronator quadratus gelungen ist, Beweise für die Selbstregulation der Muskellänge zu erbringen.

Bei der Nachuntersuchung einer Reihe von Patienten, die vor langen Jahren von Professor Wolff wegen angeborenen Klumpfusses mittels des portativen Etappenverbandes behandelt und zur Heilung gebracht waren, ergab sich trotz guter Form und Function des Fusses eine stets wiederkehrende eigenartige „Atrophie“ der Wade, durchaus verschieden von dem gewöhnlichen Verhalten dieses Körpertheiles bei mangelhafter Function der unteren Extremitäten. Während nämlich bei einer gewöhnlichen Atrophie die Wade allmählich unter gleichmässigem Schwund des Muskels an Umfang abnimmt, drängt sich bei den in Rede stehenden Patienten die Muskelmasse auf das oberste Drittel resp. Viertel des Unterschenkels zusammen und bildet hier eine starke Vorwölbung, während der ganze untere Theil aus sehniger Substanz besteht und bei oberflächlicher Betrachtung den Eindruck einer extremen Atrophie des Muskels ge-

währt. Um diese Verkürzung des Wadenmuskels herbeizuführen, concurriren gewöhnlich zwei Umstände. Einmal resultirt fast immer, selbst nach der bestgelungenen Behandlung, eine Beweglichkeitsbeschränkung im Fussgelenk; weiterhin besteht — wie dies eine Reihe von Röntgenbildern zeigen — in der Regel eine mehr oder minder ausgesprochene Atrophie des Calcaneusfortsatzes, meist verbunden mit einer plantarwärts gerichteten Abknickung desselben, wodurch eine Verminderung der Länge des Hebelarmes für die Achillessehne und so eine weitere Einschränkung der Excursion ihres Ansatzpunktes gesetzt wird.

Wenn auch in einer weniger markanten Weise, als bei Patienten mit redressirtem Klumpfuss, zeigen auch alle diejenigen Kranken, die infolge irgend einer Affection des Fussgelenks oder der benachbarten Knochen dauernd eine Einschränknng der Beweglichkeit in dem Sprunggelenk erworben haben, die charakteristische, durch die Haut sichtbare Verkürzung des Wadenmuskels; ja es gelang vielfach, bei Patienten mit abgelaufener Caries pedis aus der blossen Inspection der Wade in später durch die Untersuchung erwiesener Weise vorauszusagen, dass eine Beschränkung der Beweglichkeit im Fussgelenk vorliegen müsse, und dabei gleichzeitig eine vollkommene Ankylose auszuschliessen. Denn in letzterem Falle — bei einem vollkommenen Aufhören der Beweglichkeit — schwindet der muskulöse Apparat der Wade in einer gleichmässigen Weise.

8. Herr J. Wolff: **Vorstellung zweier Fälle von Lorenz'scher unblutiger Einrenkung der angeborenen Hüftgelenksluxation.** Die bis jetzt noch bestehende Unsicherheit unseres Urtheils über den Werth der blutigen und unblutigen Einrenkung der angeborenen Hüftluxation kann, wie Wolff aufs Neue betont, durch Zuhülfenahme der Röntgenbilder erheblich verringert werden.

Die Röntgenbilder gewähren demjenigen, der an ihrer Hand die Behandlungsresultate verfolgt, viele Ueberraschungen, und zwar manchmal recht unbehagliche, insofern sie öfters zeigen, dass der vermeintlich noch in der Pfanne steckende Kopf wieder aus derselben herausgeschlüpft ist.

Dafür gewähren sie uns aber auch in anderen Fällen wieder, als Zeugniss für den hohen Werth der Lorenz'schen unblutigen Einrenkung, die erfreuliche Gewissheit, dass der Kopf wirklich dauernd an der richtigen Stelle geblieben ist.

Wolff stellt einen vierjährigen Knaben und ein zwölfjähriges Mädchen vor, die bereits seit nahezu drei bezw. seit dreieinhalb Monaten ohne jeden Verband oder Apparat umhergehen, und bei denen das Röntgenbild in unzweideutiger Weise die wirklich erreichte dauernde Feststellung des Kopfes im

Acetabulum beweist. Beide neugebildeten Hüftgelenke sind, nachdem sie anfänglich sehr starr gewesen waren, gut beweglich geworden. Der Gang der beiden Patienten ist vortrefflich.

9. Herr Lindemann: **Ueber die Behandlung der Querbrüche der Patella und des Olecranon.** M. H.! Gestatten Sie mir, Ihnen über eine Behandlungsart der Querbrüche der Patella und des Olecranon zu berichten, welche seit einer Reihe von Jahren in der Klinik des Herrn Professor Wolff angewandt worden ist und welche in sämmtlichen Fällen gute Resultate ergeben hat.

Es wird gleich nach der Verletzung ein Gypsverband direkt auf die Haut angelegt. Handelt es sich um die Patella, so wird bei vollständig gestrecktem Bein ein Zeigefinger des Assistenten an der Basis, der andere an der Spitze der Patella unter spitzem Winkel aufgesetzt. Während die beiden Zeigefinger des Assistenten durch gleichzeitigen, fortdauernden krampfhaft festen Druck die Fragmente an einander bringen und direkt zusammengedrückt halten, legt der Operateur einen oben bis zur Leistenbeuge, unten bis zur Ferse reichenden Gypsverband an. Die Finger des Assistenten werden also mit eingegypst, die Gypstouren in der Nähe der Zeigefinger verstärkt und fest angedrückt, so dass sich ober- und unterhalb der beiden Fragmente ein fester Wall bildet, welcher dieselben zusammengedrückt hält und ihr Auseinanderweichen verhindert. Nachdem der Gypsverband hart geworden, zieht der Assistent die Finger heraus.

Von einer Punction des Gelenkergusses wird in der Regel Abstand genommen. Die Fragmente lassen sich im Allgemeinen leichter gegen einander drücken und zusammenhalten, wenn sie noch im Bluterguss gewissermaassen schwimmen. Zugleich wird es dadurch ermöglicht, dass man sie tiefer fasst.

Nach $1^1/_2$ bis $2^1/_2$ Wochen wird der Verband abgenommen. In der Regel bleiben die Fragmente alsdann dauernd in ihrer einander genäherten Lage, so dass ein neuer Gypsverband entbehrlich ist. Die Patienten fangen nun an, umherzugehen. Gleichzeitig wird eine energische Massage und Faradisation des Kniegelenkes und Quadriceps vorgenommen.

Unter dieser Behandlung tritt alsdann die dauernde knöcherne Vereinigung der Fragmente ein.

In ähnlicher Weise sind bereits früher Jaesche, Mazzoni und Schede verfahren. Doch haben sich diese Autoren insofern anders verhalten, als sie die Fragmente während der Anlegung des Gypsverbandes mit Daumen und Zeigefinger gabelartig umfassten und an einander drückten und die Finger beim Anlegen einer Bindentour für einen Moment fortnahmen, um sie nach der

Herumführung der Tour sofort wieder anzudrücken. Hierbei kann leicht ein Auseinanderweichen der Bruchstücke stattfinden, während dies bei dem Eingypsen der auf beide Fragmente einen andauernden, krampfhaft, festen, gleichzeitigen Druck ausübenden Finger vermieden wird.

Was die mit der beschriebenen Methode erzielten Resultate betrifft, so sind dieselben durchweg als vollkommen gute zu bezeichnen. Die Methode wurde in 8 Fällen angewandt, jedesmal trat knöcherne Consolidation der Fragmente ein, und jedesmal war die Function sehr gut. Die Patienten verrichten meist sehr schwere Arbeit.

Es kommt mir heute darauf an, Ihnen zunächst einen der älteren Patienten vorzustellen, bei dem eine Reihe von Jahren seit der Behandlung verflossen ist und bei welchem demnach das dauernde Endresultat vorliegt.

Patient (Gartenarbeiter) ist 53 Jahre alt. Im Jahre 1891 zog sich derselbe durch einen Fall auf ein Stück Eisen einen Querbruch der rechten Kniescheibe zu. Am Tage der Aufnahme bestand im Kniegelenk ein starker Bluterguss, in der Mitte der Patella eine Diastase, in welche man 2 Finger hineinlegen konnte. Anlegung eines Gypsverbandes in der beschriebenen Form. Nach Abnahme des Gypsverbandes zu Ende der dritten Woche Massage und Faradisation der Quadriceps. Bei der nach 7 Wochen erfolgten Entlassung besteht zwischen den Fragmenten eine feste Zwischenmasse. Die Patella folgt den Contractionen des Quadriceps in toto. Massage und Elektricität werden noch längere Zeit angewandt. Gegenwärtig ergiebt die Untersuchung des Patienten folgendes: Patient muss viel stehen. Er giebt an, im Sommer 1896 von Moabit nach der Gewerbeausstellung in Treptow, ohne auszuruhen, gegangen zu sein. Patient kann gut und sicher treppauf und treppab gehen. Die rechte Patella ist knöchern verheilt, sie ist um 1 cm verlängert. Active Beugung bis 70° möglich; Streckung normal und schmerzlos. Der rechte Oberschenkel ist in der Mitte um 1 cm schwächer als der linke. Das Röntgenbild ergiebt, dass die Fragmente vollkommen knöchern vereinigt sind.

Ich möchte noch bemerken, dass der rechte Oberschenkel im Jahre 1883 in der Mitte gebrochen ist. Man fühlt an der Bruchstelle des Knochens noch eine geringe Verdickung.

Von 3 anderen älteren Patienten, über welche ich in den letzten Wochen Näheres festzustellen vermochte, gestatte ich mir noch folgendes zu berichten.

Der erste von diesen, 54 Jahre alt, zog sich beim Tragen einer Last durch einen Fall mit dem linken Knie auf spitzes

Pflaster einen Querbruch der linken Patella zu. Bei der 13 Tage später erfolgten Aufnahme betrug die Diastase der Fragmente 2 cm. Der Gelenkerguss war bereits gering geworden. Gypsverband in der vorhin beschriebenen Form, Abnahme desselben nach 14 Tagen. Darauf 6 Wochen dauernde Massage und Faradisation. Bei der Entlassung sind die Fragmente vollständig consolidirt. Beugung bis zum rechten Winkel möglich. Später ist Patient dann anderweitig mit einem Kniekappenstützapparat behandelt worden, an den er sich gewöhnt hat und den er, so überflüssig und nachtheilig er auch zu sein scheint, jetzt noch trägt. Letzteres geschieht wahrscheinlich aus Furcht, die Rente, die er von seiner Genossenschaft bezieht, nach dem Ablegen des Apparates zu verlieren. Die Patella ist 7 cm lang (gegen 6 cm rechts) und, wie die Palpation und das Röntgenbild ergeben, vollständig knöchern verheilt. An beiden Enden der Bruchfläche fühlt man eine flache Einziehung. Active Beugung bis zu einem rechten Winkel, passive bis zu einem spitzen Winkel möglich. Streckung gut und vollkommen. Beide Oberschenkel sind dicht über dem Kniegelenk gleich dick; in der Mitte ist der linke um 1 cm dünner, als der rechte.

Dem nächsten, 65 Jahre alten Patienten war eine Eisenstange auf das rechte Knie gefallen und hatte ihm einen Querbruch der rechten Patella verursacht. Bei der im October vorigen Jahres erfolgten Aufnahme starker Bluterguss im rechten Kniegelenk. Diastase von $1^1/_2$ cm. Gypsverband mit den oben angeführten Handgriffen. Abnahme nach 14 Tagen. Erguss ganz resorbirt. Diastase nicht mehr zu fühlen, jedoch ist eine geringe seitliche Verschiebung möglich. Daher neuer Gypsverband, der nach zwölf Tagen abgenommen wird. Es ist nunmehr keine Diastase mehr vorhanden und keine seitliche Verschiebung der Fragmente mehr möglich. Hierauf Massage und Elektricität. Gegenwärtig geht Patient gut und sicher umher. Patella rechts an der Bruchstelle noch etwas verdickt, $7^1/_2$ cm lang (links $6^1/_2$ cm). Active Beugung bis zu einem rechten Winkel, passive nahezu bis zu einem spitzen Winkel möglich. Streckung gut und vollkommen. Auch hier ist die vollkommene Consolidation der Fragmente durch das Röntgenbild festgestellt.

Der letzte der älteren Fälle, die in den letzten Wochen aufgefunden und controllirt werden konnten, betrifft einen 17jährigen Patienten, welchem beim Montiren einer Maschine ein schweres Eisenstück gegen die rechte Patella gefallen war. Am Tage der Aufnahme mässiger Erguss im rechten Kniegelenk. Von der Spitze der Patella ist in etwas schräg von oben aussen nach unten innen ziehender Richtung ein Stück abgesprengt. Gypsverband in obiger

Form. Abnahme desselben nach 3 Wochen. Feste knöcherne Heilung. Keine Functionsstörung.

Ebenso vollkommene Resultate hat Herr Professor Wolff noch in 4 anderen, weiter zurückliegenden Fällen erzielt.

Auch wurde ein Fall von Zerreissung des Ligamentum patellae in ähnlicher Weise und mit gleich gutem Erfolge behandelt. Hier wurde während der Anlegung des Gypsverbandes die ganze Patella mit grosser Kraft in der Richtung auf Tuberobsitas tibiae hin herabgedrückt gehalten.

Ganz analog, wie bei den Patellarbrüchen, wird bei der subcutanen Querfractur des Olecranon verfahren.

Ich stelle Ihnen hier einen 38jährigen Patienten vor, einen Schlosser, der sich vor $3^1/_2$ Jahren durch einen Fall vom Wagen eine Fractur des rechten Olecranons zugezogen hatte. Bei der Aufnahme unmittelbar darauf bestand ein starker Erguss im Gelenk. Man fühlte ein ca. 2 cm langes Fragment des Olecranon, leicht und unter Crepitation auf und ab beweglich. Die Diastase beträgt soviel, dass man einen Finger hineindrängen kann. Streckung des im Ellbogengelenk gebeugten Unterarms bei horizontal erhobenem Oberarm nicht möglich. Gypsverband bei gestrecktem Arm bis zur Schulter und Hand reichend. Während der Anlegung des Gypsverbandes hält der kleine Finger des Assistenten das lose Fragment fest gegen die Olecranonbruchfläche gedrückt, bis der Gyps hart ist; dann wird der Finger herausgezogen. Nach 8 Tagen Abnahme des Gypsverbandes. Das Fragment sitzt fest; eine ca. $^1/_2$ cm breite Rinne noch zwischen den Bruchflächen fühlbar. Neuer Gypsverband, der nach 13 Tagen entfernt wird. Darauf Pappschienenverband in rechtwinkliger Flexion auf 7 Tage, dann Pappschienenverband in spitzwinkliger Flexion des Ellbogengelenkes 5 Tage. Dann Massage und passive Bewegungen im Ellbogengelenk.

Die gegenwärtige Untersuchung zeigt, dass die Circumferenz der rechten Ellbogengelenkgegend circa 1 cm mehr beträgt, als die des linken. Active Beugung normal, active Streckung bis zu einem Winkel von 170^0 möglich. Pronation und Supination ganz frei. Das rechte Olecranon fühlt sich verdickt an. Patient arbeitet mit dem rechten Arm ebenso gut wie früher und verrichtet, wie er Ihnen bestätigen wird, die schwerste Hammerarbeit. Er erhält von der Berufsgenossenschaft keine Rente.

Nach den von uns gewonnenen Erfahrungen geschieht bei dem dargestellten einfachen Verfahren die Heilung sowohl der Patellar-, als auch der Olecranonbrüche in so sicherer Weise, dass hiernach die Indicationen für die blutige Knochennaht der Patella und des Olecranon in sehr erheblicher Weise werden eingeschränkt werden müssen.

Sitzung am 8. März 1897.

Vorsitzender: Herr v. Bergmann; Schriftführer: Herr Langenbuch.

1. Herr Schütz (vor der Tagesordnung): Demonstration des Nebel'schen **Pendelapparates zur Behandlung von Fingercontracturen.** Dr. Nebel (Frankfurt a. M.) hat seit $1^1/_2$ Jahren diesen Apparat allmählich immer mehr vervollkommnet, der den Zweck hat, steife Fingergelenke zu üben, Contracturen zu beseitigen. Ich selbst habe den Apparat seit Jahr und Tag in Benutzung und bin sehr zufrieden mit den Erfolgen, die ich damit selbst in Fällen, in denen die Contracturen lange Zeit bestanden haben, erzielen konnte. Der Apparat ist jetzt in der Construction so weit gediehen, dass er an demselben Stück für alle Fingergelenke, für die Daumengelenke, das Handgelenk in den verschiedenen Richtungen, einfache Flexion und Extension, sowie Radial- und Ulnarflexion benutzt werden kann. Er ist jetzt käuflich zu haben beim Instrumentenmacher Hartwig (Berlin). (Der Apparat ist inzwischen beschrieben und abgebildet in der Zeitschrift für orthopädische Chirurgie Bd. V, S. 16 ff., siehe auch das Referat in der Monatsschrift für Unfallheilkunde 1897, No. 5.)

2. Herr Rotter (vor der Tagesordnung): M. H.! Bei dem Kranken, welchen ich Ihnen vorstelle, habe ich eine **Urachuscyste,** welche mit einem **Carcinom der Blase** in Verbindung stand, entfernt.

Henkel, 43 Jahre alt, Maurer. Aufgenommen den 30. Januar 1897 in das St. Hedwigskrankenhaus. Anfang Mai 1896 erkrankte er an Blasenblutungen, welche sich bis jetzt öfter wiederholten. Manchmal gingen dabei halbfingerdicke weissliche Fetzen ab (Fibrin). Schmerzen waren weniger in der Blase, als in der Harnröhre vorhanden. Patient ist wohlgenährt und gut aussehend.

Status praesens: Oberhalb der Symphysis pubis fühlt man bei bimanueller Untersuchung in der Mittellinie hinter der Bauchmuskulatur einen etwa orangegrossen Tumor, welcher von der Symphyse bis zwei Querfinger zum Nabel reicht und von etwas ovaler Gestalt und glatter Oberfläche ist. Die Probepunction ergiebt eine gelblich trübe, dünnbreiige Flüssigkeit mit einer Anzahl glitzernder Partikelchen, welche sich mikroskopisch als Cholestearinkrystalle darstellen. Die Cystoskopie der Blase (Dr. Schendel) ergiebt im Bereich der hinteren oberen Wand derselben einen wallnussgrossen, prominenten Tumor, mit unregelmässiger Oberfläche, auf welcher sich weissliche Niederschläge zu befinden scheinen (Incrustationen).

Am 4. Februar 1897 wurde die Operation in Beckenhochlagerung ausgeführt und mit einem Bauchschnitt von Symphyse bis Nabel be-

gonnen. Nach Durchtrennung der Muskulatur erschien der Tumor, welcher von letzterer leicht abzulösen und also im subserösen Bindegewebe gelegen war. Mit dem Peritoneum bestanden innige Verwachsungen. Deshalb wurde die Bauchhöhle zwischen Tumor und Nabel eröffnet; die Därme wurden mit Tüchern abgeschlossen. Nunmehr zeigte die Hinterseite des Tumors in ihrer oberen Hälfte gewöhnlichen Peritonealüberzug, der sich stumpf ablösen liess, in der unteren aber eine weisslich glänzende Oberfläche, von der ein Abziehen des Peritoneum nicht möglich war. Der untere Pol der Geschwulst senkte sich in die Blasenwand ein, reichte durch die Muscularis derselben hindurch bis auf die Mucosa. Letztere zeigte in dem Bereich, wo sie dem Tumor anliegt, einen breitgestielten Tumor von Wallnussgrösse. Die Cyste sammt Blasentumor wurden nunmehr in toto aus dem Peritoneum und der Blasenwand herausgeschnitten, aus letzterer so, dass mit dem Tumor noch eine 1—1½ cm breite Zone gesunde Schleimhaut mit fortgenommen wurde. Hierauf wurde eine sorgfältige Naht der Blasenwand vorgenommen, welche sich sehr bequem und sehr exact anlegen liess, weil der lange Bauchschnitt und die Beckenhochlagerung die Wunde ganz ausgezeichnet zugänglich machten. Eine fortlaufende Schleimhaut-, Muscularis- und endlich Serosanaht schliesst den etwa 7 cm langen Defect der Harnblase, worauf die Etagennaht der Bauchwand (Peritoneum, Muskulatur, Fascie und Haut) erfolgt. Am unteren Wundwinkel ein kleines Drain für zwei Tage. Kein Verweilkatheter. — Verlauf: Patient vermag bereits am Tage der Operation spontan zu uriniren, weshalb der Katheter überhaupt nicht angewendet wird. Zwei Tage post operationem Entfernung des Drains. Es erfolgt glatte Heilung per primam intentionem. Patient verlässt Ende der dritten Woche das Bett und kehrt am 2. März geheilt zu seiner Familie zurück (ohne Leibbinde). Die mikroskopische Untersuchung des Präparates durch Geh.-Rath Prof. Orth (Göttingen) ergab, dass der Blasentumor ein papillarer Krebs war, welcher dort, wo er der Cyste auflag, bereits in die Cystenwand hineingewuchert war. Die Wand der Cyste zeigte keinen Epithelbesatz mehr. Sie war an vielen Stellen von Blutungen durchsetzt und mit verfetteten nekrotischen Massen bedeckt. Im Cysteninhalt, der stark in Zerfall begriffen war, befinden sich Cholestearintafeln, rothe Blutkörperchen und grosse epithelähnliche Zellen, die in ihrem Aussehen an die polymorphen Epithelien der Harnblasenschleimhaut erinnern.

An Urachuscysten sind in der Litteratur kaum ein Dutzend Fälle beschrieben[1]), und von diesen hat Watz die meisten bezüglich ihres Zusammenhanges mit dem Urachus angezweifelt. Nach diesem Autor bleiben nur zwei oder drei Fälle übrig, in welchen bestimmt Urachuscysten vorlagen. Zu diesen ist mein Fall hinzuzuzählen, bei welchem der Ausgang der Cyste vom Urachus sicher erwiesen ist.

[1]) Siehe Ledderhose, Deutsche Chirurgie, P. Güterbock, Lehrbuch, und die neueste Beobachtung von David Neumann, Glasgow med. Journ. 1896, July, S. 19.

Neben der Seltenheit des Präparates beansprucht mein Fall noch ein besonderes Interesse wegen der Combination von Cyste und Carcinom. Diese Combination vermag Licht auf den Mechanismus der Entstehung der Cyste zu werfen. Bevor ich darauf eingehe, muss ich eine kurze anatomische Bemerkung vorausschicken. Watz fand an Leichen relativ häufig, dass ein Rudiment des Urachus noch in Gestalt eines Hohlgebildes vorhanden war, in welches er meist von der Blase aus mittels feiner Sonden 2 mm bis 4,8 cm weit einzudringen imstande war. Der Urin vermag von der Blase her gewöhnlich nicht in den Hohlgang einzutreten, weil eine Schleimhautfalte ihn klappenförmig abschliesst, wohl aber kann das von dem epithelbekleideten Gange gelieferte Secret mit Zellen nach der Blase entleert werden.

Nehmen wir an, dass bei unserem Patienten ein solcher Urachusrest mit offener Verbindung nach der Blase bestanden hat. — Entsprechend der Vorliebe der Carcinome, sich an Stelle von Ostien und Mündungen von Hohlorganen zu etabliren, hat sich bei unserem Patienten etwa $^3/_4$ Jahre oder etwas mehr vor der Operation genau an der Einmündungsstelle des Urachusrudimentes in die Blase eine Krebsgeschwulst entwickelt, welche dasselbe versperrte und seine Entleerung verhinderte. Das Secret wurde deshalb im Lumen des Harnstranges zurückgehalten, dehnte dasselbe aus und führte zur Bildung der Cyste. Dieselbe hat sich demnach als Folge der Carcinomentwickelung gebildet.

Wie in meinem Falle der Urachus durch Verschluss seiner Mündung in die Blase durch einen Tumor ausgeweitet wurde, so kann derselbe, wie bekannt, auch durch andere ähnliche Ursachen dilatirt werden, nämlich dadurch, dass der Druck des Urins in der Harnblase ein abnorm hoher wird, wie es z. B. vorkommt, wenn der Abfluss desselben durch die Harnröhre erschwert wird. Nach dieser Richtung liegen vielfache klinische Erfahrungen vor, die speciell bei den Urachusfisteln gemacht worden sind. Unter Hindernissen der Harnentleerung, z. B. bei Phimosen, hat sich des öfteren der bereits geschlossene Urachus am Nabel wieder geöffnet und Urinabfluss durch den Nabel wiederhergestellt. Wenn das Hinderniss der Harnentleerung aus der Blase, also die Phimose beseitigt wurde, schloss sich die Urachusfistel wieder von selbst.

Die Combination einer Urachuscyste mit Carcinom ist bereits früher einmal beobachtet worden, nämlich von Hofmann. Dieser Autor nimmt indess für seinen Fall an, dass der Krebs primär innerhalb der Cyste entstanden sei und secundär auf die Blasenschleimhaut übergegriffen habe. Inwieweit seine Auffassung berechtigt ist, lässt sich nachträglich nicht entscheiden. Indess

stände nichts im Wege, die Reihenfolge der Erscheinungen in gleicher Weise anzunehmen, wie in dem meinigen.

3. Herr Thorn: **Behandlung der Leistenbubonen mit Injection von Hydrargyrum benzoicum oxydatum.** (Siehe die Vorträge im II. Theil dieses Bandes, S. 17.)

Discussion: Herr Langenbuch: Ich möchte den Herrn Vortragenden im Namen aller Herren bitten, die Praxis des Verfahrens zu erläutern, vielleicht an einem Fall das Verfahren zu zeigen.

Herr Thorn: Nehmen wir diesen Patienten, der mit einem grossen abscedirten Leistenbubo in Behandlung kam. Der Abscess wurde mit der Spritze punctirt, und zwar indem die Canüle mehr in der Peripherie der erweichten Partie, wo die Haut nicht so dünn war, eingestochen und von unten her in den Abscess vorgeschoben wurde. So liess sich meistens ein Spontandurchbruch vermeiden. Nachdem der Eiter aspirirt war, wurden durch dieselbe Canüle 4 ccm des Mittels eingespritzt, und zwar einer 1%igen Lösung. Dann wurde ein comprimirender Verband angelegt. Patient lag am Tage der Injection und am nächstfolgenden. Nach acht Tagen wurde Aspiration und Injection wiederholt, mit gleicher Flüssigkeitsmenge. Ebenfalls comprimirender Verband. Nach zwölf Tagen war Patient so weit, dass ich ihn zur Nachbehandlung mit Sitzbädern und Unguentum Kalii jodati entlassen konnte.

Herr Rindfleisch: Ich möchte noch Eins betonen. Ich hatte auch Gelegenheit, wie Herr Thorn, Bubonen zu injiciren und untersuchte die durch Punction gewonnenen Flüssigkeiten bacterioskopisch. Ich habe sehr wenig Staphylococcen gefunden, die meisten Eitersorten waren steril. Dann aber habe ich noch eine andere Bemerkung gemacht, die mir der Verfolgung werth scheint. Sie sind weniger an Bubonen der Leistengegend, als bei den Drüsenvereiterungen am Halse gemacht. Das war, dass die beiden Formen der Lymphadenitis, das ist die der Periadenitis, der Umspülung der Drüse mit Eiter einerseits und die der punktförmig disseminirten Drüsenvereiterung andererseits mir zusammenzufallen schienen, im ersten Fall mit Streptococcen-, im zweiten Fall mit Staphylococcenbefunden.

Herr Nasse hebt hervor, dass er die ambulante Behandlung der Bubonen in der v. Bergmann'schen Poliklinik hauptsächlich deswegen eingeführt habe, weil er den Patienten das lange Krankenlager ersparen wollte. Dieser Zweck sei erreicht worden. Er weist ferner auf die Behandlung mit Injectionen von Argentum nitricum nach Lang hin und erwähnt die Behandlung der tuberkulösen Lymphdrüseneiterungen mit Sublimatausspülungen von Cordua (Jahrbücher der Hamburger Staatskrankenanstalten IV). Ueber die letztere hat Redner noch keine Erfahrungen. Subacute Drüseneiterungen am Halse scheinen für die Injectionsbehandlung ungünstiger zu sein als Leistenbubonen.

Herr Rotter: Ich habe auch Einspritzungen von antiseptischen Flüssigkeiten in Eiterhöhlen mit Erfolgen vorgenommen, welche zur Fortsetzung dieser Versuche ermuthigen, und zwar nicht nur in Bubonen, sondern in vereiterte Kniegelenke. Es handelte sich dabei nicht um tuber-

kulöse Gelenke, sondern um Pyarthrosen nach Osteomyelitis und Gonorrhoe, und zwar im ganzen allerdings nur in drei Fällen. Wenn man derartig vereiterte Gelenke incidirt, fiebern die Kranken meist noch Wochen nach, und das Gelenk wird schliesslich ankylotisch. Ich habe daher während 10—14 Tagen in ein- bis mehrtägigen Intervallen mittels einer Spritze den Eiter in Mengen von 30 bis 60 ccm aus den Gelenken herausgezogen und hinterher 10 ccm einer 1‰igen Formalinlösung eingespritzt. Nach etwa zwei Wochen liess das Fieber nach, der Eiter sammelte sich nicht mehr an, und die Ausheilung des Gelenks erfolgte mit einer nicht unerheblichen Beweglichkeit.

4. Herr Fritz König: a) Ein Fall von **Exstirpation der Thymusdrüse wegen Athmungshinderniss.**

Der drei Monate alte Knabe hat seit der zweiten Lebenswoche an zunehmender Athemnoth mit schweren dyspnoischen Anfällen gelitten. Alle gewöhnlichen Ursachen liessen sich ausschliessen; ein bohnengrosser cystischer Tumor an der Zungenbasis nahe der Epiglottis gleichfalls, nachdem er durch Punction von seinem schleimigen Inhalt befreit war, ohne dass Besserung auftrat. Die Dyspnoe war zeitweise so stark, dass die tiefsten Einziehungen, besonders im Jugulum, die Cyanose, zur Operation nöthigten. Luftmangel auch im Schlaf, dabei Kräfteverfall des Kindes.

Einzig auffallendes Symptom war das stossweise Hervortreten einer runden weichen Schwellung im Jugulum bei der Exspiration, welche nur auf die Thymusdrüse bezogen werden konnte. Die Operation wurde beschlossen. Man fand in der Mittellinie eine Thymusdrüse, welche alle median gelegenen Theile bis über die Schilddrüse bedeckte, wenn sie nicht, im regelmässigen Anschluss an das tiefe Inspirium, hinter dem Sternum verschwand. Zog man die Drüse, nach Spaltung der Kapsel, weit von der Trachea ab, so wurde die Athmung ruhiger und tiefer. Deshalb sofortige Exstirpation des überschüssigen Theiles der Thymusdrüse, Fixation des zurückbleibenden Stumpfes und seiner Kapsel an den Sternalknorpel und die sehnigen Ansätze der Kopfnicker. Unterster Theil der Wunde tamponirt. Mikroskopische Bilder der Thymusdrüse liegen vor.

Wundverlauf war gut, Athmung im Schlaf ganz ruhig, bei Erregung noch etwas angestrengt. Nie wieder Dyspnoe. Beobachtungszeit bis dahin fünf Wochen. — Die Cyste am Zungengrunde, wahrscheinlich ausgehend von den Seitenverzweigungen des Ductus lingualis, hat sich wieder gefüllt.

Der Fall scheint zu beweisen, dass es Fälle giebt, in welchen eine über die Norm grosse Thymusdrüse zu den schwersten Athmungsstörungen Anlass bieten kann, da nach Entfernung der hypertrophischen Masse die Dyspnoe sich nicht wieder einstellt (vgl. auch Siegel, Berliner klinische Wochenschrift 1896, No. 40). Er liefert also einen Beitrag zu dem Kapitel des sogenannten Asthma thymicum. Der Vortragende glaubt nicht, dass die dyspnoischen Anfälle einfach durch mechanische Compression der Trachea zustande kommen, neigt sich viel eher der Ansicht zu, wonach der

ganze Symptomencomplex reflectorisch hervorgerufen werden soll durch Einwirkung auf die dicht darunter liegenden grossen Gefässe, bezw. die Nerven, recurrens, vagus etc. Es bestimmt ihn mit zu dieser Ansicht das Reiben des vergrösserten Organs auf der Unterfläche, wie es durch das blitzschnelle Auf- und Abrutschen bei dem stossweisen Ex- und Inspirium bedingt wurde; dadurch könnten wohl fortgesetzt neue Reize ausgeübt werden.

b) **Ein cystisches Enchondro-Fibrom und ein angeborenes Sarkom des Oberschenkels.**

Das zur Untersuchung anwesende, jetzt 16½ jährige Mädchen ist vor 1½ Jahren von Herrn Geh. Rath v. Bergmann operirt wegen eines sehr ausgedehnten cystischen Enchondro-Fibroms des Oberschenkels. Der etwa ein Drittel des ganzen Femur einnehmende Tumor leitet zu den typischen Knochencysten über, von denen Schlange aus der Kgl. Klinik eine Anzahl guter Fälle geschildert hat. Sie sitzen am Oberschenkel stets dicht unter dem Trochanter major bei Kindern, bezw. jugendlichen Individuen, verbiegen langsam und fracturiren endlich den Knochen, sind aber durch Ausscheidung der lokalen Krankheitsprodukte mit mehr oder weniger Geschwulstgewebe einer Heilung mit Erhaltung der Continuität des Knochens zugänglich.

Auch hier sind Schmerzen seit dem 13. Jahre am rechten Bein, Hinken, nach einem Jahre erst Anschwellung des oberen Endes des Oberschenkels. Ein Fall auf die Hüfte veranlasst die Aufnahme, 5. September 1895. Damals excessive Schmerzhaftigkeit, starke Anschwellung von oberhalb des Trochanter bis zur Femurmitte, Verkürzung um 2—3 cm, Crepitation nahe unterhalb des Trochanter. Als die Schwellung unter einem Extensionsverband zurückgegangen und die Fractur consolidirt war, bot sich eine bleibende Tumorbildung vom Trochanter bis etwa zur Grenze vom oberen zum mittleren Drittel, die Gegend unter dem Trochanter stark verbreitert und convex vorspringend, in den im allgemeinen harten Partieen einige weichere, wo man das sonst knochenharte Gewebe etwas eindrücken konnte und ein Gefühl von Fluctuation hatte.

In Erinnerung an die obigen Fälle wurde mit Wahrscheinlichkeit ein gutartiger Tumor des Femur mit Cystenbildung angenommen, der zur Fractur geführt hatte; danach wurde die Operation eingerichtet. Längsschnitt über dem Trochanter, Ablösung des Periosts von der sehr verbreiterten Knochenschale. Abmeisselung der höchsten Convexität desselben. Im Knochen werden gleich mehrere Cysten mit meist blutig serösem Inhalt eröffnet, umgeben von einer weissgrauen soliden Geschwulstmasse, welche weithin das Knochenmark ersetzt. Die Corticalis zeigt die in Dislocation verheilte Fractur, mächtige Callusmassen an einzelnen Stellen. Theils durch subperiostale Resection, theils durch lokale Exstirpation wird alles Kranke entfernt, schliesslich bleibt auf weite Strecken, vom Femurhals bis in den Kopf hinein an bis zur Grenze des mittleren Drittels nur die Continuität des Periosts, hier und da etwas Knochenschale übrig. Tamponade mit Jodoformgaze, Heilung mit Consolidation in kurzer Zeit. Nach 2½ Monat konnte das Mädchen als geheilt, mit ver-

kürztem Bein, entlassen werden, ein deformer und verdickter Oberschenkel von den übriggebliebenen und neugebildeten Callusmassen blieb zurück. Die Verhältnisse sind heute im wesentlichen noch ebenso, kein Recidiv.

Das Präparat stellt sich histologisch als ein mehr oder weniger zellenreiches Fibrom heraus, die Cysten sind durch Blutung und Erweichung in den Tumormassen auch da entstanden, wo ihre äussersten Ausläufer nur von Knochenschale umgeben sind. Der, wie wir glauben, wichtigste Bestandtheil sind aber mehrere kleine, bis linsengrosse Inseln von hyalinem Knorpel, der mikroskopisch genau die Verhältnisse des Epiphysenknorpels des Kindes zeigt: die Vorgänge der endochondralen Ossification, die sich allerdings nicht viel weiter erhebt als bis zur provisorischen Kalkniederlage; Knochen wird nicht gebildet.

Es ist sehr wahrscheinlich, dass das hier stetig gebildete Gewebe in anderer Weise weiterentwickelt wird: zum Tumor der Bindesubstanzreihe. Die Enchondrome im Knorpel hat Virchow von solchen Knorpelinseln entstehen lassen, wie sie namentlich bei der unregelmässigen Verknöcherung der Rachitis von der Epiphysenlinie abgesprengt liegen bleiben; einmal isolirt, wachsen sie dann weiter. Es wäre also dieser Befund eine weitere Stütze der Annahme, dass diese gutartigen Knochengeschwülste ihren Ursprung Unregelmässigkeiten in der Entwickelung der wachsenden Knochen ihre Entstehung verdanken. Damit wäre zugleich erklärt, warum sie mit Wegnahme dieser Theile aufhören zu wachsen.

Das andere Präparat zeigt ein angeborenes Sarkom des Oberschenkels im oberen Drittel, welches in der Königlichen Klinik vom Tage der Geburt an bis zum Exitus an einem Kinde beobachtet wurde, das zugleich eine Hasenscharte und Gaumenspalte und ein Meckel'sches Divertikel des Dünndarms hatte. Die Geschwulst, welche zur Fractur geführt hatte, ist zugleich durch eine gute Röntgenaufnahme wiedergegeben. Auch sie hat zu einer Erweichungscyste geführt, sie muss aber ihrem histologischen Charakter nach zu den Sarkomen gerechnet werden. Knorpelreste wurden nicht gefunden.

Die Geschwulst zeigt also eine zweifellose Aetiologie als Entwickelungsfehler aus der Embryonalzeit. Weiter ist man damit auch noch nicht. Es sind aber beide Geschwülste nebeneinander interessant, weil sie bezeugen, dass in beiden die Ursache der Tumorbildung wohl in Störungen der normalen Entwickelung der Gewebe zu suchen ist, das eine Mal in utero, das andere Mal an dem im mächtigsten Wachsthum begriffenen Knochen des jungen Mädchens.

Discussion: Herr Maass: M. H.! Das mikroskopische Präparat, das ich mir erlaubte im Anschluss an den Vortrag des Herrn König hier aufzustellen, stammt ebenfalls von einer angeborenen Geschwulst des Oberschenkels, doch stand in diesem Falle der Tumor in keiner Beziehung zum Knochen, vielmehr handelte es sich um eine Weichtheilsgeschwulst an der Vorderfläche des Oberschenkels, etwas unterhalb des Skarpa'schen Dreiecks. Hier zeigte die Haut gleich nach der Geburt einen blauen

Fleck, der sich bald vergrösserte und unter starker Blutung aufbrach; nun schoss aus der Tiefe in sehr rapidem Wachsthum eine weiche, leicht blutende Geschwulst hervor; als ich das zwei Monate alte Kind auf der mir unterstellten äusseren Abtheilung der Neumann'schen Kinderpoliklinik sah, war die Geschwulst fast apfelgross, an ihrer Oberfläche ulcerirt und schmierig belegt. Bei der Exstirpation, die ich auf Wunsch der Mutter ausführte, zeigte sich, dass die Vena femoralis die Geschwulst mitten durchsetzte; dieselbe musste resecirt werden. Die Drüsen der Inguinalgegend waren ganz frei. Wahrscheinlich hat also die Geschwulst von der Gefässscheide ihren Ausgang genommen. Das schon zuvor sehr kachektische Kind ging eine Woche nach der Operation zugrunde; die Section vorzunehmen, wurde mir leider nicht gestattet. In dem mikroskopischen Bilde sehen Sie ein Rundzellensarkom, das durch grossen Gefässreichthum ausgezeichnet ist. Ausserdem finden sich aber auch sehr viele wandungslose mit Blutkörperchen erfüllte Räume; es dürfte sich hier also um ein Cavernosarkom handeln, woraus sich auch die grosse Neigung der Geschwulst zu Blutungen erklärt.

5. Herr Nasse: M. H.! Die Patientin, die ich Ihnen vorstellen will, leidet an einem **Aneurysma der rechten Femoralis,** das vielleicht durch die Entstehungsweise Ihr Interesse erregen wird.

Patientin ist erst 24 Jahre alt, hat im zehnten Lebensjahre einen Gelenkrheumatismus durchgemacht, der sich im zwanzigsten Jahre wiederholte. Dann machte sie am 2. September v. J. eine Entbindung durch; während des Wochenbettes trat der Gelenkrheumatismus sehr wesentlich verstärkt wieder auf. Sie soll damals auch Schmerzen im rechten Oberschenkel und Drüsenschwellungen gehabt haben. Diese Drüsenschwellungen gingen dann aber auf Einreibungen zurück. Dann wurde die Patientin zwar nicht ganz gesund, aber so wohl, dass sie aufstand und umherging. Die Schmerzen waren verschwunden. Im December des Jahres 1896 trat dann wieder Gelenkrheumatismus auf, Schmerzen in der Muskulatur, vielen Gelenken und zugleich in der rechten Inguinalgegend. An letzterer Stelle bemerkte die Patientin bald eine Geschwulst, welche auf Druck schmerzhaft war. Wegen dieser Geschwulst ist sie dann vor kurzem hier in die Klinik gekommen. Wenn Sie sich die Patientin nachher ansehen, so bitte ich Sie allerdings, recht vorsichtig zu sein: sie hat sehr lebhafte Schmerzen bei der Betastung; sie klagt, selbst der Druck der Bettdecke wäre ihr schmerzhaft.

Wenn wir uns nun überlegen, wodurch dieses Aneurysma wohl entstanden sein kann, so können wir die häufigsten Ursachen — Trauma und Syphilis — ausschliessen. Eventuell könnte man an eine frühzeitige Arteriosklerose denken, welche, wie Thoma behauptet, gerade bei Gelenkrheumatismen vorkommen soll. Ich glaube aber, dass Thoma's Behauptungen noch nicht vollkommen bewiesene Thatsachen sind. Wir können bei der Patientin hier wenigstens nichts von einer Erkrankung der Arterien finden. Dann könnte man denken, dass eine Erkrankung der Arterienwand infolge

der Lymphdrüsenerkrankungen eingetreten sei. Aber die Drüsenerkrankungen sind doch zu unerheblicher Natur gewesen und sind eher als Folgezustände denn als Ursache des Aneurysmas aufzufassen.

Ich glaube, dass es sich um ein mykotisches Aneurysma handelt. Die Patientin hat eine schwere Endocarditis und dauernd hohe Temperatur und zugleich ein schnell entstandenes ausserordentlich schmerzhaftes Aneurysma. Letzteres scheint sich schnell zu verändern, denn als die Patientin vor acht Tagen hierherkam, schien es mir annähernd spindelförmig zu sein; jetzt ist es vorgebuchtet und hat sich auch vergrössert. Mykotische Aneurysmen sind ja schon vielfach beobachtet worden. Wir kennen sie nach schweren Infectionskrankheiten, auch ohne dass eine Endocarditis nachweisbar ist. Die meisten mykotischen Aneurysmen aber sind dabei embolischer Natur und sind bei Endocarditis beobachtet worden. Das Vorkommen embolischer Aneurysmen ist schon lange bekannt, nur hat man früher, ehe man die infectiösen Eigenschaften der Embolie kannte, allerhand unrichtige Theorieen aufgestellt. Erst Eppinger wies vor etwa zehn Jahren nach, dass es sich bei ihnen um eine mykotische Erkrankung handelt. Er machte auch darauf aufmerksam, dass diese embolischen Aneurysmen hauptsächlich da vorkommen, wo die Arterien sich theilen. Das würde hier bei diesem Falle auch stimmen. Das Aneurysma liegt unterhalb des Poupart'schen Bandes an der Theilungsstelle der Arteria femoralis. Gerade an der Arteria femoralis sind schon mehrere solcher Aneurysmen beobachtet worden von v. Büngner, Casati, Briston, und an der Iliaca von Langton und Bowlby. Nun könnte man ja wohl gewisse Zweifel hegen in Betreff der Art der Entstehung dieses Aneurysmas, da nicht alle Symptome bei der Patientin mit denen des embolischen mykotischen Aneurysmas stimmen. Einmal sind in den meisten Fällen gleichzeitig mehrere Aneurysmen oder mehrere Embolieen zu constatiren gewesen, in unserem Falle aber nicht. Weitere Embolieen können aber auch erst später eintreten. v. Büngner z. B. beobachtete, dass die zweite Embolie erst einige Monaten nach der ersten auftrat. Ferner sind gewöhnlich Störungen in der Circulation beobachtet worden: vollständiger Verschluss der Arterien, eventuell Circulationsstörungen, die sich bis zur Gangrän steigerten. Auch davon ist hier nichts nachzuweisen. Patientin giebt allerdings an, sie habe vor kurzer Zeit einen Anfall von hochgradiger Schmerzhaftigkeit des ganzen Beines mit Vertaubung des Beines gehabt, der aber wieder vorübergegangen sei. Untersucht man die Patientin jetzt, so findet man keine Circulationsstörung. Allerdings scheint der

Puls der Arterien des Fusses nicht sicher nachweisbar zu sein, jedoch ist er auch auf der andern Seite schwer zu fühlen. Auch das Fehlen schwerer Circulationsstörungen würde ich nicht für einen zwingenden Grund halten, die Aetiologie, die ich angenommen habe, zurückzuweisen. Was mich dazu bewegt, mit einiger Wahrscheinlichkeit die Diagnose auf ein mykotisch-embolisches Aneurysma zu stellen, ist der Zusammenhang mit der Endocarditis, mit dem hohen Fieber und die ausserordentliche Schmerzhaftigkeit. Die absolut sichere Diagnose könnte man erst bei der Operation oder der Obduction stellen. Wahrscheinlich werden wir auf die eine oder die andere Weise bald Aufschluss erhalten, denn das Aneurysma macht schnelle Fortschritte.

Sitzung am 10. Mai 1897.

Vorsitzender: Herr Gurlt; Schriftführer: Herr J. Israel.

1. Herr Körte: a) **Fall von geheiltem subphrenischem Abscess nach Magenperforation.**

Es handelt sich um eine 30jährige Patientin, welche seit längerer Zeit magenleidend war und welche ungefähr Mitte December, vier Wochen vor ihrer Aufnahme, mit heftigen Schmerzen in der Magengegend, Erbrechen und Fieber erkrankt war. Der Zustand zog sich dann etwas schleichend hin. Fünf Tage vor der Aufnahme, also am 6. Januar, trat eine rapide Verschlechterung ein. Sie bekam äusserst heftige Schmerzen, das Erbrechen kam sehr stark wieder, und sie wurde von dem Arzt, der sie behandelte, wegen Peritonitis, vom Magengeschwür ausgehend, in das Krankenhaus geschickt. Ich fand am 11. Januar eine sehr elend aussehende Patientin mit stark aufgetriebenem Leibe, besonders im Epigastrium. Der Leib war druckempfindlich, und hier in dem Epigastrium war eine ausserordentlich starke Vorwölbung, welche tympanitischen Schall zeigte. Das Zwerchfell stand ausserordentlich hoch, beiderseits ungefähr an der vierten Rippe. Das Herz war nach oben verschoben. In der linken und rechten unteren Thoraxpartie bestand Dämpfung. Der untere Bauch war weniger aufgetrieben und nur mässig druckempfindlich. In der Nabelhöhe fühlte ich eine Resistenz, von der ich annahm, dass dort das Netz mit der vorderen Bauchwand verklebt sei und die Höhle abgeschlossen hätte. Die Athmung war sehr beschleunigt und rein costal. Patientin machte einen äusserst schwerkranken Eindruck. Der Puls war über 100, Temperaturerhöhung bestand nicht. Es wurde gleich an demselben Tage die Eröffnung es abgeschlossenen Abscessheerdes vorgenommen. In der Mittellinie zwischen Schwertfortsatz und Nabel wurde nach vorheriger Cocaïnisirung in ganz leichter Aethernarkose ein Einschnitt gemacht, und es kam nun ausserordentlich reichlich Jauche mit Gas gemischt heraus. Bestandtheile von Speise befanden sich nicht in dem Eiter. Ich eröffnete eine Höhle, welche nach oben begrenzt war durch das kuppelförmig

in die Höhe getriebene Zwerchfell, nach rechts vom Ligamentum suspensorium hepatis. Der linke Leberlappen war nach abwärts gedrängt und bildete den scharfen Rand, den ich hier gefühlt und für eine Netzadhäsion gehalten hatte. Nach links konnte ich von der Mittellinie aus die Grenze der Höhle nicht ganz abreichen. Die seitliche Thoraxwand bildete hier die Grenze. Man fühlte, wenn man ganz tief einging, dorsalwärts vom linken Leberlappen an einer Stelle die freie Magenwand. Ein Geschwür oder eine Perforationsstelle in derselben war nicht wahrzunehmen, weder zu fühlen noch zu sehen. Ich habe dann, um den Abfluss der Secrete zu erleichtern, links die Resection eines Stückes der zehnten Rippe gemacht. Die Pleurahöhle war nicht ganz sicher verklebt, und daher habe ich mit einer kreisförmigen Steppnaht die beiden Pleurablätter zunächst vernäht und dann dazwischen das Zwerchfell incidirt. Es wurde eine starke Röhre eingelegt, mit heissem Wasser ausgespült und die Höhle locker tamponirt. Der linke Leberlappen rückte nach Entleerung des Eiters ziemlich bald wieder nach oben. Die Wunde schloss sich vorn schneller als in der Seite. Dort hat der Abscess ziemlich lange Zeit geeitert. Sie hat einmal noch während der Reconvalescenz einen sehr bedrohlichen Anfall von erhöhter Temperatur, ausserordentlich schnellem, jagendem Puls gehabt, so dass wir bereits für ihr Leben sehr besorgt waren. Es stellte sich nachher aber heraus, dass dies der Beginn einer leichten Pneumonie im linken Unterlappen war, welche sich bald darauf löste. Die weitere Heilung verlief ungestört. Die Kranke hat seit Mitte Januar $10^1/_2$ Pfund zugenommen und befindet sich jetzt vollständig wohl. Sie hat im Krankenhause, welches sie erst vor kurzem verlassen hat, alle Speisen vertragen, und es haben sich weitere Zeichen von Magengeschwür jetzt nicht mehr herausgestellt. Während der Heilungszeit sind Speisen durch die Wunde niemals herausgekommen.

Durch einen eigenthümlichen Zufall habe ich einen ganz analogen Fall gestern operirt. Es handelte sich um einen Mann, der ebenfalls schon längere Zeit an peritonitischen Symptomen krank war, der dann schliesslich plötzlich unter sehr bedrohlichen Erscheinungen von behinderter Athmung, kleinem schnellem Puls, Indiehöhetreibung des Zwerchfells eine Vorwölbung des Epigastrium bekam. Die Operation wurde in derselben Weise, wie eben geschildert, ausgeführt. Ueber den Ausgang kann ich noch nichts sagen, da der Patient den Eingriff zwar gut überstanden hat, sein Kräftezustand jedoch noch ein sehr schwankender ist.[1])

b) **Fall von Luxation der Hand nach hinten mit Heraussprengung des Os lunatum.**

Der Patient war bei einem Abbruch beschäftigt und war in der

[1]) Anmerkung bei der Correctur: Derselbe ist mehrere Tage später gestorben; über das sehr interessante Sectionsergebniss, welches die Diagnose — abgesackter subphrenischer Eiterheerd, von einem Ulcus ventriculi ausgehend — bestätigte, wird an anderer Stelle ausführlicher berichtet werden.

Weise zu Schaden gekommen, dass, als ein Mauerwerk einstürzte, er mit dem Ellenbogen gegen einen Widerhalt fest aufgestützt war und einstürzende Balken und Trümmer ihm die Hand nach hinten in Hyperextension drängten. Bei der Aufnahme in das Krankenhaus stand die rechte Hand ähnlich, aber in etwas übertriebener Weise, wie bei einer Radiusfractur. Aus einer Wunde an der Volarseite des Handgelenks ragte ein Knochenstück heraus, von dem ich erst annahm, dass es die Gelenkfläche des Radius sei. Nachdem die Umgebung gereinigt war — die Wunde war ausserordentlich verschmutzt und durch Bauschutt verunreinigt —, fand sich nun, dass der vorragende Knochen nicht der Radius, sondern ein Carpalknochen war, und zwar das Os lunatum. Dieses war aus der Wunde vollkommen herausgedrängt, hing nur noch an einigen Bandfasern, und da es sehr beschmutzt war und seine Ernährung mir äusserst fraglich erschien, so mochte ich es nicht gern als möglicherweise septischen Fremdkörper zurückbringen und habe es abgetragen. Die genauere Untersuchung ergab dann, dass die erste Reihe der Carpalknochen auf das Dorsum der Vorderarmknochen luxirt war. Die Einrenkung vollzog sich in ziemlich leichter Weise dadurch, dass ich zunächst die Hand hyperextendirte und dann bei gleichzeitigem Druck von oben her die Handwurzelknochen wieder in die Gelenkfläche von Ulna und Radius hineinschob. Ich habe die Wunde nicht vereinigt, sondern durch Tamponade heilen lassen, weil sie eben stark verunreinigt war. Die Heilung ist ohne Störung verlaufen. Sie sehen noch einen schmalen granulirenden Wundstreifen, in der Tiefe ist die Wunde geschlossen. Der Patient hat eine leidliche Beweglichkeit der Hand, und es ist zu hoffen, dass durch weitere Uebung sich das Resultat noch bessern wird. Eine Röntgenphotographie, welche heute von dem Fall aufgenommen worden ist, zeigt Ihnen an der Stelle, wo das Os lunatum zu sitzen hat, eine Lücke. Den entfernten Knochen gebe ich herum, Sie erkennen das Os lunatum an seiner charakteristischen Form.

c) **Gipsabguss von einer Luxation der Hand nach vorn.** Ich habe, da die Handgelenksluxationen seltene Verletzungen sind, Ihnen einen schon etwas defecten Gipsabguss eines zweiten Falles mitgebracht. Derselbe stammt von einem jungen Mädchen, welches mit einem Eimer in der Hand eine Treppe heruntergefallen war. Etwas Genaueres über den Hergang des Sturzes liess sich nicht recht eruiren, da Alkohol im Spiele war. Die Hand war nach vorn luxirt, die Knochen des Vorderarmes waren intact. Man konnte die Processus styloidei des Radius und der Ulna beiderseits deutlich fühlen, dazwischen die leere Gelenkfläche beider Knochen. Die Handwurzelknochen standen auf der volaren Seite der Unterarmknochen. Die Haut war intact. Ich liess damals sofort einen Gipsabguss anfertigen, an welchem Sie die charakteristische Stellung der Gelenkenden ziemlich gut erkennen können. Die Einrichtung gelang leicht durch Zug an der Hand und gleichzeitigen Druck auf die Handwurzelknochen nach abwärts. Es erfolgte Heilung

ohne Störung der Beweglichkeit. Die reinen Verrenkungen des Handgelenks ohne gleichzeitigen Knochenbruch sind recht seltene Verletzungen. Tillmanns giebt an, dass er, ich glaube, 15 Fälle von Handgelenksluxationen zusammengestellt habe. Die Verrenkungen einzelner Carpalknochen sind noch seltener. Den Mechanismus bei der Verrenkung im ersten Falle muss man sich wohl so vorstellen, dass die das Gelenk dorsalwärts überbiegende Gewalt zunächst das vordere Band gesprengt hat und dass dann das Os lunatum herausgequetscht ist, wie ein Citronen- oder Apfelsinenkern, den man zwichen den Fingern drückt.

2. Herr Brentano (Krankenvorstellung): Meine Herren, der Fall, den ich Ihnen vorstellen möchte, ist bereits in einer früheren Sitzung kurz erwähnt worden, und zwar im Anschluss an eine Demonstration, die Herr Dr. Benda im December vorigen Jahres vor Ihnen veranstaltete. Diese Demonstration betraf Präparate von innerer Einklemmung, hervorgerufen durch Bauchfelltaschen. Auch bei diesem Patienten lag eine innere Einklemmung vor, und zwar die seltene Form einer **Hernia retroperitonealis anterior.** Man versteht darunter ja einen inneren Bruch, dessen Bruchsack zwischen vorderer Bauchwand und Peritoneum parietale gelegen ist und dessen Bruchpforte durch die Fossa vesicalis medialis gebildet wird.

Der Patient kam mit schweren Ileuserscheinungen in das Krankenhaus und gab an, dass dieselben seit drei Tagen beständen und ganz plötzlich eingesetzt hätten. Die Ursache dieser Erscheinungen war schwer festzustellen. Enbloc-Reposition einer Hernie war mit Bestimmtheit auszuschliessen. Die Bruchpforten waren frei. Auch gab Patient an, dass er niemals an einer Hernie gelitten hätte. Ein Tumor oder irgend eine Resistenz war nicht zu fühlen. Das einzige objectiv nachweisbare Symptom war, dass der linke Rectus sich in der Mitte zwischen Nabel und Symphyse etwas weniger leicht eindrücken liess und auch auf Druck etwas schmerzhaft war. Die Darmschlingen waren gebläht, man sah sie deutlich durch die Bauchdecken hindurch, die Peristaltik war vermehrt. Irgendwelche Erscheinungen von Peritonitis waren nicht vorhanden.

Ich machte alsbald nach der Aufnahme die Laparatomie in der Mittellinie und schnitt zunächst unterhalb des Nabels ein. Nach Eröffnung der Bauchhöhle floss etwas trübes, seröses Exsudat ab, und ich kam auf eine geblähte Dünndarmschlinge mit injicirter Serosa. Als ich dieselbe in ihrem Verlaufe verfolgte, kam ich sehr bald auf ein kreisrundes Loch der vorderen Bauchwand, in dem die Darmschlinge verschwand, um in völlig collabirtem Zustande wieder aus demselben herauszutreten. Um mir die Einklemmungsstelle etwas mehr zugänglich zu machen, erweiterte ich den Schnitt nach unten und konnte nun den Sitz der Einklemmung deutlich übersehen. Dieselbe lag ungefähr in der Mitte zwischen Nabel und Symphyse, etwas links von der Mittellinie, war kreisrund und hatte etwa

die Grösse eines Markstückes. Sie war begrenzt von einem der beiden lateralen Blasenbänder, das ich den Herren, die mir bei der Operation assistirten, als mindestens bleistiftstarken Strang demonstriren konnte. Der weitere Verlauf der Operation war sehr einfach. Ich spaltete den namentlich nach unten hin scharf vorspringenden Einklemmungsring und konnte nun leicht die eingeklemmte Dünndarmschlinge zurückziehen. Dieselbe zeigte deutliche Schnürringe, aber keinerlei schwere Schädigung der Darmwand. Bei dem Einschneiden war etwas blutig tingirtes und trübes Exsudat aus dem Brucksack abgeflossen, das ich mit Compressen auffing. Ich ging dann mit dem Finger in die Bruchpforte ein und hätte gern den Sack in toto exstirpirt. Das war aber nicht möglich, weil einestheils Verwachsungen bestanden, anderntheils der Rectus sich nicht genügend eindrücken liess, um den Sack umzustülpen. Ich musste mich daher darauf beschränken, um den Sack zur Verödung zu bringen, ihn zu drainiren. Ich ging mit der Kornzange ein, legte in der Gegend des äusseren Leistenringes eine Gegenöffnung an und tamponirte von da aus den Sack mit Jodoformgaze. Die Bruchpforte selbst verschloss ich von der Bauchhöhle aus mit fortlaufender Catgutnaht. Darauf erfolgte der Verschluss der Bauchhöhle durch Etagennaht. Der weitere Verlauf ist durchaus normal gewesen.

Was die Aetiologie anbetrifft, so ist sicher eine starke Entwickelung der Blasenbänder Voraussetzung für das Zustandekommen einer Hernia retroperitonealis anterior. Es fehlten aber in diesem Falle die von Waldeyer geschilderten Mesenterien der Blasenbänder vollständig. Die Diagnose wäre möglich gewesen, wenn man einen Tumor an dieser Stelle gefühlt hätte. Das war aber in diesem Falle nicht möglich. Differentialdiagnostisch kam eine Enbloc-Reposition in Frage. Dieselbe war mit Bestimmtheit auszuschliessen, einmal, weil die Anamnese nichts derartiges ergab, dann, weil ich bei der Operation den linken Leistencanal absolut frei fühlen konnte. Die Prognose ist ja bei einer Hernia retroperitonealis relativ günstig, wie in allen Fällen von innerer Einklemmung, weil der einklemmende Ring nur von dem dehnbaren Peritoneum gebildet wird und infolge dessen schwere Störungen der Darmwand nur relativ spät zustande kommen.

3. Herr Steiner: **Beobachtungen über polycystische Degeneration der Nieren und der Leber.** (Aus der chirurgischen Abtheilung des Krankenhauses der jüdischen Gemeinde.) Man unterscheidet anatomisch zwei Arten von polycystischer Nierendegeneration, die embryonale und die erworbene. Die erstere ist nach den Virchow'schen Untersuchungen durch entzündliche Atresie der Nierenpapillen mit consecutiver Secretstauung entstanden zu denken — dabei ist der Cysteninhalt in der That reich an specifischen Harnbestandtheilen, wie Harnstoff etc. Ueber die Entstehung der letzteren Form gehen die Ansichten auseinander. Die Franzosen und Italiener betrachten sie als eine wahre Cystombildung — analog den Geschwülsten im Ovarium und in der

Mamma —, hervorgegangen aus einer Wucherung der Epithelien der Harncanälchen. Virchow schreibt dem Epithel eine passive Rolle zu, glaubt vielmehr, dass das primäre eine interstitielle Nephritis ist, die zur Abschnürung der Harncanälchen führt; in das Lumen der letzteren kommt es dann zur Exsudation von homogenen Massen, welche wahrscheinlich mit der Substanz der hyalinen Cylinder identisch sind, und im weiteren Verlauf zur cystösen Dilatation. Klinisches Interesse beansprucht nur die letztere Form. — Die Erkrankung ist gewöhnlich doppelseitig. Die Nieren schwellen zu gewaltigen Tumoren an, welche sich bis ins Becken hinein erstrecken und den grössten Theil der Bauchhöhle ausfüllen; diese Geschwülste bestehen aus einer Unzahl von Cysten verschiedenster Grösse. Die grössten erreichen die Dimension eines kleinen Apfels, daneben findet man mikroskopisch kleine. Der Cysteninhalt ist theils durchsichtig gallertig, theils braunroth hämorrhagisch. (Demonstration zweier Cystennieren, die bei einer Section gefunden wurden.)

Auf dem Sectionstisch wurde die Krankheit sehr häufig, in vivo dagegen erst viermal diagnosticirt, zweimal von französischer Seite, einmal von Stiller und einmal von Lauenstein.

Der Vortragende berichtet über zwei neue, von Professor Israel diagnosticirte Fälle und stellt sodann einen Patienten vor, bei dem er selbst den Befund „Cystennieren" erhoben hat. In allen drei Fällen handelt es sich um Männer im Alter von 47 bis 53 Jahren, welche schon seit mehreren Jahren krank waren. — Die Diagnose stützt sich auf folgende Hauptpunkte:

Klinisch liegt das Bild der Schrumpfniere vor mit grossen Urinmengen von geringem specifischem Gewicht und unbedeutendem Eiweissgehalt; Anämie; Herzhypertrophie. Abweichend von den Erscheinungen der Schrumpfniere sind Nierenblutungen, ferner im Verhältniss zum geringen Albumingehalt sehr zahlreiche Cylinder und hyaline Schollen. Absolut charakteristisch ist der Palpationsbefund: man kann nämlich sehr leicht die vergrösserten höckerigen Nieren fühlen. Von einem malignen Nierentumor differenzirt sich die Erkrankung erstens durch überaus chronischen, sich über Jahrzehnte hinziehenden Verlauf, dann aber auch dadurch, dass sie gewöhnlich beide Nieren befällt. Palpirt man also auf einer Seite einen höckerigen Nierentumor und kommt dann dem von Professor Israel aufgestellten Postulat nach, bei durch Palpation ermittelter Nierenerkrankung der einen Seite in jedem Falle zu versuchen auch die Niere der andern Seite zu fühlen — schon um sich von dem Vorhandensein derselben zu überzeugen, so wird es fast immer möglich sein, bei der Doppelseitigkeit der Affection die Diagnose

zu stellen. Endlich wurde bei den drei Patienten das Vorhandensein von Cysten in der Leber beobachtet, welche sehr gut palpabel, deshalb diagnostisch verwerthbar sind.

Léjars stellte 63 Autopsiebefunde von cystöser Nierendegeneration zusammen. 17mal waren gleichzeitig multiple Cysten in der Leber vorhanden.

Endlich giebt eine eventuelle Probepunction — die man übrigens für gewöhnlich wohl entbehren kann — markante Befunde; in der Punctionsflüssigkeit der hämorrhagischen Cysten finden sich nämlich concentrische Körper, ähnlich denen, die in der Prostata und in Strumen gefunden werden, in dem Inhalt der übrigen Cysten finden sich eigenthümlich in Reihen angeordnete epitheloide Zellen.

Der Ausgang der Erkrankung ist der der Schrumpfniere. Die Patienten gehen nach Jahr und Tag urämisch zugrunde. Auch die Behandlung muss dieselbe sein wie bei interstitieller Nephritis. Ganz besonders ist wegen totaler Zwecklosigkeit vor einem operativen Eingriff bei den sich ohnedies in einem sehr labilen Gleichgewicht befindenden Patienten zu warnen. (Es folgt Mittheilung der drei Krankengeschichten und Demonstration eines Patienten.)

Discussion: Herr Holländer: M. H., ich möchte erwähnen, dass ich vor circa fünf Jahren in der Lage war, eine Diagnose auf Cystenniere am Lebenden zu stellen. Es handelte sich um eine junge Frau, welche damals in die Klinik des Herrn Dr. Abel unter der Diagnose eines Nierencarcinoms kam. Die Patientin hatte zweimal Hämaturie gehabt, aber keine lokalen Schmerzen. Die Palpation der Nierengegend ergab auf der rechten Seite, dass die Niere hier um das Zwei- oder Dreifache vergrössert war, dass die Nierenoberfläche gebuckelt und höckerig war und dass die Palpation der Patientin schmerzhaft, respective leicht empfindlich war. Die Palpation liess auch den linken unteren Nierenpol als suspect erscheinen. Die Untersuchung des Urins ergab die Zeichen einer chronischen interstitiellen Nephritis, einen polymorphen Urin in vermehrter Menge (rothe Blutkörperchen, Leukocyten, Cylinder, Albumen). Gerade diese Combination einer schweren chronischen Nephritis mit dem vorhandenen höckerigen Tumor liess an die Diagnose der polycystischen Degenerationsniere denken. Da aber auf der linken Seite die Erscheinungen nicht so deutlich waren, so wurde doch eine Freilegung der Niere beschlossen. Dabei stellte sich dann heraus, dass es sich in der That um eine Cystenniere handelte. Man begnügte sich damit, einige dieser traubigen Cysten anzustechen und den Inhalt aufzufangen. Der Wundverlauf war ein fieberloser. Die Patientin ging jedoch nach acht Tagen urämisch zugrunde, obgleich sie vorher nie urämische Erscheinungen gehabt hatte. Ich glaube doch, den Fall erwähnen zu sollen, sowohl wegen der Diagnose, als auch weil er ein Zeuge ist von dem labilen Gleich-

gewicht, in welchem sich Patienten mit Cystennieren befinden. Auch ein so leichter chirurgischer Eingriff, wie es die Oberflächenfreilegung einer Niere ist, kann in solchen Fällen zur Katastrophe führen.

4. Herr Schrader (Krankenhaus Moabit): **Ueber Appendicitis, combinirt mit Torsion einer Parovarialcyste derselben Seite.** M. H.! Die beiden Präparate, welche Ihnen vorzulegen ich die Ehre habe, stammen aus der Privatpraxis des Herrn Prof. Sonnenburg und bestätigen und ergänzen in erwünschter Weise die Ausführungen, welche derselbe in der Januarsitzung unserer Vereinigung über die Diagnose solcher Fälle von Appendicitis gemacht hat, die durch gleichzeitige Erkrankung der Adnexe des Uterus complicirt sind.

Es handelte sich um eine junge Dame von 19 Jahren, welche vor zwei Jahren den ersten und im Mai vorigen Jahres den zweiten Anfall von Blinddarmentzündung durchgemacht hatte, unter den bekannten stürmischen Erscheinungen: Schüttelfrost, Fieber, Schmerzen im rechten Unterbauch. Am 14. Februar d. J. abermalige Erkrankung, wiederum in heftigster Weise; in der Nacht und am folgenden Tage mehrfach Erbrechen. Am 16. Februar bei der Aufnahme ins Sanatorium Temperatur 38,8, 118 Pulse; Leib ziemlich aufgetrieben, häufiger Singultus, kein weiteres Erbrechen. Am folgenden Tage wurde zur Operation geschritten bei folgendem Befund. Es bestand abwärts von der Nabelhorizontalen bis zur Symphyse eine ungemeine Druckempfindlichkeit beider Hypogastrien. Dieselbe erstreckte sich links unmittelbar bis an den Beckenrand, so dass bloss oberhalb des Darmbeinkammes die eigentlichen abhängigen Partieen frei von Druckschmerz waren. Dagegen bestand rechts eine deutliche freie, etwa zwei Querfinger breite Zone, welche absolut unempfindlich war; man konnte dort tief auf die Darmbeinschaufel eindringen. Innerhalb dieses ganzen Bezirks vollständige Dämpfung, überall leerer Schall, nicht der leiseste Beiklang tympanitischen Schalles. Hingegen war eine umschriebene Resistenz nicht deutlich abzugrenzen; die leichteste Berührung war so empfindlich, dass dies ohne Narkose unmöglich war. Von einer gynäkologischen Untersuchung wurde aus bekannten äusseren Gründen abgesehen. Erst in der Narkose konnte man feststellen, dass das linke Hypogastrium im Vergleich zum rechten sichtlich stärker vorgewölbt war; während man rechts nur am Schnittpunkt der Spinallinie mit dem äusseren Rectusrand eine etwas härtere Resistenz fühlte (wo, wie ich nachtragen muss, die grösste Druckempfindlichkeit vor der Narkose festgestellt wurde), fühlte man nach links hin einen gewaltigen, deutlich fluctuirenden Tumor. Es wurde beschlossen, die Operation durch den gewöhnlichen typischen Schnitt am rechten Darmbeinkamm auszuführen, da uns die Erfahrung gezeigt hat, dass bei der perforativen Appendicitis die Eiterheerde, so verschieden sie auch liegen mögen, von diesem Schnitt aus am bequemsten zu erreichen sind und die Wurzel alles Uebels, der erkrankte Appendix, am sichersten zu entfernen ist. Denn die Diagnose musste nach dem, was wir sahen, gestellt werden auf Appendicitis

perforativa mit abgegrenzter Exsudatbildung im Bereich beider Hypogastrien; ausserdem wurde eine peritoneale Reizung der nichtbetheiligten freien Bauchhöhle angenommen. Beim Schnitt stellten wir zunächst gleich fest, dass Muskulatur und properitoneale Gewebe ausserordentlich stark ödematös durchtränkt waren, ein Befund, den wir sehr häufig in der Umgebung von perityphlitischen Abscessen gemacht, bei Appendicitis simplex hingegen bisher stets vermisst hatten. Das Peritoneum dagegen war zart, weich, nur etwas injicirt; darunter lag überall weicher Darm. Auch nach breiter Ablösung des Peritoneums vom Iliacus war es nicht möglich, von der Wunde aus irgend eine Resistenz zu fühlen. Unter diesen Umständen beschloss Herr Prof. Sonnenburg, zunächst von links her auf den angenommenen Abscess einzugehen; er machte also auch links den Flankenschnitt, wo im Gegensatz zu dem Befunde auf der rechten Seite keine ödematöse Durchtränkung der Bauchmuskeln und des properitonealen Gewebes gefunden wurde. Auch war hier das Peritoneum nicht entzündlich verändert. Nach Spaltung des Bauchfells entleerten sich höchstens 150 ccm einer geruchlosen, wasserhellen, serösen Flüssigkeit. Wir fanden nun zu aller Ueberraschung einen bläulich schimmernden, prall gespannten Tumor, welcher sich bequem in die Bauchwunde hineindrücken, hingegen nicht eventriren liess. Die Punction wies nach, dass der Inhalt desselben eine wasserklare Flüssigkeit war, ebenfalls ganz geruchlos. Es wurde deshalb der Tumor durch den Troikar unter stetigem Anziehen zum grössten Theil entleert und auf diese Weise allmählich vor die Bauchwunde entwickelt. Der Stiel desselben erwies sich als peitschenartig gedreht; nach Zurückdrehung desselben ($2^1/_2$ mal um seine Achse) stellte sich heraus, dass er, nunmehr drei Querfinger breit, an die Hinterfläche des rechten Ligamentum latum, etwa fingerbreit unterhalb der rechten Tube ging; der Stiel war weder morsch, noch verfärbt, noch sonst irgendwie entzündlich verändert. Die Abbindung des also rechtsseitigen Parovarialtumors erfolgte von dem linksseitigen Flankenschnitt aus natürlich mit einiger Schwierigkeit, doch war die Spannung keine so grosse, dass wir für die Sicherheit der Ligaturen hätten befürchten müssen. Nach Abtragung des wohl mannskopfgrossen Tumors und nach Versenkung des Stumpfes zeigte sich dann, dass die Darmschlingen, welche im Bereich der Ileocoecalgegend gelegen waren, im vollsten Gegensatz zu allen anderen zu Gesicht kommenden Darmschlingen leicht injicirt waren; es war eine deutliche, hellrothe Injection der Serosa, und der dort befindliche Rand des Netzes war verdickt und nach oben aufgerollt. Herr Prof. Sonnenburg ging daher nunmehr von dem rechtsseitigen Flankenschnitt aus weiter vor, eröffnete auch dort das Peritoneum und fand alsbald hinter dem Coecum gelegen den Appendix, welcher auffällig lang (im ganzen 12—13 cm) nach unten in das kleine Becken hinabreichte und dort hauptsächlich in seiner peripheren Hälfte durch breite Adhäsionen mit dem Peritoneum parietale und besonders mit einem harten Körper, den wir damals für das Corpus uteri zu halten geneigt waren, der aber wohl wahrscheinlicher das rechte zurückgebliebene Ovarium gewesen ist, zusammenhing. Es gehörte einige Anstrengung dazu, denselben zu lösen und nach aussen zu luxiren; dann wurde in der

gewöhnlichen Weise eine Serosamanschette gebildet und der Stumpf vernäht. Die Nachbehandlung erfolgte durch breite Tamponade beider Wundhöhlen; der Fall ist ausserordentlich glatt verlaufen.[1])

Wenn ich Ihnen, m. H., nun die beiden gewonnenen Präparate zeigen darf, so ist leider wegen der etwas spät vorgenommenen Conservirung an der Cyste nicht mehr viel zu sehen. Wir haben also an derselben ein Ovarium nicht mehr nachweisen können. Ausserdem stellte es sich heraus, dass dieselbe nicht, wie das sonst bei Parovarialcysten das gewöhnliche ist, einkammerig ist; doch spricht dieser Befund ebenso wenig wie die vorgefundene Stieltorsion gegen unsere Deutung, wie dies ein Blick in das Olshausen'sche Handbuch bestätigt. Es fanden sich also drei kleinere Nebencysten bis zu Wallnussgrösse, aber nicht von dem hell serösen Inhalt der Hauptcyste erfüllt, sondern von dickflüssigem Blut. Die Tube, welche ja oberhalb des Stiels verlief und also nicht mit abgebunden worden war, fehlt natürlich an dem Präparat; wir haben trotzdem alles, was strangähnlich aussah, aufgeschnitten, sie war aber nicht zu finden. Desto mehr sehen Sie hier an dem Präparate des Appendix. Dasselbe zeigt einen ausserordentlich in die Augen springenden Gegensatz seiner peripheren Hälfte zu der centralen. An der centralen ist die Schleimhaut absolut normal: keinerlei Verdickung oder Schwellung, völlig glatte Schleimhautoberfläche, nirgends eine entzündliche Röthung oder Injection. Die periphere Hälfte zeigt im Gegensatz hierzu eine deutliche quere Wulstung der Schleimhaut, welche unmittelbar nach der Operation noch schöner als jetzt einen lebhaften sammetartigen Glanz der Falten und bei im allgemeinen scharlachrother Färbung stellenweise eine tiefblaue, fleckige Injection aufwies. Das Mesenteriolum war nur durch Fetteinlagerung etwas verdickt.

M. H.! Ich glaube, in diesem Falle das Hauptgewicht auf den diagnostischen Werth desselben legen zu müssen. Es wäre, scheint mir, kaum möglich gewesen, auch wenn man nicht hätte auf die gynäkologische Untersuchung verzichten müssen, hier die richtige Diagnose im vollen Umfange zu stellen. Die ganze Anamnese wies auf Perityphlitis hin, der objective Befund widersprach dem nicht, und die Operation wies thatsächlich einen erkrankten Wurmfortsatz nach. Getäuscht haben wir uns über die Art der Appendicitis; die immerhin seltene Art der unvermutheten Complication mag das entschuldigen. Dass das klinisch am meisten Berücksichtigung erheischende Symptom, die peritoneale Reizung, von der Appendicitis und nicht von der Stieltorsion abzuleiten sein dürfte, dafür spricht ganz entschieden die Injection der Serosa

[1]) Patientin seither völlig geheilt und jetzt verheirathet (April 1898).

nur der Darmschlingen, welche um den Appendix gruppirt waren, sowie des parietalen Peritoneums nur der rechten Seite, während der ja ebenfalls rechtsseitige Parovarialtumor mehr ins linke Hypogastrium entwickelt war.

Discussion: Herr Karewski: M. H.! Ich habe zweimal Gelegenheit gehabt, bei Frauen Appendicitis zu operiren, bei denen gleichzeitig gynäkologische Leiden bestanden, welche beide Male die Krankheit in auffälliger Weise complicirten. Das eine Mal handelte es sich um ein Mädchen von ungefähr 30 Jahren, das wiederholte Attacken von Appendicitis gehabt hatte und bei dem sich schliesslich ein Tumor in der rechten Bauchhälfte nachweisen liess, den man natürlich auf die Appendicitis bezog. Da dieser als Exsudat aufgefasste Tumor nicht zur Resorption kommen wollte, die Kranke wiederholt peritonitische Anfälle hatte, so wurde ich schliesslich zur Operation gebeten und habe sie ausgeführt. Es handelte sich um eine Appendicitis, complicirt durch Adhäsionen mit einer Parovarialcyste, aber in diesem Falle rechts und nicht gedreht, so dass also das vermeintliche Exsudat eine Parovarialcyste gewesen ist und diese durch eine chronische Peritonitis mit dem Appendix verwachsen war. Ich habe beide entfernt, und der Fall ist geheilt. Am Sonntag vor acht Tagen wurde ich zu einem Fall gebeten, der folgende Krankheitsgeschichte hatte. Es handelte sich um eine 40jährige, ausserordentlich fette Frau, die im vorigen Jahre, ich glaube, im Anfang des vorigen Jahres, ein nekrotisches Myom per vaginam ausgestossen hatte. Im Anschluss daran hatte sich wenige Wochen später bei ihr eine Bauchfellentzündung auf der rechten Seite entwickelt. Ueber die Krankengeschichte ist nichts genaueres bekannt geworden. Jedenfalls bildete sich auf der rechten Seite ein Abscess aus, der von einem hiesigen Gynäkologen operirt wurde. Die Patientin erholte sich, erkrankte aber kurze Zeit darauf wieder mit einer neuen Attacke nach Art einer Appendicitis, dann hat sie vor vier Tagen wiederum eine schwere Attacke von Bauchfellentzündung rechts gehabt und wurde mit den Erscheinungen einer diffusen Peritonitis in tiefem Collaps Abends in meine Klinik gebracht. Ich wagte nicht, sofort zu operiren, weil ich fürchtete, dass sie bei der Operation sterben könnte. Am nächsten Tage habe ich, da der Puls gebessert war, die Frau operirt und fand folgendes: Es war zunächst ein kleiner Abscess unter der Narbe der früheren Operation. Die Wand dieses Abscesses wurde gebildet von dem ausserordentlich verdickten Netz. Der Appendix selbst war mit dem Netz zu einem grossen Convolut verwachsen, war aber an sich scheinbar gesund; nur fand ich nachher bei der Untersuchung, dass der Appendix vollkommen verödet war. Das Netz war ausserdem mit dem Appendix mit der vorderen Bauchwand verwachsen und hatte eine breite Adhaesion mit dem Uterus. Ich musste das Netz aus der Bauchhöhle vorlagern, weil es vollkommen eitrig infiltrirt war. Die Patientin hat sich zunächst erholt, ist aber dann am vorigen Sonntag, also fünf Tage nach der Operation, an Herzcollaps gestorben. Bei der Operation wurde festgestellt, dass ein trübes seröses Exsudat die ganze Bauchhöhle ausfüllte. Ich habe soviel entleert, wie ich konnte. Die Section zeigte, dass die Entleerung eine vollkommene gewesen war, keine weitere extraperitoneale

Eiterung sowie auch keine Affection der Uterusadnexe bestand. Ich glaube, dass dieser Fall so zu deuten ist, dass zu dem Myom sich eine rechtsseitige Appendicitis gesellt hat und der Abscess, der zuerst operirt und damals für eine Parametritis gehalten wurde, in der That ein periappendicitischer Abscess gewesen ist und dass vielleicht, wenn man damals den Appendix aufgesucht hätte, die Patientin vor dem späteren Ende bewahrt worden wäre.

5. Herr Zondek: **Ueber Exstirpatio uteri wegen Deciduoma malignum.**

Sitzung am 14. Juni 1897.

Vorsitzender: Herr Hahn; Schriftführer: Herr Langenbuch.

1. Herr Hahn: a) **Stichverletzung der Leber.** M. H.! Ich möchte mir erlauben, Ihnen vor der Tagesordnung einen Patienten mit schwerer Leberverletzung vorzustellen, der morgen geheilt entlassen werden soll.

Der 66 Jahre alte Kranke, der sich seit mehreren Jahren häufig in grossen Aufregungszuständen befindet, brachte sich nach einem Streit mit seiner Familie zwei Stiche mit einem Tischmesser in die linke Bauchseite bei. Derselbe wurde am 6. Mai 1897 aufgenommen, nachdem er in einer Sanitätswache einen Verband erhalten hatte.

Der kräftig gebaute, gut genährte Mann war von blasser Gesichtsfarbe, Puls ziemlich klein und frequent. Nach Abnahme des mit Blut durchtränkten Verbandes bemerkte man zwei unter dem linken Rippenbogen in der Linea mamillaris befindliche, dicht neben einanderliegende Stichwunden. Durch eine derselben ist ein circa 3 cm langes Netzstück vorgefallen. Aus beiden Wunden sickert nach Entfernung kleiner Tampons dunkles Blut in ziemlich starkem Strom.

Nach Abbindung des Netzes wird die Bauchhöhle eröffnet. Die begonnene Narkose muss ausgesetzt werden, da Patient collabirt. Die ganze Bauchhöhle bis hinab ins kleine Becken ist stark mit Blut angefüllt. Die Blutung ist erfolgt aus zwei Leberwunden, welche den linken Leberlappen völlig perforirt haben, und aus zwei, diesen entsprechenden Zwerchfellswunden. Das Messer hatte also zweimal die Leber vollkommen perforirt und war beidemal durch das Zwerchfell in die Pleurahöhle gedrungen. Bei jeder Respirationsbewegung tritt Blut unter lautem Pfeifen und Gurgeln aus diesen Wunden heraus. Durch Naht des Zwerchfells wird die Blutung an dieser Stelle gestillt.

Da sich die Blutung aus den Leberwunden durch die Tamponade nicht stillen lässt, werden zwei Nähte mit langen Nadeln so angelegt, dass die Nadel durch die ganze Lebersubstanz zweimal durchgeführt wird, so dass der geknüpfte Faden jedesmal die Wunde an der concaven und convexen Seite der Leber umfasst. Auf diese Weise gelingt es, die Blutung, ohne dass der Faden die Lebersubstanz durchschneidet, zu

stillen. Beide Wunden werden durch sterile Gaze von der übrigen Bauchhöhle abgeschlossen. Die Gaze wird zu der durch Naht verkleinerten Bauchwunde herausgeleitet. Der Verlauf war ein glatter. Zehn Tage nach der Operation werden die Tampons entfernt. Die Wunde ist so weit geheilt, dass die Entlassung morgen, circa sechs Wochen nach der Verletzung erfolgen kann.

b) Im Anschluss an diesen Fall theile ich Ihnen noch kurz eine schwere **Schussverletzung der Leber** mit, welche ich zu operiren Gelegenheit hatte.

Am 8. Februar 1894 wurde ein sehr kräftiger, muskulöser, 33 Jahre alter Mann mit einer Schussverletzung, drei Querfinger breit unter dem Processus xiphoideus und etwas nach links von der Mittellinie, unserem Krankenhause zugeführt. Gesichtsfarbe äusserst bleich, die Lippen blass, Pupillen weit, Puls an der Radialis nicht fühlbar.

Da alle Symptome auf eine schwere innere Blutung deuteten, machte ich sofort die Laparotomie. Nach Eröffnung des Peritoneums stürzt im fingerdicken Strahl schwarzrothes Blut hervor. Aus der Tiefe der Bauchhöhle sprudelt das Blut immer von neuem aus der Gegend der grossen Gefässe heraus. Trotz Erweiterung des Schnittes gelingt es nicht, die blutende Stelle zu finden. Es wird versucht, durch Tamponade der Blutung Herr zu werden, und nach Aufhören derselben die Naht der Bauchwunde gemacht. Kaum ist aber die Naht beendet, als auch wieder eine starke Blutung an den Tampons lang auftritt.

Es wird nun die Bauchwunde noch einmal geöffnet, die Tampons entfernt. Als die Leber emporgehoben, Magen und Darm nach unten gehalten wird, sieht man ein etwa fünfpfennigstückgrosses Loch in der Leber, ganz hinten, etwas rechts von der Wirbelsäule. Dicht dabei liegt lose auf den grossen Gefässen das Geschoss. Dasselbe wird entfernt und die Schussöffnung in der Leber mittels einer langen, gebogenen Kornzange durch Jodoformgaze tamponirt. Eine weitere Wunde lässt sich trotz genauen Abtastens an der Leber nicht finden. Die zur Tamponade benutzten Jodoformgazestreifen werden zur Wunde hinausgeleitet.

Die Blutung steht vollkommen. Patient wird pulslos in das gewärmte Bett gebracht, Einwickelung der Extremitäten, Einspritzung von 2300 ccm warmer 0,6 %iger Kochsalzlösung, Kampherinjectionen, wonach der Puls wiederkehrt.

Am folgenden Tage fühlt sich Patient sehr matt, hat aber keine Schmerzen. Häufiges Aufstossen. Leib weich und nicht druckempfindlich. Am 16. Tage werden die Tampons entfernt und durch ein dünnes Drain ersetzt.

Am 29. März 1894, sieben Wochen nach der Verletzung, konnte Patient mit fast vollkommen geschlossener und benarbter Wunde geheilt entlassen werden.

c) **Ueber einige Erfahrungen auf dem Gebiete der Magendarmchirurgie.** (Siehe die Vorträge im II. Theil dieses Bandes, S. 25.)

3. Herr Joachimsthal: **Ektopia vesicae, combinirt mit anderen Verbildungen.** M. H.! Gestatten Sie mir die Demonstration des frischen Präparates eines 18 Stunden nach der Geburt verstorbenen Kindes. Dasselbe ist ausgezeichnet durch die Combination der verschiedenartigsten Anomalieen, namentlich solcher auf dem Gebiete des Urogenitalapparates und im Bereiche der Kiefer.

Als ich das fast ausgetragene, 44 cm lange Kind kurze Zeit nach der Geburt zu Gesicht bekam, fiel als besonders bemerkenswerth zunächst eine die Unterbauchgegend einnehmende, etwa orangegrosse Geschwulst in die Augen. Dieselbe erstreckte sich von dem Reste der Nabelschnur bis in die Gegend der Symphyse, sonderte an ihrer Oberfläche reichlich Schleim ab und entleerte aus zwei nahe ihrem unteren Pol gelegenen $1^1/_2$ cm von einander entfernten, schlitzförmigen Oeffnungen tropfenweise Urin. An dem Rande ging der beim Schreien des Kindes unter dem Einfluss der Bauchpresse an Grösse zunehmende Tumor continuirlich in die Bauchwand über. Unterhalb dieser Geschwulst, die somit nur als die gespaltene und nach aussen vorgewölbte Blase aufzufassen war, fand sich ein nur aus einer geringen Schleimhautprominenz bestehendes Penisrudiment, begrenzt von der scharf an seiner Umrandung sich abhebenden Haut. In dem darunter gelegenen Scrotum waren Testikel nicht nachweisbar.

Schon während des Lebens fielen eine Reihe weiterer Missbildungen auf. So fand sich an der Ulnarseite beider Hände ein rudimentärer Finger, der in der Gegend des ersten Interphalangealgelenkes in lockerer Verbindung mit dem kleinen Finger zusammenhing, weiterhin eine Gaumenspalte, ein abnorm starkes Zurücktreten des Unterkiefers gegenüber dem Oberkiefer, endlich eine grosse, nicht verknöcherte Stelle in dem linken Seitenwandbein, die dicht an der Sagittalnaht lag und den Eindruck einer überzähligen Fontanelle machte.

Unter den Zeichen zunehmender Schwäche ging das Kind zugrunde, und die Autopsie ergab nun die Ihnen vorliegenden Verhältnisse.

Beide Lungen waren zum grössten Theil lufthaltig. Die rechte zeigte zwei Lappen, deren oberer, annähernd trapezähnlich gestaltet, eine 1 cm lange Incisur an der Grenze des oberen Drittels besass, während der untere Lappen die Gestalt eines gleichschenkligen Dreiecks und an seiner Basis eine starke Concavität zeigte. Auch die linke Lunge bestand nur aus zwei Lappen, deren Trennungslinie im ganzen von oben nach unten verlief. Der kleinere Unterlappen, unten wieder stark concav ausgehöhlt, war an seinem medialen Theil sehr unregelmässig gestaltet. Der Oberlappen trug eine entsprechende Incisur wie derjenige der anderen Lunge.

Die Thymus bestand aus zwei annähernd symmetrischen Lappen von dreiseitig prismatischer Gestalt. Am Herzen war der rechte Ventrikel ohne deutlichen scharfen Rand und dickwandiger als der linke. Die Aorta trug nur zwei Klappen. Das Ostium pulmonare erschien ziemlich eng; im linken Ventrikel befanden sich mehrere anormale Sehnen-

fäden. Leber und Milz waren ziemlich gross und mit vielen Incisionen am unteren Rande versehen.

Auch Nieren und Nebennieren erschienen besonders gross. Sie lagen an normaler Stelle und waren regelmässig geformt. Von dem Hilus der Nieren erstreckten sich beiderseits die Ureteren bis zu den schon vorhin erwähnten schlitzförmigen Oeffnungen der ektopirten Blase, in welche Sie an dem Präparat zwei kleine Sonden eingeführt sehen. Es gelingt mit Leichtigkeit, nach Eröffnung der Bauchhöhle die hintere, mit Peritoneum bekleidete Blasenwand abzutasten und stärker nach vorn vorzuwölben. Die beiden Hoden, je $1^1/_4$ cm lang und 0,6 cm breit, liegen innerhalb der Bauchhöhle am unteren Pol der Nieren an der Uebergangs-

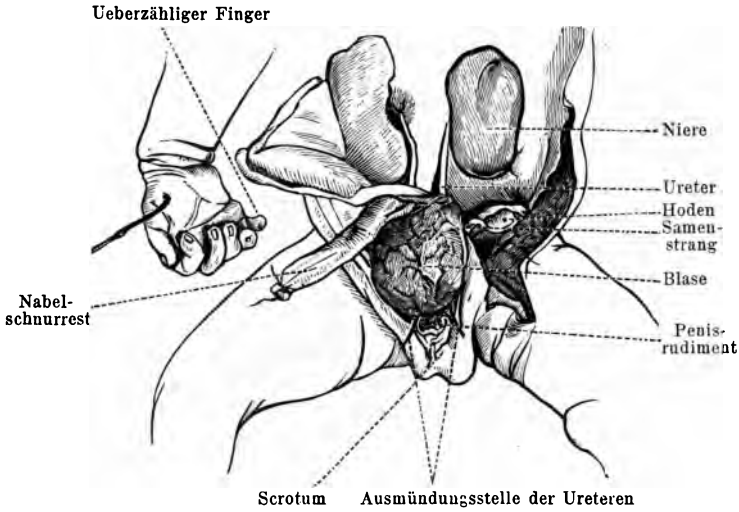

stelle vom grossen ins kleine Becken. Auf dem Wege von ihnen zu dem besprochenen Penisrudiment kreuzen sie sich mit den Ureteren. Die Symphyse ist gespalten, derart, dass ein etwa 1 cm breiter Abstand zwischen den beiden Schambeinen besteht. Die Ihnen eben an dem Präparat demonstrirten Verbildungen im Bereiche des Urogenitalapparates ebenso wie die Art und Weise der Verbindung des sechsten Fingers mit der übrigen Hand sind auch aus der obigen Figur ersichtlich. Nach Entfernung der Halsorgane werden an der Leiche auch die Abweichungen im Bereiche der Kiefer deutlich: es besteht hier eine $1^1/_2$ cm lange Spalte im Bereiche des weichen Gaumens; nur linkerseits findet sich noch die Andeutung eines Zäpfchens. Der Alveolarrand des Oberkiefers überragt denjenigen des sonst gut entwickelten und normal beweglichen Unterkiefers um 0,6 cm nach vorn. Namentlich bei seitlicher Betrachtung des Gesichtsschädels fällt dieses Zurücktreten des Unterkiefers stark in die Augen. Endlich ergiebt die Untersuchung des linken Os parietale dicht an der Sutura sagittalis im Bereich des mittleren Drittels eine nicht ver-

knorpelte Stelle in Gestalt eines gleichschenkligen Dreiecks, dessen einzelne Seiten eine Länge von circa $2^1/_2$ cm aufweisen. Die dadurch im Schädel entstehende Lücke ist durch eine häutige Membran verschlossen und trägt ganz den Charakter der Fontanellen.

M. H.! Das Interesse des demonstrirten Präparates liegt, abgesehen von der Seltenheit, mit der einzelne an ihm constatirte Anomalieen bisher beobachtet worden sind, beispielsweise die Verbildung des Unterkiefers, die eine gewisse Analogie mit den unter der Bezeichnung der Mikrognathie beschriebenen Fällen besitzt, wesentlich in der Combination der einzelnen an ihm constatirten Missbildungen. Ganz besonders aber ist es geeignet, die Nichtigkeit der zur Erklärung des Zustandekommens der Ektopia vesicae aufgestellten Theorieen zu erweisen. Man hat beispielsweise die Entstehung der Blasenspalte auf eine Zerreissung der Blase infolge einer grösseren Flüssigkeitsansammlung in derselben zurückführen wollen, durch welche gleichzeitig die Hemmung der Vereinigung der Blasenwand, der Symphyse, der Genitalien und der vorderen Bauchwand bedingt sein sollte. Der Spaltung der Bauchwand sollte eine entzündliche Verschmelzung der Bauch- und Blasenwand, hervorgerufen durch die Stauung des Harns, vorhergehen. Die an dem mitgetheilten Falle neben der Verbildung im Bereiche des Urogenitalapparates vorhandenen, durchaus von diesen verschiedenen Missbildungen an weit entfernten Stellen des Körpers ergeben die Haltlosigkeit solcher Hypothesen und zeigen, wie weit wir noch von der Lösung der Frage des Zustandekommens der angeborenen Missbildungen entfernt sind.

4. Herr Alexander: Ueber einen Fall von **Pseudohermaphroditismus masculinus externus.** (Siehe die Vorträge im II. Theil dieses Bandes, S. 54.)

5. Herr A. Neumann: a) Fall von **Tamponade bei Aortenruptur.**

Das Präparat, welches ich mir Ihnen zu demonstriren erlauben werde, stammt von einem 18jährigen jungen Menschen, welcher am 28. December vorigen Jahres auf die chirurgische Abtheilung unseres Krankenhauses eingeliefert wurde. Derselbe war nach den Angaben seines Hausarztes circa sieben Wochen vorher unter den Symptomen einer Blinddarmentzündung, die wieder verschwunden waren, und etwa zehn Tage vor seiner Aufnahme unter den Zeichen einer linksseitigen eitrigen Brustfellentzündung mit zeitweiliger Expectoration von rein eitrigem Sputum erkrankt.

Patient war schon bei der Aufnahme bis zum Skelett abgemagert und äusserst elend. Es bestanden die sicheren Symptome eines linksseitigen Pyopneumothorax, welcher Tags darauf durch Rippenresection mit Entleerung von circa einem Liter jauchigen Eiters operirt wurde. —

Der Leib war von vornherein etwas aufgetrieben, doch konnten in der Ileocoecalgegend Zeichen einer Entzündung nicht gefunden werden. Dagegen wurde während des weiteren Krankenhausaufenthaltes in der linken Unterbauchgegend die Ansammlung eines entzündlichen Exsudates immer deutlicher und daselbst am 12. Januar, das ist der 15. Tag des Krankenhausaufenthaltes, an einer deutlich fluctuirenden Stelle zwischen Blase und Arteria epignotica sinistra, ein parallel dem Poupart'schen Bande verlaufender Schnitt gemacht und aus einer intraperitoneal gelegenen, durch verklebte Darmschlingen begrenzten Höhle ebenfalls circa ein Liter stark übelriechenden Eiters entleert.

Sechs Tage später trat im Zustande des Patienten eine Veränderung ein, die uns sicher an eine stattgehabte Blutung aus einem grossen Gefässe hätte denken lassen, wenn nicht Patient schon vorher so sehr elend gewesen wäre. Seine vorher schon blassen Lippen waren wie blutleer, der Puls war klein, kaum fühlbar; dazu bestand hochgradige Unruhe und Jactation. Gleichzeitig bemerkte man entsprechend der linken Nierengegend von der Höhe des ersten bis etwa zu der des vierten Lendenwirbels eine deutliche Hervorwölbung, in deren Bereich man die Haut sehr gespannt und in der Tiefe deutliche Fluctuation fühlt. Es wird auch hier eine Eitersenkung vermuthet und ein etwa 10 cm langer Längsschnitt durch Haut, Unterhaut und Fasern gemacht. Als nun die Muskulatur vorsichtig mittels Kornzange stumpf durchtrennt wurde, stürzte aus der Wunde unter gewaltigem Druck in mehrere Meter hohem Strahle ein Strom dunklen, flüssigen, mit alten Blutgerinnseln vermischten Blutes. Sofort wurde mit der ganzen Faust nach der Stelle der Blutung hin eingegangen und mit mehreren grossen Gazestücken die Wundhöhle fest austamponirt, worauf die Blutung stand. Die Wundhöhle war etwa kindskopfgross, im allgemeinen glattwandig, nur medianwärts fühlte man die rauhen Zacken einiger stark cariöser Wirbel. Patient hatte etwa einen halben Liter Blut verloren und athmete nur noch schwach, erholte sich aber bald nachher, nachdem ihm ein Liter physiologischer Kochsalzlösung subcutan infundirt worden war. An eine Aufsuchung des blutenden Gefässes hatte nicht gedacht werden können. Um dieses nachzuholen, wurden zwei Tage darauf die Tampons mit der grössten Vorsicht in der Weise gewechselt, dass centimeterweise für jeden entfernten Streifen ein neuer eingeführt wurde. Da es bei dieser Manipulation nirgends blutet, begnügten wir uns mit dieser erneuten Tamponade. (Wir glaubten sämmtliche Tampons entfernt zu haben. Es ist wohl aber aus dem nachherigen Befunde zu schliessen, dass der tiefste Gazetampon nicht gewechselt worden ist.) Patient lebte noch zwei Tage, also volle vier Tage nach erfolgter Blutung und starb dann unter den Zeichen der Herzschwäche.

Die Obduction ergab als Grundleiden eine tuberkulöse Zerstörung des zwölften Brust- und ersten und zweiten Lendenwirbels und von hier aus eine Eitersenkung einmal in das kleine Becken und zu der linken unteren vorderen Bauchwand, zweitens eine solche in der linken Thoraxhälfte.

Als Quelle der Blutung fand sich ein zehnpfennigstückgrosses, kreisrundes Loch an der Hinterwand der Aorta abdominalis, dem rauhen ersten

Lendenwirbel gegenüber liegend. Dieses Loch war durch einen Gazetampon fest verstopft, so zwar, dass dieser Gazetampon in das Lumen der Aorta bis zu etwa ein Drittel desselben kuppelförmig hervorragte.

Es war also in diesem Falle möglich gewesen, ein zehnpfennigstückgrosses Loch in der Aorta durch Gazetampons vier Tage lang völlig abzuschliessen, zweitens diese Tampons zum grössten Theil, ohne dass eine neue Blutung erfolgte, zu wechseln und alles das, ohne dass einmal die Blutcirculation an der tamponirten Stelle unterbrochen wurde und ohne dass es weder an der tamponirten Stelle selbst, noch an den peripherischen Gefässbahnen zur Bildung nachweisbarer Gerinnsel gekommen ist.

5. Herr A. Neumann: b) **Zur Casuistik und Behandlung der Herzbeutel- und Herzverletzungen.** Das allgemeine Interesse, welches die Herzverletzungen nach dem Vortrage des Herrn Rehn auf der Frankfurter Naturforscherversammlung sowohl, wie auf dem letzten Congress der deutschen Gesellschaft für Chirurgie von neuem erweckt haben, hat mich veranlasst, Ihnen einen Patienten vorzustellen, welchen ich im Juni 1893 auf der Abtheilung des Herrn Geheimrath Hahn zu operiren Gelegenheit hatte.

Am 4. Juni 1893 wurde ein Mann in hochgradig collabirtem Zustande, halbohnmächtig in das Krankenhaus gebracht, aus dessen Angaben zu entnehmen war, dass er kurz vorher im Friedrichshain überfallen und durch einen Messerstich am linken Arm unbedeutend und an der linken Brustseite verletzt worden sei. Von dem Augenblicke an, in welchem er die zweite Verletzung erlitten hatte, habe er das Bewusstsein verloren und sei erst wieder erwacht, als er sich in der Anstalt befand.

Die Kleider waren blutüberströmt. Nach Entfernung derselben fand sich in der linken Parasternallinie im linken Intercostalraum eine etwa 3 cm lange, längsgestellte Wunde, aus welcher neben dicken, blauschwarzen Blutcoagulis hellrothes Blut hervorrieselte. Die Herzdämpfung war verschwunden; an Stelle derselben war heller tympanitischer Schall zu constatiren.

Wegen des immer drohender werdenden Zustandes des Patienten, des schlechten Pulses und der flachen Respiration wurde beschlossen, sofort einzugehen. Die Desinfection wurde möglichst beschleunigt und die Wunde nach oben hin um etwa 5 cm erweitert. Man gelangte in einen schräg von unten aussen nach oben innen verlaufenden Wundcanal, durch welchen nach Entfernung der Blutcoagula bei jeder Inspiration unter lautem Pfeifen Luft in den Brustkorb eindrang und bei jeder Exspiration in dickem Strahle vorwiegend dunkles Blut herausgeschleudert wurde. Der untersuchende Finger findet den zweiten Rippenknorpel glatt durchschnitten, ebenso den fünften und sechsten Intercostalraum in der Verlängerung dieses Schnittes und den Herzbeutel breit eröffnet. Ein dicker Gazestopfen, in das Herzbeutelloch eingeführt, unterbrach das störende

Wechselspiel von Luftinspiration und Blutexspiration für kurze Zeit, in welcher die Enden der von beiden Seiten spritzenden Arteria intercostalis sexta unterbunden wurden. Bald war der Gazetampon durchblutet. Nach Entfernung desselben kam ich mit dem palpirenden Finger auf die vordere Wand des ausserordentlich kräftig pulsirenden Herzens. Ich konnte das Herz nach allen Richtungen hin bequem abtasten, doch nirgends ein Zeichen einer Verletzung finden. Der Herzbeutel war prall mit flüssigem und halbgeronnenem Blute gefüllt, welches durch Austupfen und Ausspülen mit sterilisirtem Wasser entfernt wurde. Von einer Verletzung der Lungen oder Pleuren war weder während der Operation, noch nachher irgend welches Symptom bemerkt worden. Hatte ja auch die Verletzung gerade an der Stelle stattgefunden, an welcher bekanntlich die vordere Wand des Herzbeutels von den Pleurasäcken nicht bedeckt ist, sondern der vorderen Brustwand unmittelbar anliegt.

Ich konnte mich nicht entschliessen, die Pericardialwunde zuzunähen; einmal musste ich befürchten, dass bereits eine Infection des Herzbeutels stattgefunden hatte, und zweitens war die Gefahr der Nachblutung in dem Herzbeutel nicht ganz ausgeschlossen. Denn obwohl bei der Abtastung des Herzmuskels eine palpable Wunde desselben nicht bemerkt werden konnte, so war eine solche dennoch nach der ganzen Art der Verletzung und nach der Erfahrung anderer Autoren anzunehmen. Ich legte je einen langen Gazestreifen rechts und links vom Herzen hoch hinauf in den Herzbeutel, tamponirte auch die übrige Wunde und fixirte die Tampons durch einige Nähte.

Die Gazetampons haben auch das Herz in seiner Arbeit wenig gestört. Schon am Ende der Operation war der vorher unregelmässige und leere Puls regelmässig und kräftig geworden und ist es auch weiterhin geblieben. Am achten Tage wurden die Herzbeuteltampons gelockert und etwas herausgezogen und am 13. Tage vollständig entfernt. Nach fünfwöchentlichem Krankenhausaufenthalt konnte Patient mit per secundam geheilter Wunde, vollständig frei von Beschwerden, entlassen werden.

Patient hat all' die vier Jahre seine oft sehr schwere Arbeit als Hausdiener verrichtet, ungeachtet einer Reihe von Beschwerden, welche vor dem Unfalle sicher nicht vorhanden gewesen und welche erst seit einem halben Jahre wieder vollkommen verschwunden sind.

Es sind das einmal Beschwerden, die mit Wahrscheinlichkeit auf eine Verwachsung der Pericardialblätter unter sich und mit der Brustnarbe zurückzuführen sind. Wenn Patient längere Zeit arbeitete, in Sonderheit wenn er schwerere Lasten heben oder sich längere Zeit bücken musste, oder auch, wenn er stärkere Alcoholica zu sich nahm, verspürte er leichte Beklemmungen und Schmerzen in der linken Brustseite und im Kreuz.

Eine zweite Gruppe von Beschwerden bietet der Erklärung grössere Schwierigkeiten. Am 27. Juni 1895 bekam Patient bei schwerer Arbeit plötzlich einen epileptiformen Anfall. Derselbe

begann mit klonischen Zuckungen im linken Bein, diese Zuckungen gingen dann auf den linken Arm und die linke Gesichtsseite über, worauf Patient das Bewusstsein verloren haben und — nach den Angaben seiner Frau — eine halbe Stunde lang mit beiden Armen und Beinen um sich geschlagen haben soll. Diese Anfälle wiederholten sich in unregelmässigen Zwischenräumen, etwa alle vier bis sechs Wochen, jedoch niemals mehr in der gleichen Intensität. Sie dauerten weniger lange und verliefen stets bei vollkommen erhaltenem Bewusstsein. Die letzten Anfälle traten Ende vorigen Jahres nur noch in der Weise auf, dass das linke Bein bei der Arbeit einzelne zuckende Bewegungen machte. Seit dieser Zeit sind die Anfälle vollkommen verschwunden. Hin und wieder bemerkte Patient nach den Anfällen ein gewisses taubes Gefühl in der ganzen linken Körperseite, auch will er zeitweise nicht gewusst haben, wie und wo die linksseitigen Extremitäten lagen. Irgend eine Aura, in Sonderheit irgend welche abnorme Sensation an der Stelle der Verletzung sind den Anfällen nie vorausgegangen. Auch hat sich während mehrerer Wochen im Anschluss an den ersten Anfall, während welcher er auf der Abtheilung des Herrn Prof. Krönig beobachtet wurde, durch die Brustnarbe niemals ein Anfall auslösen lassen. Dennoch dürfte bei dem vollkommenen Fehlen irgend welcher erklärenden Symptome in der Anamnese und bei den wiederholentlichen körperlichen Untersuchungen die Vermuthung berechtigt sein, dass die Brustnarbe, resp. die Verwachsungen der Pericardialblätter die Rolle einer hystero-epileptogenen Zone gespielt haben.

Dass die Herzbeutelblätter, wenn auch nur theilweise, mit einander verwachsen sind, dürfte nach der Art der Verletzung und der Behandlung anzunehmen sein, wiewohl all' die Symptome, die gewöhnlich als pathognomisch für Herzbeutelverletzungen angegeben werden, bei unserem Kranken vollkommen fehlen. Es fehlt die Einziehung des der Herzspitze gegenüberliegenden Intercostalraumes isochron mit der Herzaction. Es fehlt der diastolische Venenabfall am Halse. Es fehlt auch ein Symptom, auf welches Broadbend im Jahre 1829 die Aufmerksamkeit gelenkt hat. Es sind das mit der Herzpulsation isochrone Einziehungen des elften und zwölften Intercostalraumes, entsprechend dem Zwerchfellansatze am Rücken. Am Herzen ist überhaupt, ebenso wie an den übrigen Organen, wenig Pathologisches nachzuweisen. Die Herzaction ist ruhig und regelmässig, die Herztöne sind etwas dumpf, aber rein. Eine gewisse Verbreiterung der Herzdämpfung dürfte in der schweren Arbeit des Mannes eine hinreichende Erklärung finden.

6. Herr Gessner: a) **Bauchschuss.** M. H.! Bei dem Patienten, den ich mir erlauben will Ihnen vorzustellen, handelt es sich um eine perforirende complicirte Schussverletzung des Abdomens.

Der elfjährige Knabe wurde am 6. September 1896, 6 Uhr Nachmittags in unser Krankenhaus eingeliefert. Seine Begleiter machten die Angabe, dass das Kind am selben Tage, 3 Uhr Nachmittags, als es auf der Strasse spielte, in ca. 10—15 m Entfernung einen Schuss fallen hörte, worauf es mit einem heftigen Schmerz im Leibe zusammenbrach. Der gut entwickelte Knabe selbst stand bei seiner Einlieferung anscheinend unter der Einwirkung von Shok und Blutverlust. Die Nase und die Extremitäten waren kühl, Gesichtsfarbe blass, Puls 96, sehr klein. Am Abdomen zeigte sich ca. 2 cm von der linken Spina ilei entfernt mit ihr in gleicher Höhe eine runde Schusswunde, wie sie der Einschussöffnung eines ca. 6—7 mm kalibrigen Geschosses entsprechen konnte. Im übrigen war der Leib mässig aufgetrieben und druckschmerzhaft, am meisten letzteres in der rechten Unterbauchgegend, welche bis zur Höhe der Spinae eine vollständige und bei Lagewechsel verschiebliche Dämpfung zeigte. Sonst waren die Percussionsverhältnisse normal und besonders die Leberdämpfung erhalten. Im Verlaufe der Untersuchung verschlechterte sich das Befinden des Patienten sichtlich; der Puls wurde kleiner, die Gesichtsfarbe blasser, die erwähnte Dämpfung nahm an Umfang zu, dazu wiederholte sich das bereits im Aufnahmezimmer bemerkte Erbrechen und Aufstossen.

Es waren demnach drei Erwägungen, welche uns zur sofortigen Ausführung der Laparotomie veranlassten, deren eine bereits eine stricte Indication zu operativem Vorgehen abgegeben hätte: 1) sprach das Exsudat und die zunehmende Anämie für eine intraabdominelle Blutung; 2) der Umstand, dass die Einschussöffnung auf der linken, das Exsudat auf der rechten Seite gelegen, liess darauf schliessen, dass die Kugel die ganze Bauchhöhle durchquert habe, demnach auch eine Eingeweideverletzung mit ziemlicher Sicherheit vorliege; 3) sprachen der Meteorismus und das Erbrechen für peritoneale Reizung.

In leichter Aethernarkose eröffnete ich die Bauchhöhle durch einen Schnitt vom Nabel zur Symphyse; gleich nach Eröffnung quoll über ein halbes Liter mit etwas Gasblasen vermischtes — jedoch geruchloses — Blut hervor. Als Quelle der Blutung erwies sich ein am Darmansatze durchschossenes Mesenterialgefäss, ferner fanden sich noch sechs andere Perforationen des Dünndarms. Dieselben waren, obwohl der Darm in verschiedener Richtung getroffen war, alle von gleicher, dem Einschuss entsprechender Grösse und zeigten eine deutliche Ausstülpung der Schleimhaut. Koth war nicht in der Bauchhöhle. Es scheint also, dass der bekannte Schleimhautpfropf, über dessen Leistungsfähigkeit ja viel debattirt wird, in diesem Falle zwar den Austritt von Koth, nicht jedoch den von Gasen verhindert hat. Die Perforationen wurden in zwei Etagennähten in der Längsrichtung übernäht, darauf die Bauchhöhle genau abgesucht, mit sterilem Wasser ausgespült, ausgetupft, darauf ohne Tamponade durch Naht geschlossen. In den ersten drei Tagen bestanden noch Symptome

peritonealer Reizung — Meteorismus, Schmerzen, Erbrechen und Aufstossen —, dann aber ging es dem Knaben gut, die Kugel wurde auch im Stuhl nicht gefunden, scheint also eingeheilt, über die Art des Geschosses war nichts näheres zu eruiren.

b) Demonstration eines Falles von **Entfernung des Oberarmes mit dem ganzen Schultergürtel.**

M. H.! Das Präparat, das ich mir erlaube Ihnen zu zeigen, stammt von einem 20jährigen jungen Manne, dem Herr Geheimrath Hahn vor 14 Tagen wegen eines Sarkoms des Humerus den rechten Schultergürtel exarticulirte. Aus der an der Vorderseite des Gelenkes sichtbaren älteren Operationswunde, die jetzt von Tumormassen umwuchert ist, wurde am 7. März der Humeruskopf resecirt. Damals zeigte das Periost nur Verdickung und Succulenz, während der an seiner Oberfläche noch intacte Kopf im Innern bereits starke Veränderungen zeigte. Er war fast völlig ausgehöhlt, am Collum chirurgicum gegen die Diaphyse fast gelöst, die Corticalis stark verdünnt, die Markhöhle mit Blutgerinnseln und Wasser angefüllt, deren anatomische Untersuchung Sarkom, bestehend aus Riesen-, Rund- und Spindelzellen ergab. Nach der Operation begannen die Tumormassen stark aus der Wunde heraus zu wuchern und sich auf die Scapula auszudehnen. Die Tumormassen zerfielen, und es begann eine starke Eiterung, die den Patienten sehr herunter brachte. In diesem Zustande entschloss er sich noch zur Operation. Dieselbe wurde mit einem Schnitt zur Resection des äusseren Endes der Clavicula begonnen. Dieser wurde in der Richtung zum Angulus scapulae verlängert, Pectoralis major und minor vor der Achselhöhle durchtrennt, die grossen Gefässe hier unterbunden, worauf sich nach Bildung eines hinteren Hautlappens von der Scapula der Schultergürtel nach Durchtrennung seiner weiteren Insertionen leicht entfernen liess. Die Wunde wurde sorgfältig austamponirt und erst nach acht Tagen secundär genäht, und trotz voraufgegangener schwerer Eiterung war der Wundverlauf bis jetzt reactionslos. Der Patient, den ich leider hier noch nicht vorstellen kann, beginnt sich sichtlich zu erholen.

7. Herr Caro: a) **Bericht über einige schwere Stichverletzungen.** Auf Anordnung meines Chefs, des Herrn Geheimrath Hahn, habe ich Ihnen die Zeugen, resp. die Opfer eines der schrecklichsten und sensationellsten Verbrechen der Berliner Criminalstatistik vorzuführen. Unsere Beobachtungen beanspruchen ein grosses gerichtlich-medicinisches und besonders auch psychologisches Interesse, entbehren jedoch keineswegs des chirurgisch Interessanten.

Aus allen Krankengeschichten geht hervor, dass alle Patienten im tiefsten Shok und der Verblutung nahe lagen; es wurde deswegen nicht nur zu gleicher Zeit an allen Verletzten gearbeitet, sondern auch an je einem Verletzten zu mehreren Parteien; es war keine Zeit zu verlieren. Unsere Hülfe kam zu spät bei dem Mörder selbst, er wurde moribund eingeliefert, zu einer Operation kam es nicht mehr; gleichwohl ist die

Art der Verletzung des Erwähnens werth. Er hat mit dem Messer, mit dem er die anderen Verwundungen beigebracht hatte, sich selbst den Leib aufgeschlitzt, und durch hinzueilende Zeugen ist beobachtet, dass er die hervorquellenden Eingeweide mit der Hand herauszog, einfach absäbelte und zum Fenster hinauswarf. Die Section zeigte dann, dass es ihm nur gelungen war, das Netz, und zwar die linke Hälfte desselben abzuschneiden, im Darm hatte er nur eine einmalige kurze Durchtrennung zu Wege gebracht. Am schwersten verletzte der Mörder seinen eigenen siebenjährigen Sohn. Auch dieser wird im schwersten Shok eingeliefert; an demselben zeigen sich mehrere Dünndarmschlingen mit Blut besudelt vorgefallen. Die Bauchhöhle ist in der linken Unterbauchgegend durch einen etwa 10 cm langen Schnitt parallel dem Ligamentum Poupartii eröffnet. Bei genauer Besichtigung findet sich ein etwa 35 cm langes Darmstück siebenmal völlig quer durchtrennt, so dass es in sechs verschiedene Stücke zerlegt ist; ausserdem befinden sich an ihr drei seitliche, längs gestellte, 1—2 cm lange, perforirende Darmwunden. In Rücksicht auf den Shok erscheint es das geeignetste, den Darm zweimal zu reseciren, nachdem man die längs gestellten Risse genäht hat. Die Naht war die typische circuläre Darmnaht. Im Laufe des Tages erwachte der Patient aus dem Shok, ging aber Abends noch ein.

Die anderen drei Opfer des Verbrechens sind am Leben geblieben. Diejenige, auf die es am meisten abgesehen zu sein scheint, ist die 42jährige Wittwe Sch., mit der der Mörder schon zwölf Jahre ein Verhältniss unterhielt, dem der oben genannte siebenjährige Sohn entstammte. Sie hat nicht weniger als zwölf kleinere und grössere Stichwunden erhalten. Ihr Bewusstsein ist erhalten, sie giebt klare Antworten. Von den Verletzungen sind besonders vier Stiche um die Gegend der Genitalien herum zu erwähnen, ferner Eröffnung des rechten Ellbogengelenks und Durchschneidung des Extensor und Abductor pollicis. Die Behandlung der Patientin musste wegen eines tiefen Collapses unterbrochen werden, und erst am folgenden Tage, als die Patientin sich wieder durch stärkste Excitantien erholt hatte, konnten die übrigen Verletzungen versorgt werden. Hervorzuheben ist bei dieser, wie bei der folgenden Patientin, dass alles Genossene in den ersten Tagen wiedergegeben wurde und dass bei beiden Patienten drei Tage lang fortgesetztes Aufstossen anhielt. Ein anderer Grund als die tiefe Erschöpfung und Inanition war hierfür nicht zu finden. Nicht geringer als bei der Mutter waren die Verletzungen der 22jährigen Tochter Luise Sch. Hervorzuheben sind eine 15 cm lange, bis auf den Knochen reichende Wunde des Vorderarms mit Durchschneidung des Extensor carpi radialis und Extensor communis; ferner eine Stichwunde am linken Oberschenkel, die denselben von aussen nach innen direkt am Knochen vorbei durchdringt und die dem typischen Schnitt zur Exarticulation des Oberschenkels ähnelt, ausserdem mehrere bis an das Peritoneum gehende Bauchwunden. Geschont wurde auch nicht das 1½jährige Kind dieser letzten Patientin, das aber mit einigen Schnittwunden am Kopfe, die den Schädel freilegten, davonkam. Die überlebenden Personen stelle ich Ihnen hiermit vor, sie haben volle Functionsfähigkeit ihrer Glieder behalten.

b) Demonstration eines **Rhabdomyoms am Rücken.** Ferner habe ich Ihnen hier einige Präparate von einer Geschwulst vorzulegen, die wir als ein Rhabdomyoma, als Myoma striocellulare ansprechen zu müssen meinen.

Das Präparat ist aus der Privatclientel meines Herrn Chefs gewonnen und gehört einer 32jährigen, im übrigen gesunden Dame an. Aus der Anamnese ist hervorzuheben, dass sie $^1/_2$ Jahr vor der Operation am Schulterblatt eine etwa wallnussgrosse Geschwulst entdeckte, die ihr keinerlei Beschwerden machte. Letztere traten aber auf, als seit dieser Zeit die Geschwulst an Grösse zunahm und dadurch ein Druck und Scheuern auf dieselbe ausgeübt wurde. Beim Eintritt in die Behandlung findet sich unterhalb der Spina scapulae dextra in der Mitte eine etwa apfelgrosse Geschwulst von halbkugeliger Form. Dieselbe ist glatt, von derber Consistenz, ohne Fluctuation, ohne erhebliche Druckempfindlichkeit. Zur Lagebestimmung ist zu erwähnen: der Tumor ist mit der im übrigen unveränderten Haut nicht verwachsen, sitzt aber auf ihrer Unterlage mit breiter Basis auf. Während der Operation stellt sich noch heraus, dass die Geschwulst vom Cucullaris bedeckt ist und an dem Periost der Spina scapulae fest aufsitzt, ferner wird constatirt, dass in den sonst abgegrenzten Tumor Fasern sowohl vom Cucullaris wie vom Infraspinatus ziehen. Die Exstirpation wird durch stumpfe Durchtrennung des Cucullaris und Lösung von den Verbindungen durch kurze Scheerenschnitte ausgeführt.

Als ich den Tumor untersuchen durfte, war er durch mehrfache Incisionen getheilt. Er war fast überall von einer kapselartigen, zarten Wand umgeben; der Durchschnitt ist röthlich gelb, wachsartig. Bei genauerer Beleuchtung kann man zahlreiche längs und quer gestellte Bündel und in den vergrösserten Interstitien grössere Gefässe in reichlicher Menge sehen. Das Präparat mit den ursprünglichen Schnitten und nach der Kayserling'schen Methode conservirt, gestatte ich mir herumzugeben. Bei der frischen mikroskopischen Untersuchung beherrschten den Gesammteindruck die längs und quer gestreifte Muskulatur, besonders fiel die Breite der Muskelfibrillen auf. Ferner stachen in dem frischen Präparat theils runde, kugelförmige, theils lang gestreckte helle, glasige, hyaline Körper hervor. In diesen Mikrophotogrammen sind auch mehrere dieser Gebilde festgehalten, ich mache auf die verschiedenen runden Körper, wie besonders den einen schleifenförmigen aufmerksam. Die Aufnahmen sind von Herrn Dr. Kayserling ausgeführt. Noch erwähnenswerth bleibt von der frischen Untersuchung das Vorhandensein von Fettgewebe und zahlreichen Blutgefässen. Bei der Betrachtung der dort aufgestellten gehärteten Präparate treten wieder, stark verbreitert, die Muskelbündel hervor. Von den glasigen Körpern ist leider nichts erhalten; ich betone das, weil ich mich damit im Gegensatze zu dem Königsberger Pathologen Neumann befinde, der ausdrücklich mehrere Färbungen

für dieselben vorgenommen hat. Als wesentlichen Bestandtheil hebe ich noch die Anzahl grosser Gefässe hervor, auch die erweiterten Gefässräume, die der Geschwulst vielleicht auch etwas Teleangiektatisches geben. Ohne auf nähere Details über den Ursprung der Geschwulst eingehen zu wollen, möchte ich nur ganz kurz erwähnen, dass ich bei der Litteraturdurchsicht, die zwar keineswegs Anspruch auf Vollständigkeit erheben kann, kein Myoma striocellulare der Skelettmuskulatur gefunden habe. Am meisten bewiesen erscheint mir der Zusammenhang der verhältnissmässig zahlreichen Fälle von Rhabdomyom am Hoden von Gubernaculum Hunteri, während mir die übrigen Erklärungen für diese Geschwulstart, besonders die Niere, wie die von Ribbert, der dieselbe als eine Metaplasie von der zarten glatten Muskulatur des Nierenbeckens annimmt, oder die von Cohnheim, der für die Nierengeschwülste eine Abschnürung von der Bauchmuskulatur annimmt, Hypothese zu sein scheinen.

Die Patientin ist im übrigen geheilt aus der Beobachtung entlassen.

c) Gestatten Sie mir noch, ganz kurz auf ein Präparat hinzuweisen, das der Geschwulstreihe der **Leiomyome** angehört und das sich den Präparaten von Darmmyomen anschliesst, die ich vor $1^1/_2$ Jahren hier aufstellen durfte. Es handelt sich um ein Myoma recti. Herr Geheimrath König spricht in seinem Lehrbuche die Erwartung aus, dass es sich bei einer grossen Anzahl von Polypen des Rectum um Myome handelt. Hier haben wir es mit einem malignen Myom zu thun. Das mikroskopische Präparat zeigt Ihnen, wie die myomatösen Massen in die Schleimhaut gewuchert sind und dieselbe zerstört haben. Hier ist der makroskopische Tumor. Der Patient ist gleichfalls geheilt entlassen.

8. Herr Seefisch: Ein Fall von **Resection der Flexura coli dextra wegen Carcinom.** Gestatten Sie, dass ich Ihnen, m. H., in aller Kürze einen Fall vorstelle, den heute eigentlich mein Chef, Herr Geheimrath Hahn, im Rahmen seines Vortrags über Darmchirurgie vorzustellen beabsichtigte.

Es handelt sich um einen Patienten, der am 4. September 1896 eingeliefert wurde mit Erscheinungen von Ileus mehr chronischer Natur. Die Beobachtung während der nächsten Tage liess es höchst wahrscheinlich erscheinen, dass es sich um einen Dickdarmtumor handelte, und zwar mit hoher Wahrscheinlichkeit um einen Tumor in der Nähe der Flexura coli dextra. Es wurde die Laparotomie gemacht, und es fand sich in der That ein apfelgrosser Tumor an der vermutheten Stelle.

Nun waren die Verhältnisse bei der Operation ziemlich verwickelte und verursachten nicht geringe technische Schwierigkeiten. Das Colon ascendens war kolossal ausgedehnt und bildete einen Sack von der Grösse

eines Magens. Peripher davon lag die durch den Tumor verengte Stelle, und nun war das Colon transversum in Form einer Schlinge nach abwärts gezogen und an einer Stelle mit dem Colon ascendens fest verwachsen. Bei der Lösung dieser Verwachsung entstand ein Einriss im Colon ascendens, da die Verwachsung eine so innige war, dass die einzelnen Schichten gar nicht mehr von einander zu trennen waren. Die durch den Riss entstandene Oeffnung wurde schnell übernäht und nunmehr der vom Tumor eingenommene Theil des Colon, also die Flexura coli dextra, in üblicher Weise resecirt. Es handelte sich darauf noch darum, die Vereinigung der Darmenden wieder zu bewerkstelligen.

Die grosse Incongruenz zwischen dem Lumen des zuführenden und dem des abführenden Darmendes machte von vornherein eine Vereinigung von Ende auf Ende unausführbar. Infolge dessen entschloss sich Herr Geheimrath Hahn dazu, das Colon ascendens vollständig durch Naht zu schliessen und eine Anastomose von Ende auf Seite anzulegen. Es wurde also eine seitliche Oeffnung in das Colon ascendens gemacht, wozu der vorher erwähnte Einriss mit Vortheil benutzt werden konnte, und das Ende des Colon transversum in die Oeffnung mit Hülfe eines grossen Murphyknopfes eingenäht.

Wegen der ausserordentlichen technischen Schwierigkeiten dauerte die ganze Operation etwa vier Stunden. Nun ging es dem Patienten am ersten Tage ziemlich gut, aber am Abend des zweiten Tages stellten sich ganz acute Ileuserscheinungen ein. Abends verfiel der Patient sehr schnell und war bereits fast moribund, als sich Herr Geheimrath Hahn entschloss, sehr reichliche hohe Darmeingiessungen zu machen. Anfangs floss nur klares Wasser zurück, darauf färbte es sich kothig, und schliesslich wurden grosse Mengen Koth entleert. Von nun an besserte sich der Zustand überraschend schnell. Während der ersten 14 Tage wurden die Eingiessungen noch täglich wiederholt, und der Patient erholte sich ganz vorzüglich. Als er am 20. December entlassen wurde, war der Knopf noch nicht abgegangen, und man dachte bereits daran, dass er möglicherweise unbemerkt entleert und fortgeschüttet sei. Da stellte sich, vier Monate nach der Operation, der Patient wieder bei uns ein und zeigte uns diesen Knopf, der unter leichten Schmerzen, aber ohne besondere Schwierigkeit entleert war und den er seitdem stets bei sich trägt, da er sich von ihm nicht mehr trennen will. Der Tumor war ein Adenocarcinom mit Cystenbildung, das stark in die Muscularis gewuchert war.

9. Herr Niemer: Fall von **cystischer Degeneration beider Nieren.**

Es handelte sich um einen 55jährigen Mann, der sich bis drei Wochen vor seinem Tode völlig gesund gefühlt hatte. Seit dieser Zeit verminderte Urinmenge, häufiger, quälender Urindrang, auffällige, weisse, trübe Farbe des Harns. In den letzten 24 Stunden vor der Aufnahme ins Krankenhaus complete Urinretention.

Decrepider Patient, kein Fieber, dabei beschleunigte Herzaction und trockene Zunge. In der Nierengegend fühlte man beiderseits einen grossen Tumor. Keine Oedeme. Es wurden mit dem Katheter nur 400 ccm Harn

entleert. Bemerkenswerth war, abgesehen von der geringen Tagesmenge, der reichliche Gehalt des Urins an Fett, wodurch die chylusartige Färbung hervorgerufen wurde. Ausserdem enthielt er wenig Eiweiss, spärliche granulirte Cylinder und zahlreiche Leukocyten. Reaction sauer. Specifisches Gewicht 1016. 48 Stunden nach der Aufnahme Exitus letalis unter charakteristischen urämischen Symptomen.

Die Section ergab braune Atrophie des Myocards, Dilatation und Hypertrophie des linken Ventrikels, enorm vergrösserte (24 : 14 cm) und in ein Conglomerat von multiplen stecknadelkopf- bis taubeneigrossen Cysten umgewandelte Nieren. Die Cysten enthielten theils eine klare, gelbliche, theils eine schmutzig-bräunliche Flüssigkeit. Von eigentlichem Nierenparenchym waren nur noch sehr spärliche Inseln ohne makroskopisch erkennbare Structur vorhanden. Die Schleimhaut der dilatirten Nierenbecken, die hier und da direkt mit Cysten communicirten, sowie der Ureteren, der Blase und der Urethra war entzündet. Der Inhalt der Nierencysten war von schwach alkalischer Reaction, enthielt reichlich Eiweiss, keinen Harnstoff, keine Harnsäure. Mikroskopisch sah man in dem klaren Cysteninhalt wenig Zelltrümmer und freie Kerne; die schmutzig-braune Flüssigkeit enthielt zahlreiche rothe und weisse Blutkörperchen, Epithelzellen, zum Theil reihenförmig angeordnet, Pigment, homogene Schollen, vereinzelte Krystalle von oxalsaurem Kalk, keine Fettkügelchen. Die mit einer zwei- bis dreifachen Lage von cylindrischen Epithelien (welche zum Theil abgestossen waren) ausgekleideten Cysten hatten stellenweise eine wohl ausgeprägte starke Wandung, stellenweise waren sie direkt von den Resten des Nierenparenchyms umgeben. Die Glomeruli waren theils wohl erhalten, theils geschrumpft und verödet. Ein grosser Theil der Harncanälchen war ausgefallen, resp. atrophirt, die noch vorhandenen erschienen intact oder zeigten sogar Hypertrophie (Ein- und Ausbuchtungen, Mehrschichtigkeit des Epithels). Das interstitielle Gewebe wies Zeichen von alter und frischer Entzündung auf.

Was die pathologisch-anatomische Seite des Falles angeht, so stimmte der Befund mit den in früheren Fällen beschriebenen Thatsachen überein. Gleichzeitige Lebercysten bestanden hier nicht. Herzhypertrophie war da. In Bezug auf die Aetiologie dieser Erkrankung — ob das Primäre eine interstitielle Nephritis ist, oder ob es sich von vornherein um eine eigentliche Geschwulstbildung handelt — brachte dieser extrem vorgeschrittene Fall keine Aufklärung.

Klinisch war der Verlauf insofern bemerkenswerth, als die Krankheit bis drei Wochen vor dem Tode völlig symptomlos verlaufen war (keine intermittirenden Blutungen, keinerlei Erscheinungen interstitieller Nephritis). Dann traten Erscheinungen auf, die durch die verminderte Absonderung von Urin bedingt waren und die sich in der kurzen Zeit von drei Wochen bis zur vollständigen Urämie mit letalem Ausgang steigerten. Ein besonderes Interesse gewann der Fall noch durch die gleichzeitige Chylurie,

den reichlichen Gehalt des Harns an fein vertheilten Fetttröpfchen, während ihm die übrigen für Cystennieren charakteristischen Eigenschaften, abgesehen von dem spärlichen Eiweissgehalt, völlig fehlten.

10. Herr Stabel: a) Drei Fälle von **subduralen und extraduralen Hämatomen.** M. H.! Gewissermaassen als Fortsetzung zu den Fällen von subduralen und extraduralen Hämatomen, welche Herr Geheimrath Hahn im vergangenen Jahre hier vorgestellt hat, gestatte ich mir, im Auftrage meines Herrn Chefs ganz kurz weitere Fälle vorzuführen.

Fall 1. Dieser Mann hier war am 21. December 1895 die Treppe hinabgestürzt, war anfangs bewusstlos, erholte sich dann sehr bald vollkommen, erst 14 Tage später traten schwere Störungen auf. Nach zweitägiger Beobachtung auf der inneren Station wurde er am 4. Januar 1896 wegen bedrohlicher Symptome von Hirndruck nach der chirurgischen Abtheilung zur sofortigen Operation verlegt. Alle Symptome sprachen für Haematoma subdurale sinistrum. Der Patient war vollständig benommen, der Kopf war nach der linken Seite gedreht, die Bulbi ebenfalls. Lagophthalmus bestand nicht. Der Facialis war rechts in seinen unteren Aesten vollkommen gelähmt, der Stirntheil war frei. Es bestand vollkommene Parese der rechten Extremitäten, während im linken Arm starker, im linken Bein schwächerer Spasmus herrschte. Die Reflexerregbarkeit war im linken Bein hochgradig gesteigert. Nach Aufklappen des links über den motorischen Rindencentren angelegten Hautknochenlappens lag eine gespannte Dura vor, welche sich stark in die Schädelwunde vorwölbte. Mehrfache Punctionen ergaben aber kein Blut, so dass von einem weiteren Eingriff Abstand genommen wurde. Am nächsten Morgen war der Spasmus im linken Bein einer Parese gewichen. Der Allgemeinzustand des Kranken hatte sich noch verschlechtert, schon trat Cyanose ein, so dass sich Herr Geheimrath Hahn, in der Erwägung, dass ohne operative Hülfe in kürzester Zeit der Exitus eintreten müsse, zwölf Stunden nach der ersten Trepanation zu einer zweiten auf der rechten Seite entschloss. Hier wurde in der That ein grosses subdurales Hämatom gefunden. Nach Herausspülen der Blutcoagula wurde der von ihnen eingenommene Hohlraum durch Eingiessen von sterilem Wasser auf 90 ccm bestimmt. Am Morgen des folgenden Tages konnte der Kranke schon mühsam schlucken, begann im Laufe des Tages die linken Extremitäten zu bewegen und gegen Abend auch die der rechten Seite. Am zweiten Tage post operationem percipirte er schon, konnte „ja" und „nein" laut sagen und genas dann wieder vollständig, trotz einer schweren fötiden Bronchopneumonie im rechten Unterlappen, welche er zur Zeit seines tiefen Comas acquirirt hatte.

Da in diesem Falle alle Symptome eines linksseitigen Rindenheerdes bestanden, dessen Nichtexistenz aber durch die Operation bewiesen wurde, während durch die zweite Trepanation nach Entfernung des rechts liegenden Heerdes alle Symptome prompt zurückgingen, erscheint es mir nicht unwahrscheinlich, dass hier

einer der seltenen Fälle von nicht gekreuzten motorischen Bahnen vorliegt, deren Existenz durch pathologisch-anatomische Untersuchungen bewiesen ist.

Fall 2. Dieser Patient hier auf der Trage wurde erst vor acht Tagen trepanirt. Er war am 5. Juni, Nachmittags 5 Uhr, mit der Angabe eingeliefert worden, dass er aus einer Höhe von 3 m direkt auf den Kopf herabgestürzt sei, anfangs soll er bewusstlos gewesen sein, hatte sich aber auf dem Transporte wieder soweit erholt, dass er bei der Aufnahme sein Nationale angeben konnte und auch wusste, dass er gestürzt war. Ausser einem unbeträchtlichen flachen Hämatom auf dem rechten Os parietale war zunächst nichts nachzuweisen. Gegen Abend trat Erweiterung der Pupille und reflectorische Pupillenstarre ein, in den linken Extremitäten zeigte sich unbedeutender Spasmus. Nachts erbrach der Kranke einmal. Das Sensorium schwand während der Nacht vollkommen. Am Morgen nach der Verletzung bestand tiefes Coma. Krämpfe waren nicht beobachtet worden. Der linke Facialis war leicht paretisch. Der linke Arm war jetzt vorübergehend spastisch. Rechts bestand Ptosis, reflectorische Pupillenstarre und ophthalmoskopisch ausgesprochene Stauungspapille. Ein eigenthümliches Verhalten zeigte der Puls; bei einer ganz normalen Zahl von 76 war er rechts klein, einzelne Schläge kaum zu fühlen, während er links gespannt war, also Druckpuls bestand. Spinalpunction in Bezug auf Blut negativ. In Anbetracht des vorausgegangenen Traumas, der schnellen Zunahme der cerebralen Symptome, der hochgradigen Stauungspapille und des rechtsseitigen subcutanen Hämatoms wurde die Diagnose auf rechtsseitiges extradurales Hämatom gestellt. Nach dem ersten Meisselschlag, welcher die Tabula interna spaltete, quollen dicke, dunkelrothe Blutcoagula unter kolossalem Drucke aus dem schmalen Spalt hervor. Es wurden annähernd 50 ccm Blut entleert, das Gehirn dehnte sich fast sofort wieder aus. Der blutende Ast der Meningea media wurde schnell gefunden und die Blutung leicht gestillt. Eine Fractur war nicht vorhanden. Schon am selben Abend begann der Kranke zu lallen, am folgenden Tage sprach er schon einige Worte, und vom dritten Tage ab wurde sein Sensorium so schnell freier, dass er am vierten psychisch fast normal erschien.

Auffallend war das schnelle Zurückgehen der linken Facialisparese, während nach Rückkehr des Bewusstseins eine deutliche Oculomotoriuslähmung rechts festgestellt werden konnte.

Fall 3. Im Anschluss daran gestatten Sie mir noch, das Gehirn eines 43jährigen Mannes vorzulegen, welcher auf dem Zweirad plötzlich vom Schwindel erfasst wurde und kopfüber herabfiel. Er erholte sich wieder, und erst nach drei Wochen trat eine linksseitige Parese ein. Nachdem Herr Prof. Fürbringer durch die Lumbalpunction Blut im Duralraum nachgewiesen hatte, wurde der Mann nach der chirurgischen Abtheilung verlegt. Da alle Symptome für einen rechtsseitigen Rindenheerd sprachen, führte Herr Geheimrath Hahn rechts die Trepanation aus; es wurde auch ein unbedeutendes subdurales Hämatom gefunden, aber mit einem gewissen unbefriedigten Gefühl die Operation beendigt.

Trotzdem trat in den folgenden Tagen eine eclatante Besserung und ein Rückgang der linksseitigen Parese ein. Schon bestand Hoffnung, dass man den Kranken am Leben erhalten könne, da traten ganz unvermittelt am zwölften Tage heftige Krämpfe aller Extremitäten ein, besonders stark auf der rechten Seite. Da aber dieser, durch die Betheiligung der Respirationsmuskeln momentan bedrohliche Zustand bald von selbst nachliess, stand Herr Geheimrath Hahn von einem weiteren Eingriffe ab, um so mehr, da man jetzt nicht mehr lokalisiren konnte und der schlechte Allgemeinzustand keine Aussicht auf Erfolg bot. Wie richtig man gehandelt hatte, zeigte die Section. Von dem ursprünglichen rechtsseitigen subduralen Hämatom war fast nichts mehr zu sehen, dagegen fand sich im rechten Gyrus hippocampi ein taubeneigrosser, gelber Erweichungsheerd, der zum Theil blutig imbibirt war, und, von dieser Stelle ausgehend, ein Blutcoagulum, welches sich durch das rechte Vorderhorn, in den rechten Seitenventrikel, den linken, den dritten und vierten Ventrikel bis unter die Dura des Kleinhirns und hinab bis zur Cauda equina fortsetzte.

Offenbar hatte der apoplektische Insult im rechten Gyrus hippocampi, welcher den gelben Erweichungsheerd hinterlassen hat, den Schwindelanfall und den Sturz veranlasst, wodurch das operativ entfernte subdurale Hämatom hervorgerufen wurde. Die schweren, allgemein auftretenden Krämpfe am zwölften Tage waren die Wirkung der kolossalen Nachblutung, welche sich im Präparat in Form der alle Ventrikel prall anfüllenden Blutcoagula documentirt. (Die Kranken und das Gehirnpräparat werden vorgezeigt.)

b) Demonstration eines **Carcinoms des Ductus choledochus.** Gestatten Sie mir ausserdem noch, die Leber eines 48jährigen Mannes vorzulegen, welcher unter den Symptomen der Cholelithiasis und Cholangitis mit Schüttelfrost, schwerem Icterus und Schmerzen in der Lebergegend erkrankt war.

Derselbe wurde zur Operation auf die äussere Abtheilung verlegt und wegen drohender Peritonitis ohne längere Beobachtung operirt. Die Gallenblase erwies sich bei der Operation als ad maximum ausgedehnt, ein Stein war bei der Operation nicht zu fühlen, da aber doch ein Hinderniss bestehen musste, wurde die Cholecystostomie ausgeführt. Es floss in den nächsten Tagen eine kolossale Menge Galle ab, ohne dass sich ein Stein zeigte, trotzdem erholte sich der Kranke. Das Fieber war sofort nach der Operation abgefallen, die Leberschwellung ging zurück, und der Icterus nahm ab. Da man jetzt bestimmt ein Hinderniss im Ductus choledochus annehmen musste, hätte es sich um eine zweite Operation gehandelt, wenn der Mann nicht einer intercurrenten Erkrankung erlegen wäre. Er starb an metastatischen Abscessen der Prostata und Niere, welche sich an einen grossen Carbunkel des Rückens anschlossen. Die Section ergab an Stelle des ursprünglich vermutheten Gallensteines ein primäres Carcinom im Ductus choledochus, gerade an seiner Einmündungsstelle in das Duodenum.

Sitzung am 12. Juli 1897.

Vorsitzender: Herr J. Israel; Schriftführer: Herr Sonnenburg.

1. Herr Maass: **Zur operativen Behandlung der Spina bifida occulta.** (Siehe die Vorträge im II. Theil dieses Bandes, S. 61.)

Discussion: Herr J. Israel: Ich will dazu nur bemerken, dass, wie Sie sehen werden, die rechte Thoraxhälfte bedeutende Schrumpfungen zeigt, während da, wo die Operation gemacht ist, keinerlei Schrumpfungen vorhanden sind. Die rechte Schulter hängt. Es haben sich eben rechts ausgedehnte bronchopneumonische Processe gebildet in Verbindung mit retrahirenden pleuritischen Verwachsungen.

2. Herr Steiner: **Doppelseitiger Lungen- und Leberechinococcus.**

3. Herr J. Israel: **Erfahrungen über primäre Nierentuberkulose.** (Siehe die Vorträge im II. Theil dieses Bandes, S. 67.)

4. Herr Karewski: a) Ueber einen Fall von **ausgedehnter Thoraxresection wegen tuberkulöser Peripleuritis.**

Fräulein W., 30 Jahre alt, welche schon wiederholt wegen schwerer hysterischer Zustände — unter anderen wegen Anurie — von den verschiedensten Aerzten behandelt worden war, klagt seit langer Zeit über Schmerzen in der linken Seite, welche von Zeit zu Zeit verschwinden, um dann von neuem um so heftiger wieder aufzutreten. Körperlichen Untersuchungen unterzieht sich die Patientin nur ungern, unter grossen Schwierigkeiten. Husten war nie vorhanden. Appetit und Verdauung in gutem Zustande. Wohl ein Jahr lang wird der Zustand für einen hysterischen gehalten, und dieses um so mehr, als bei einer neuen Attaque von besonderer Intensität die Patientin sich nun einer sehr genauen Untersuchung unterwirft und bei derselben keine objective Ursache für das Leiden gefunden wird. In den folgenden Monaten untersucht Karewski die Patientin selbst wiederholt, immer mit negativem Resultat. Im December 1895 erkrankt die Dame aber plötzlich an einer fieberhaften linksseitigen Pleuritis, die erfolgreich bei einem anderen Arzt behandelt wird. Im Februar 1896 erscheint Patientin wiederum bei Karewski wegen unerträglicher linksseitiger Schmerzen. Nunmehr findet man eine Dämpfung in den unteren Partieen der linken Thoraxhälfte, und da nun dauernd abendliche Temperatursteigerung constatirt wird, so diagnosticirt Karewski abgekapseltes Empyem, kann aber bei wiederholten Probepunctionen keinen Eiter finden. Endlich im April 1896 zeigt sich eine kleine Anschwellung in der Mammillarlinie in der Höhe des zehnten Intercostalraumes. Es wird am 25. April zur Operation geschritten, und man findet, dass ein eigentlicher Abscess nicht vorhanden ist, sondern käsige Massen, welche von der Stelle der Anschwellung her nach unten bis zur zwölften

Rippe, nach oben bis zur achten Rippe, nach vorn bis ans Sternum, nach hinten fast bis zur Wirbelsäule reichen, die hintere Thoraxwand hinter den Rippen in einer flachen Lage deckend. Es werden zur Freilegung dieser tuberkulösen peripleuritischen Infiltrate die achte, neunte, zehnte und elfte Rippe fast in ihrer ganzen Länge resecirt, keine derselben zeigt tuberkulöse Veränderungen, wenn auch an einzelnen Stellen oberflächliche Arrosion gefunden wird. Die tuberkulösen Massen, die weithin auch die Weichtheile unterminirt hatten, werden sorgfältig mit scharfem Löffel entfernt, und hierbei kommt man in einen in die Lunge führenden Gang, dessen Ende eine kleine Caverne ist. Auch diese wird mit scharfem Löffel ausgekratzt, ein Partikelchen zur mikroskopischen Untersuchung mit der Scheere entfernt (die Untersuchung bestätigte die Annahme) und die ganze Wundhöhle, welche nirgends zu einer Eröffnung der Pleura geführt hatte, mit Jodoformgaze ausgefüllt. Der weitere Verlauf war ein günstiger. Anfang Juli musste zwar noch einmal eine Auskratzung der schlaffen Granulationen vorgenommen werden, am ersten August konnte die Patientin aber aufs Land entlassen werden. Ende September war die Wunde geheilt und ist seit dieser Zeit dauernd geheilt geblieben.

Patientin wird vorgestellt, die ganze Partie des Thorax, an welcher die Rippenresectionen ausgeführt sind, bildet jetzt eine Knochenplatte (periostale Neubildung). Deformirung des Thorax ist nicht vorhanden. Letztere Thatsache beweist von neuem die Behauptung Karewski's, dass auch ausgedehnteste Resectionen der Thoraxwand nur dann keine Verbildungen des Brustkorbes herbeiführen, wenn nicht der Thoraxraum selbst durch die in ihm sich abspielenden Processe in seinem Umfang verringert wird.

b) Vorstellung zweier geheilter Fälle von **Echinococcus der Leber und des Peritoneums.** Karewski hat in den letzen Jahren sieben Fälle von Leber- und Peritonealechinococcus operirt, über welche er demnächst in einer grösseren Arbeit berichten wird.

Sitzung am 8. November 1897.

Vorsitzender: Herr König; Schriftführer: Herr Israel.

1. Herr Sonnenburg: Vorstellung eines Knaben, an dem die **Pyloroplastik** vorgenommen wurde.

Der Patient war bis zu seinem fünften Lebensjahre ganz gesund gewesen, hatte alles gegessen und getrunken und hatte sich sehr gut entwickelt. Dann bekam er Masern und kurze Zeit darauf Scharlach, beidesmal schwere Infectionen. Seit dieser Zeit litt Patient täglich an Erbrechen, das stundenlang anhielt. Der Magenkatarrh besserte sich nicht, es kam zu Magenerweiterung und Anzeichen einer Pylorusstenose. Die Untersuchung des Magenrückstandes ergab viel freie Salzsäure, Sarcine; motorische Insufficienz. Er ist mehrfach behandelt worden, hier in der Charité in der Poliklinik mit Ausspülungen. Dann hat besonders Herr

College Rosenheim sich seiner angenommen und auch nachgewiesen, dass ganz bedeutende Magenektasie vorhanden war, mit allen Veränderungen, die solche erweiterten Mägen zu zeigen pflegen. Eine Pylorusstenose war also wahrscheinlich. Doch konnte man sich nicht darüber einigen, welcher Art dieselbe sein könnte, ob vielleicht eine Narbe, eine geschwürige Veränderung vorlag oder vielleicht durch irgend einen anderen Zustand hier eine Knickung oder eine Undurchgängigkeit in der Gegend des Pylorus, entstanden war (Perigastritis).

Der Knabe wurde mir in einem sehr elenden Zustande überwiesen, abgemagert aufs höchste. Beim Aufblähen des Magens füllte derselbe beinahe den ganzen Bauch aus, so bedeutend war die Ektasie. Bis weit unter den Nabel konnte man denselben nachweisen und das plätschernde Geräusch wahrnehmen. Ein Tumor in der Pylorusgegend war nicht nachzuweisen.

Man musste hier an die Möglichkeit einer operativen Behandlung des Leidens denken, und ich entschloss mich zur Laparotomie und Freilegung des Pylorus. Es zeigte sich nun, wie man den Magen, der sich ungemein gross in der Wunde präsentirte, nach dem Pförtner zu verfolgte, dass hier eine ungefähr 6—8 cm breite, dicke, tumorartige Schicht vorhanden war. Doch waren nirgends Verwachsungen, Anzeichen einer früheren Entzündung vorhanden. Der Pylorus war überall frei beweglich und der Uebergang zum Duodenum leicht zu constatiren. Der Pylorus hatte circa 3 cm Länge und 2 cm Dickendurchmesser. Es wird nun zunächst dicht vor dem Pylorus der Magen aufgeschnitten in der Längsrichtung des Magendarmcanals. Der Pylorus ist von hier aus für den kleinsten Finger absolut undurchgängig. Eine Sonde geht leicht durch. Die Lichtung hat einen Durchmesser von circa 5 mm. Der Pylorus wird nun vollends durchtrennt. Die Muscularis zeigt sich ungemein hypertrophisch, die Schleimhaut stark verdickt und wulstig. Nirgends Narben oder Geschwüre. Pyloroplastik. — Glatter Verlauf. Magenausspülungen vom ersten Tage ab, täglich. Vom zweiten Tage ab Ernährung per os. Gewichtszunahme seit der Operation 9 Pfund.

Jetzt, zwei Monate nach der Operation, reicht der Magen bei Aufblähung nur noch zwei bis drei Querfinger über den Nabel. Die motorische Function ist noch in geringem Grade verlangsamt.

Mir ist nicht bekannt, dass derartige (angeborene) Hypertrophieen, die zu Stenosen führen, in solchem Alter jemals Gegenstand einer Operation gewesen sind. Vor einer Reihe von Jahren hat Herr College Köhler ein junges Mädchen vorgestellt, bei dem allerdings zweifelhaft war, ob hier Residuen einer in der Jugend erfolgten Krankheit oder in der That eine echte muskuläre Stenose vorhanden war. Auch da war die Pyloroplastik mit sehr gutem Erfolge gemacht worden.

Wir sind ja auf diese eigenthümlichen angeborenen muskulären Stenosen durch die bekannte Arbeit von Maier in Virchow's Archiv 102 aufmerksam gemacht worden, der aus den Sectionen

seine Beobachtungen veröffentlicht und auch genau beschrieben hat. Ich gehe auf diese Arbeit hier nicht näher ein.

Aller Wahrscheinlichkeit nach handelt es sich in diesem Falle um angeborene Stenose. Wie sich nun bei diesem Knaben die Verhältnisse gestaltet haben, ist nicht mit Sicherheit zu sagen. Wenn man sich auch vorstellt, dass eine derartige angeborene Stenose vorhanden gewesen ist, so ist schwer zu sagen, warum dieselbe im Anfang gar keine Erscheinungen gemacht hat. Es scheint, dass die Ernährung durch die zahlreichen Infectionen, die im sechsten Lebensjahre stattgefunden haben, gelitten, der Magen- und Darmkatarrh sich eingestellt hat, dann erst die Stenosenerscheinungen sich klinisch bemerkbar machten und schliesslich einen operativen Eingriff erforderten. — Ob die Pyloroplastik hier einen dauernden Erfolg haben wird, muss die Zukunft lehren.

2. Herr König: a) **Operation einer doppelseitigen Luxation der Peronealsehnen.** Ich möchte Ihnen hier zunächst ein Unicum zeigen. Es handelt sich nämlich um den gewiss allein dastehenden Fall einer doppelseitigen Luxation der Peroneussehnen.

Ich habe vor einer Reihe von Jahren — ich glaube, es sind wohl vier Jahre her — an einem Offizier, der durch eine Verdrehung des Fusses sich eine Luxation der beiden Peroneussehnen am rechten Bein zugezogen hatte, eine Operation gemacht, nachdem ich zunächst wochenlang versucht hatte, die rebellischen Sehnen an Ort und Stelle zu bringen, um ihnen ein natürliches Lager zu schaffen. Die Operation ist ja eine ziemlich einfache. Sie ist gegründet auf die von mir ins Leben gerufene Methode der Knochenlappenbildung. Ich habe in dem Falle damals zunächst über der Fibula einen Hautlappen abgelöst, der nach der Achillessehne hin mit dem freien Rande lag, dann habe ich ungefähr in derselben Grösse einen Periostknochenlappen abgelöst und umgebogen und unten mit den peronealen Sehnenscheiden vernäht. Es handelte sich darum, ob der betreffende Herr noch dienen oder den Abschied nehmen sollte, und der Effect der Naht war der, dass der Peroneus an Ort und Stelle blieb. Dem damaligen Herrn Premierlieutenant, jetzt zum Hauptmann avancirt, ist nun leider Gottes beim Reiten das Pech passirt, dass er sich die andere Peroneussehne auch luxirt hat. Er kam sofort nach der Verletzung hierher. Ich habe mich denn auch gar nicht lange damit aufgehalten, ihn durch orthopädische Versuche zu curiren, sondern sofort wieder den gleichen Periostknochenlappen gemacht, und es interessirt Sie vielleicht, das Resultat an dem Fuss zu sehen. Es sind jetzt sechs Wochen her. Ich habe in dem Fall den Knochenlappen etwas breiter angelegt. Nach dem Schnitt durch die Haut kam die Sehne überhaupt nicht zum Vorschein. Sie rutschte einfach mit ihrer Scheide über den Knöchel hin. Ich dachte dann, es sei besser, sie in der Scheide zu lassen, Bei dem ersten Fall hatte ich die Scheide selbst etwas knapper genäht. Ich hatte eine Stelle der Scheide nahe der Achillessehne zunächst angenäht. Ich löste das

Bindegewebe schon medialwärts nach der Tibia hin ab und schlug dann eine Schale etwa von 4 cm Breite weg, an der also auch der Peroneus sitzen blieb. Dann wurde die Schale herumgebogen, mit Catgutnähten an die Sehnenscheide und über sie hinaus genäht, und nun der Hautlappen darüber. (Demonstration des Patienten.) Die knöcherne Schale liegt hier nicht ganz innerhalb des Knöchels, sondern oberhalb. Aber ich glaube, sie ist ganz hinreichend, um als Barrière zu dienen, die der Peroneus wohl nicht überspringt.

b) **Darmresection und Naht unter ungewöhnlichen Verhältnissen.** Es handelt sich hier um eine Anzahl von Resectionen und Nähten am Darm, bei denen einige Gesichtspunkte mindestens, wie ich glaube, von etwas grösserer Bedeutung sind. Ich will zunächst das, was ich für unwesentlich halte und was doch ein gewisses Interesse hat, vorabnehmen.

Fall 1. Vor, ich glaube jetzt $1^1/_2$ Jahren wurde uns von der Klinik des Herrn Senator eine Kranke zugeschickt von 50 Jahren, die angeblich sonst gesund gewesen war, dann aber seit drei Jahren eigenthümliche Erscheinungen von Kolik bekam, Erscheinungen, die sich im grossen und ganzen deckten mit denen, welche ich zuerst beschrieben habe als charakteristisch für die tuberkulöse Strictur des Darms. In den Kolikanfällen mit heftigen Schmerzen blähten sich die Intestina auf. Man sah, wie sie schlangenartig sich gegen die dünne Bauchwand bewegten. Das dauerte eine Minute. Dann kam ein eigenthümlich hohes plätscherndes Geräusch, mit dem Aufhören desselben hörte auch der Schmerz auf, und die Aufblähung des Darmes schwand. Man fühlte am Bauch einen Tumor in der Unterbauchgegend. Nach dem ganzen Bilde ist es wohl ziemlich zweifellos, dass es sich um eine Strictur handelte, und nach meinen Erfahrungen glaubte ich annehmen zu dürfen, es möge wohl eine tuberkulöse Strictur sein. Ich will mit zwei Worten auf diese Frage und die Sicherheit der Diagnose zurückkommen. Es wurde ein Bauchschnitt gemacht, bald kam man an ein colossal gefülltes Darmrohr, und zwar gefüllt, wie es auf den ersten Blick schien, mit Scherben. Ich hatte einen Darmschlauch von gewiss Armdicke in der Hand, und als ich ihn drückte, klang es genau so, als wenn man einen Scherbenbeutel hin- und herdrückt. Dann fand man auch die Strictur daneben. Die Strictur documentirte sich auf jeden Fall nicht als eine Tumorstrictur. Es war keine harte Geschwulst. Das Mesenterium war nur verwachsen, keine Drüsen im Mesenterium, und ich machte nun die Resection in der gewöhnlichen Weise. Es wurden ungefähr 15—20 cm resecirt. Ich pflege meine Resectionen nicht mit dem Knopf irgend welcher Art, sondern mit der circulären Naht zu machen. Ich habe so viele Menschen dabei gesund werden sehen und beherrsche die Technik dieser Methode so, dass ich gern bei dieser Methode bleibe. Meine Methode dabei ist eigentlich nichts Besonderes. Es ist im grossen Ganzen die Czerny'sche. Nur lege ich das allergrösste Gewicht auf einen Theil, um den sich meiner Meinung nach überhaupt die ganze Frage der soliden Naht dreht. Das ist der Mesenterialtheil. Wenn der gut versorgt ist, dann ist die andere Naht

Kinderspiel. Der Mesenterialtheil wird zunächst durch drei bis vier Nähte so vereinigt, dass die Nähte breit durch das Mesenterium und den Darm durch gerade an den Rand der Schleimhaut reichen, und diese Nähte — das wäre also streng genommen erst die zweite Lage von Nähten — werden geknotet. Dann wird zunächst die Schleimhaut von innen genäht, so als wenn man eine Hautwunde zunäht, bis zu dem Moment, in welchem das nicht mehr geht, weil man nicht mehr in den Darm hineinkann. Der Rest dieser Nahtreihe wird nun von aussen nach innen angelegt. Darüber kommt dann die zweite Reihe von Serosanähten in der bekannten, von Czerny angegebenen Art. — Dieser Fall verlief ohne irgend welchen Zwischenfall. (Präparat und Patientin.)

Nun zu dem, was eigentlich in dem Falle Interesse bietet. Als ich den Darm aufgetrennt hatte, zeigte sich das Object, das Sie hier sehen, als die klirrenden Scherben: unzählige Massen von Fruchtkernen aller Art, Pflaumen-, Birnen-, Aepfelkerne, Kirschen, also Dinge, die ganz gewiss nicht auf einmal, sondern nach und nach sich da angesammelt hatten, und ich glaube, dafür spricht gerade das Präparat.

Das Präparat hat den anatomischen Untersuchern viel zu rathen gegeben. Zunächst handelt es sich in der That um eine narbige Strictur, in der wir vergeblich tuberkulöse Reste gesucht haben. Trotzdem muss ich sagen, dass ich für meine Person nicht darauf verzichte, dass es sich um eine Tuberkulose gehandelt hat. Aber mag dem sein, wie ihm will; das, was das Interesse rege erhielt, war die eigenthümliche polypöse Bildung, die in dem zuführenden Rohr, in dem Rohr, in dem die massenhaften Steine waren, sich gebildet hatte; der grösste Polyp direkt in der Strictur. Diese Polypen, die aussehen wie Erdbeeren, die grösseren wie Himbeeren, haben sich bei der Untersuchung einfach als Papillome herausgestellt. Es sind ganz gewöhnliche Papillome, und es dreht sich nun um die Frage: sind die Papillome, wie von mancher Seite behauptet wurde, das Primäre, oder, wie ich behaupte, das Secundäre; handelt es sich also einfach um entzündliche Bildungen, nicht etwa um Geschwülste im eigentlichen Sinn, um die Bildungen, wie wir sie sehen hinter dem Präputium bei eitriger Balanitis. Nun, ich meine, wenn dieses Material von Fremdkörpern lange in einem Darm sich aufhielt und wenn, wie dies der Fall war, sich ein schwerer Katarrh der Darmschleimhaut mit dieser Hypertrophie, die Sie hier sehen, entwickelt hat, dann ist es doch in der That kein Wunder, wenn sich auch einmal Papillombildung entwickeln kann.

Nun zu dem zweiten Fall, der eigentlich ganz ausserordentlich einfach ist, der aber doch in einer Beziehung wieder sehr complicirt war.

Fall 2. Es handelt sich um eine 30jährige Frau, die vor etwa zwei Jahren n der Klinik war wegen einer ganz typischen Gallensteinkolik. Es wurden

ihr die Gallensteine entfernt. Es waren, glaube ich, circa 70—80. Einige lagen im Ductus cysticus und mussten da mit einiger Mühe herausgeholt werden. Sonst war aber nach dem Verlaufe nichts zu sagen. Die Kranke wurde nach vier Wochen entlassen. Nun haben wir längere Zeit nichts von ihr gehört, bis sie etwa ein Jahr nachher aus der Poliklinik kam mit der Diagnose: erneute Anfälle von Gallensteinkolik. Die Frau war ziemlich wohlgenährt gewesen, als wir sie zuerst operirten, und nun hatte sie doch sehr abgenommen, und, was mich gleich frappirte, die Anfälle waren doch nicht ganz dieselben, welche sie früher hatte. Sie hatte doch mehr Darmstenoseerscheinungen. Der Stuhl war retardirt, sie bekam Darmkolikanfälle, die sich lösten, wenn Flatus abging, wenn sie Stuhl hatte. Genug, ich dachte viel eher daran, dass es sich wohl um Verwachsungszustände von dem Gallenblasenschnitt handelte. Freilich machte mich wieder irre, dass man in der Tiefe so etwas von einem Tumor fühlte. Nach Anlegung eines etwas verlängerten Schnittes in dem alten, kamen zunächst in der That die Ihnen bekannten gewöhnlichen Verwachsungen, wie sie bei entzündlichen Processen der Gallenblase vorkommen, oder nach Operationen der Gallenblase; bestimmte Verwachsungen des Netzes mit der Leber, mit dem Gallenblasenrand, Verwachsungen des Colons. Als ich die alle mit grosser Mühe gelöst hatte, kam die Gallenblase zum Vorschein. Sie war absolut leer. Dann, als ich an dem gelösten Colon zog, kam der Tumor zum Vorschein. Aber er kam nicht bis an die Oberfläche. Ich konnte ihn zunächst nicht weit von der Wirbelsäule lösen, doch fühlte ich sofort, dass ich das Colon in Händen hatte und dass die Geschwulst eine Neubildung des Colons war. Dieser Fall hat also insofern Interesse, als er allerdings die diagnostischen Künste etwas in Versuchung führte. Ich glaube, dass die Diagnose eines Tumors des Darms gewiss niemand in dem fraglichen Falle gelungen wäre. Die Operation hat, wie Sie sich denken können, Schwierigkeiten gemacht und lange gedauert. Schon wenn man vielfache Verwachsungen löst, so dauert es ja immerhin unter Umständen eine Stunde, und so ist es nicht wunderbar, dass die ganze Operation alles in allem drei Stunden gedauert hat. Die Dauer der Operation war aber noch hauptsächlich deshalb so lang geworden, weil grosse Drüsen im Mesenterium bis zur Wirbelsäule hingingen und weil ich also erst einmal bis in die Tiefe an der Wirbelsäule diese Drüsen entfernen und dann mit grosser Mühe alle Verwachsungen der Geschwulst selbst lösen musste, bis ich den kranken Darmabschnitt vor die Bauchhöhle ziehen, ihn reseciren und nach der Resection die Naht machen konnte. Aber die Kranke ist trotz der langen Dauer der Operation ohne irgend einen Anstand geheilt, sie hat niemals auch nur einen Fieberzustand gehabt. Es handelt sich um eines jener gewöhnlichen Cylinderzellencarcinome, welches nach dem Mesenterium durchgewachsen war. Die Kranke ist vor fünf Wochen entlassen worden. Ich habe sie vor 14 Tagen noch einmal gesehen; sie befand sich ganz wohl.

Nun, m. H., während diese Fälle immerhin noch verhältnissmässig einfach waren, möchte ich Ihnen jetzt zwei Fälle mittheilen, den einen Fall von Darmnaht, den andern auch wieder von Re-

section, bei denen beiden in Beziehung auf die Operation selbst wie besonders auf die Nachbehandlung ganz andere Gesichtspunkte maassgebend waren.

Fall 3. Es ist wohl jetzt ein Jahr her, dass eine Frau zu uns kam mit schweren Kolikanfällen, die sich als Gallenkolik manifestirten. Die Frau, 30 Jahre alt, war sehr fett. Doch fühlte man einen grossen Tumor, etwa gänseeigross, in der Gallenblase. Der Tumor war mit den Bauchdecken verwachsen, und die Haut bereits geröthet. Es wurde ein grosser Schnitt über dem Tumor gemacht. Sofort kam man in einen grossen Hohlraum, der mit Eiter und massenhaften Gallensteinen gefüllt war. Nach Entleerung des Eiters und der Gallensteine drang dann der Finger erst in die Gallenblase. Ein Sack lag also vor der Gallenblase und dem sich daran schliessenden, gegen die Bauchhöhle abgekapselten Abscess, der nach unten tief bis in die Gegend der Wirbelsäule, nach vorn bis an die Bauchwand und bis in die Bauchdecke hineinging. Dann wurde das Loch in der Gallenblase erweitert, und nun entleerten sich endlos Steine von allen Formen und allen Grössen. Natürlich wurde das Loch breit offen gelassen, und die weitere Entleerung von Steinen nahm nun kein Ende. Es dauerte, glaube ich, ein halbes Jahr lang, dass immer wieder von neuem grössere oder kleinere Steine sich aus der Oeffnung am Bauch entleerten. Endlich liess das etwas nach. Dann veränderte sich das Bild. Wodurch das Elend veranlasst war, das nun kam — ich weiss es nicht. Möglicherweise durch die Erweiterungsversuche an der Fistel. Plötzlich entleerte sich Koth, und zwar Dickdarmkoth; zunächst wenig, dann aber immer mehr, schliesslich recht viel. Ich muss gestehen, dass ich mich lange davor gescheut habe, mit der Kranken irgend etwas zu machen. Schliesslich aber musste doch etwas geschehen, und ich hatte mir auch den Plan durchdacht, wie man wohl mit der geringsten Gefahr an die Fistel herankommen könnte. Dass es eine Dickdarmfistel war, war sichergestellt; dass sie in der Linie der Gallenblasenfistel überhaupt lag, war ebenfalls sichergestellt. Ich verfolgte also den Plan, dass ich nach Führung eines grossen Schnittes unterhalb der Fistel an dem Rand des Rectus über den Nabel hin zunächst in das Peritoneum eindrang. Die Fistel, die reichlich secernirte, war möglichst desinficirt und dann zugestopft worden. Ich führte die Hand in den Bauch und griff die Fistel, die selbstverständlich nicht nur ein Röhrengang war, sondern um die herum alle möglichen Intestina verwachsen waren. Als ich den Strang sicher hatte, löste ich die Intestina, die sich leicht lösten, und umschnitt in ähnlicher Weise, wie man es bei den Hernien macht, die Fistel, immer mehr und mehr in die Tiefe gehend, von ihrer Peripherie ab, wobei erst in ziemlich erheblicher Tiefe die Fistel aus der Gallenblase kam, die hineinmündete. Ich kam dann schliesslich bis auf die Wirbelsäule und hatte an dem langen Fistelgang, den ich so frei gemacht hatte, das Mesenterium und den Mesenterialtheil des Colon ascendens hängen. Es gelang nun mit grosser Mühe, das Colon so freizulegen, dass ich es bis fast an die Bauchdeckenwunde der sehr fetten Person heraufziehen konnte. Nun nähte ich zunächst das Colon mit einem Stich an die Bauchwand fest, dann schnitt ich die Fistel ab, nachdem ich ringsum mit Gaze

verwahrt hatte, und es kam nun ein Loch von ungefähr Erbsengrösse oder etwas grösser nahe am Mesenterialrande des Darms zum Vorschein. Es gelang, dasselbe durch Einstülpung der Umgebung der Fistel zu nähen. Eine doppelte Nahtreihe schloss dasselbe fest zu. Aber nun kam die schwierige Frage: soll man den Bauch unter diesen misslichen Verhältnissen zunähen, während überall der Koth abgeflossen war und immer noch Steine kamen, Steine in dem Gewebe waren? Ich hielt es für richtiger, von dem Verschluss des Bauches abzusehen. Ich liess die Wunde offen und nähte das Colon gegen das Peritoneum an, so dass es also gleichsam oberflächlich zu liegen kam, und stopfte die ganze andere Wunde mit Gaze zu. In der Art ist denn auch der Darm vollständig verheilt. Es ist von dem Moment an keine Spur von Koth mehr gekommen. Hingegen kam nach einiger Zeit wieder die Gallenblasenfistel zum Vorschein, und es entleerte sich eine Anzahl von Steinen. Ob die Fistel heute ganz beseitigt ist, weiss ich nicht; dieselbe erscheint fast geheilt, ohne Ausfluss.

Im Anschluss an diesen Fall will ich einen zweiten, der ähnlich behandelt werden musste, mittheilen, bei dem aber noch grössere Anforderungen an die Heilung des resecirten Darms gestellt wurden.

Fall 4. Im Sommer d. J. kam ein etwas über 30 Jahre alter Pferdeknecht zu uns, mit der Angabe, er habe schon seit drei Jahren einen Bruch, der ihm aber nie Beschwerden gemacht habe. Nun habe sein Pferd, während er es habe beschlagen lassen wollen, ihm einen Huftritt gegen den Bruch oder gegen den Bauch gegeben, und er habe heftige Schmerzen. Als wir den Kranken ansahen, hatte er einen colossal fest eingeklemmten linksseitigen Leistenbruch. Es ist das also ein Fall von gewissem Interesse, insofern es sich in der That um eine sofortige traumatische Einklemmung handelt. Er wurde zwei Stunden, nachdem die Einklemmung stattgefunden hatte, operirt. Als ich den Bauch aufschnitt, waren wir alle entsetzt über den Geruch, der uns aus dem Bruchsack entgegenkam. Es stank fäculent in so enormer Weise, dass ich zunächst sofort die Meinung aussprach, der Darm sei geplatzt. Aber trotz allen Suchens fand sich, nachdem die Pforte erweitert war, nichts. Der Darm war ganz intact an der Oberfläche; er hatte eine glänzende Serosa. Dagegen stank er ebenso, wie das Netz, das daneben lag, und es war die Frage: was soll man mit der Schlinge machen? Das Netz wurde natürlich abgebunden. Der Darm hatte sich aber anscheinend vollkommen erholt. Er sah vollständig gut aus, und da ich schon öfter erlebt habe, dass im Bruchsack stinkendes Wasser ist und man die Schlinge zurückschiebt und schwere Entzündungserscheinungen nicht folgen, so schob ich die Schlinge zurück. Dann wurde der Bruch operirt, wie gewöhnlich. Es schien auch, dass der Verlauf ein vollkommen guter sei. Etwa vier Wochen lang war der Kranke ohne Beschwerden. Dann stellten sich ganz allmählich Stenoseerscheinungen ein, und zwar gleichzeitig mit einem Tumor, der sich über dem Poupart'schen Bande in der Richtung nach dem Nabel hin entwickelt hatte. Die Beschwerden der Kothentleerung steigerten sich. Es kamen förmliche Kolikanfälle. Es

gelang nur mit den stärksten Einläufen, mit grossen Dosen Ricinusöl, dem Kranken Stuhlgang zu verschaffen. Genug, es musste etwas geschehen. Etwa zwei Monate nach der ersten Operation, machte ich einen Bauchschnitt, und zwar über die Höhe der Geschwulst, der von der Symphyse aus über den Rectus hin durch den Transversus und den Obliquus verlief, nach dem Rippenrande der rechten Seite, bis in die Mamillarlinie. In diesem Schnitt wurden sämmtliche Muskeln durchtrennt. An dem Tumor fand sich eine derbe Schwarte, und als diese eingeschnitten wurde, kam ich auf einen kleinen Abscess mit kothigem Eiter. Die Sonde drang unzweifelhaft in einen Darm ein. Jetzt musste ich mich doch zunächst einmal informiren, wie die ganze Lage der Darmfistel und der Darmstenose war. Deswegen schnitt ich nun zunächst den Bauch nach oben auf. Das Peritoneum war bis reichlich 4 cm oberhalb der Geschwulst zu einer ungefähr fingerdicken Schwarte angeschwollen. Nun konnte ich mich durch Einführen der Hand überzeugen, dass eine Darmschlinge, und zwar eine hohe Dünndarmschlinge mit den Bauchdecken und hier mit dem obenerwähnten Abscess zusammenhing und dass eine Menge von Netz, eine ganze Zahl von anderen Schlingen mit ihr verwachsen war. Soweit wie möglich wurde zunächst diese Schlinge aus ihren Verwachsungen gelöst. Dann umschnitt ich den Abscess in ähnlicher Art, wie bei der Gallenblasenfistel, mehr und mehr in die Tiefe dringend, und so konnte ich allmählich das eigentliche Object, auf das ich losarbeitete, den verengerten fistulösen Darm, entwickeln. Ich konnte ihn allmählich aus der grossen Wunde herausziehen, nach dem gefüllten Darm oberhalb der stenotischen Stelle, und konnte den perforirten verengerten Theil zur Resection zurechtmachen. Ich zeige Ihnen zunächst die resecirte Schlinge. Ich will aber nochmals darauf hinweisen, dass dieser Theil der Schlinge, die eigentliche Stenose, ein grosses Loch hatte und dass hier ein grosser, stinkender, etwa hühnereigrosser Abscess lag, ich also immer mitten im Eiter operirte und dass die Gefahr des Einfliessens von Eiter in das Peritoneum ganz ausserordentlich gross war. Das Präparat, das ich Ihnen herumgebe, zeigt, dass es sich um eine Stenose mit erheblicher Erweiterung des zuführenden Stückes, Verengerung des abführenden und mit einer Perforation und einem daran hängenden Abscess handelt. Soviel ich mich erinnere, sind, glaube ich, 20—25 cm Darm resecirt worden. Auch hier legte ich die Naht in der gewöhnlichen Weise an. Nun war aber doch die Verlegenheit sehr gross: was mit dem Bauch machen? Es war ein ziemlich grosses Loch, von den Rippen bis zur Symphyse. Ich entschloss mich, wenigstens den grössten Theil der Bauchwunde offen zu lassen, entsprechend den Erfahrungen, die wir ja heute recht zahlreich haben. Zunächst war dies ja die einzige Sicherstellung gegen den Eintritt einer diffusen eitrigen Peritonitis, und dabei haben die vielfachen ähnlichen Operationen wegen Eiterungen am Bauch bewiesen, dass die Gefahr eines Bauchbruchs von grosser Ausdehnung gering ist. Ich nähte nun etwa 3—4 cm der Bauchwand nach oben zusammen und stopfte den ganzen übrigen Bauch mit Jodoformgaze aus. Es hat ziemlich lange gedauert, lange um den Darm herum geeitert, so dass wir alle paar Tage einmal wieder auswaschen

und verbinden mussten, aber plötzlich hörte die Eiterung auf, und der Bauch heilte zu. Der Kranke ist ungefähr sechs Wochen nach der Operation geheilt entlassen.

Zunächst darf ich wohl mit einer gewissen Genugthuung darauf verweisen, dass die Leistungsfähigkeit der Methode der Darmnaht doch eine colossal grosse sein muss, wenn man den Darm mitten im Eiter liegen lassen kann. Die Heilung ist, trotzdem der Darm im Eiter lag, zustande gekommen. Aber dann darf ich wohl weiter darauf hinweisen, dass es gewiss für eine ganze Reihe von Fällen nachahmenswerth ist, wenn man die Gefahr einer solchen Operation nicht dadurch erhöht, dass man sich darauf capricirt, den Bauch sofort zu verschliessen. Ich habe gehört, dass ein neuer Knopf zur Darmnaht erfunden worden ist, und wollte den Erfinder veranlassen hierher zu kommen; er ist aber leider bereits in das Land der Knöpfe, nach Amerika, wieder abgereist. Der „neue resorbirbare" Knopf ist in der Klinik in der Ziegelstrasse und in der medicinischen Gesellschaft demonstrirt worden.

Discussion: Herr Israel: Ich habe die Tamponade der Bauchhöhle bei allen zweifelhaften Fällen in ziemlich grossem Umfange gemacht und kann in das Lob derselben einstimmen. Gegen den Prolaps der Därme bei ausgedehnter Eröffnung der Bauchhöhle habe ich wiederholt ein Verfahren angewendet, welches sich bewährt hat. Ich ersetze das verloren gegangene Peritoneum durch eine Jodoformschürze, welche ich weit unter die Bauchdecken hineinschiebe, und lege darüber einige Suturen durch die Bauchwundränder, welche dieselben bis auf 2—3 cm nähern. Ich kann wohl sagen, dass ich niemals, selbst bei den allerausgedehntesten Eröffnungen vom Schwertfortsatz bis herunter zur Symphyse einen Prolaps bisher gesehen habe, wenn die Jodoformschürze weit genug unter die Bauchdecken hineinragt.

Herr Sonnenburg: Ich bin auch ein grosser Freund der Tamponade der Bauchhöhle in allen den Fällen, wo man nicht ganz sicher ist, dass nicht irgend welche entzündlichen Noxen in der Bauchhöhle zurückgeblieben sind. Gegen diese Gefahr schützt eine möglichst breit angelegte Tamponade am besten, besonders auch bei Verdacht auf bereits gleichzeitig vorhandene Peritonitis. Ich kann auch dem beistimmen, was der College Israel sagt. Ich habe gerade gefunden, dass da, wo Prolaps der Därme droht, die Schürzentamponade ausgezeichnete Dienste leistet, und ich habe bei Baucheröffnungen, wo sehr grosse Höhlen zu tamponiren waren, mich immer grosser Schürzen, in der letzten Zeit aus Silbergaze (Credé) bedient. Soweit meine Erfahrungen reichen, eignet sich diese speziell für die Tamponade der Bauchhöhle. Sie macht keine unangenehmen Nebenerscheinungen und scheint die Antisepsis der Bauchhöhle, die Bekämpfung der entzündlichen Reizzustände der Bauchhöhle in ganz geeigneter Weise zu bewirken.

3. Herr A. Köhler berichtet über die auf der Nebenabtheilung für äusserlich Kranke in der Charité gemachten Erfahrungen mit

der **Thiersch'schen Transplantation.** Zuerst mehr zufällig, seit einem Jahre, nachdem Schnitzler, Ewald, Auerbach, Jottkowitz, Schultheis ihre Erfolge berichtet hatten, planmässig, wurde so transplantirt, dass die abgeschälten Streifen direkt auf die nicht angefrischte Geschwürsfläche gelegt wurden. Trotz der grossen Zahl von Unterschenkelgeschwüren, die auf der genannten Abtheilung zur Behandlung kommen (jährlich ca. 350), giebt es doch nur wenige Fälle, die sich zur Transplantation eignen; es ist aber nöthig, sich auf diese zu beschränken, weil man sonst Misserfolge erlebt. Die Läppchen heilen entweder gar nicht an, oder die Narbe des so verheilten Geschwürs bricht bald wieder auf. Geschwüre nach Verbrennungen sind oft der starken Secretion wegen nicht dazu geeignet, ebenso die varicösen Ulcera mit dicken callösen Rändern; bei diesen muss erst ein Stück aus der Vena saphena resecirt, die Exstirpation etwaiger Varixknoten vorgenommen und das Ulcus tüchtig circumcidirt werden. Will man in derselben Sitzung transplantiren, dann müssen die Granulationen und die Geschwürsränder in grosser Ausdehnung abgetragen werden. Köhler hat gewöhnlich abgewartet; viele Ulcera heilten jetzt, nach Beseitigung der Stauung, der Unnachgiebigkeit und schlechten Ernährung der umgebenden Haut, von selbst. War es nicht der Fall, dann wurde transplantirt, die Streifen wurden direkt den gereinigten und abgetrockneten Granulationen aufgelegt und mit einem Mullbausch aufgedrückt. Darüber Salben oder Pulver oder einfach steriler Mullverband. In 14 Fällen (acht Männer, sechs Weiber) kein Misserfolg; einige Male brach die Narbe bei zu frühem Aufstehen wieder auf, wie es bei jeder Behandlung vorkommt. Beobachtungszeit zum Theil $^1/_4$, $^1/_2$ und 1 Jahr — da das Verfahren in den überhaupt für die Transplantation geeigneten Fällen ebenso sicher ist wie die Transplantation auf frische oder angefrischte Wundflächen und doch immerhin eine Vereinfachung der ursprünglichen Methode darstellt, glaubt Köhler berechtigt zu sein, es zu weiteren Versuchen zu empfehlen. (Im Anschluss an den Vortrag Vorstellung von drei früher operirten Kranken. Mehr waren von den 14 nicht mehr aufzufinden gewesen.)

Discussion: Herr Karewski: M. H.! Bei den häufigen Gelegenheiten, zu transplantiren, die auch mir vorgekommen sind, habe ich die Versuche, Thiersch'sche Lappen auf granulirende Flächen aufzupflanzen, gleichfalls gemacht. Ich muss nun sagen: gelungen ist es mir gerade so gut wie Herrn Prof. Köhler. Ich glaube aber doch, dass die Sache gewisse Nachtheile hat. Ad 1 habe ich gerade in solchen Fällen, wo ich auf granulirende Fächen, sei es auf vorbereitete granulirende Flächen oder auf solche, die von vornherein gut zu sein schienen, Thiersch'sche Läppchen aufgelegt hatte, gefunden, dass die Thiersch'schen Läppchen

sich wieder verlieren, so wie es von Herrn Prof. Köhler hier beschrieben worden ist, dass man also nach fünf bis zehn Tagen nicht mehr eine trockene, sondern eine granulirende, mit einem grauen Hauch versehene Fläche vor sich hat und diese erst secundär vernarbt. Ob dieser graue Hauch immer wirklich ein angeheiltes Läppchen bedeutet, möchte ich bezweifeln, besonders in solchen Fällen, wo es sich um so kleine Wunden handelt wie bei den von Prof. Köhler gezeigten. Zweitens habe ich gefunden, dass diese Läppchen nach der Anheilung nicht so beständig sind wie diejenigen, welche man auf frische Wunden aufgelegt hat, und dass gerade in solchen Fällen, wo man besonders Fussgeschwüre in der beschriebenen Weise behandelt hat, sehr leicht Recidive nach der Transplantation auftreten, Erfahrungen, die gewiss von anderen Operateuren auch gemacht worden sind. Ich möchte hinzufügen, dass ich nicht glaube, dass die Anfrischung an sich ein sehr wesentlicher Eingriff ist. Wenn man, anstatt wie es gewöhnlich geschieht, mit dem scharfen Löffel die Flächen abzuschaben, ein Rasirmesser nimmt und mit demselben die Geschwürsfläche glatt abträgt, so ist das eine durchaus schmerzlose Operation, die ich persönlich niemals in der Narkose vorgenommen habe, ebenso wenig wie ich für die Gewinnung der Thiersch'schen Läppchen Narkose anwende. Wird also der Eingriff wirklich um ein weniges vergrössert, so hat man doch dafür eine sehr viel grössere Sicherheit der Anheilung. Das aber kann ich bestätigen, was Herr Prof. Köhler gesagt hat, dass es gar nichts ausmacht, ob die Wunde blutet. Wenn man auf eine blutende Wunde Läppchen auflegt und nur dafür sorgt, dass ein genügend comprimirender Verband das Blut unter den Läppchen herausdrückt, so heilen die Läppchen nachher anstandslos an. Es kommt also auch die Blutung nicht in Betracht, und die Thatsache, dass man bei Transplantation nach Anfrischung nach acht bis zehn Tagen eine complet vernarbte Wunde hat, spricht doch dafür, dass diese Methode wesentlich vorzuziehen ist, zumal sie doch eine Abkürzung der Heilungsdauer bedeutet. Ich möchte ferner glauben, dass man in solchen Fällen, wo man wegen Fussgeschwür die Vena saphena exstirpirt oder unterbunden hat, gleichzeitig das Geschwür anfrischen und transplantiren soll. Die Operation wird kaum eingreifender, und die Zeit des Abwartens fällt fort. Man beseitigt in der gleichen Zeit, in der die für Unterbindung der Vena saphena gesetzte Wunde verheilt, gleichzeitig das Geschwür. Was die Beobachtung des Herrn Prof. Köhler über die Zusammenziehung der Narben nach Transplantation betrifft, so scheint mir, dass diejenigen Narben sich am meisten zusammenziehen, welche auf granulirende Flächen transplantirt worden sind. Wenigstens habe ich den Eindruck gehabt, kann allerdings hinzufügen, dass auch bei angefrischten Flächen, die wohl zehn- oder zwanzigmal grösser gewesen sind als die hier demonstrirten, die Narbenzusammenziehung sehr excessiv sein kann. Ich habe bei Kindern nach Verbrennung einmal den ganzen Oberschenkel und einmal den ganzen Unterschenkel mit Ausnahme einer kleinen Hautbrücke, die auf der Tibia gesessen hatte, transplantirt. Nach Jahresfrist waren die vollkommen angeheilten Läppchen ausserordentlich verkleinert. Ich habe die Vorstellung gewonnen, als ob die nachwachsende Haut die Läppchen verdrängt. Ich

möchte dann noch auf eine Beobachtung aufmerksam machen, die mir vor einiger Zeit passirte, als ich zu einer Transplantation bei einem Menschen, der durch langes Krankenlager heruntergekommen war und dem ich nicht zumuthen wollte, von seiner eigenen Haut das Material herzugeben, einmal von seinem jüngeren Bruder, das andere Mal von seiner Braut die Lappen entnahm. Diese Lappen sind alle angeheilt, aber alle wieder verloren gegangen. Erst nachdem ich von der eigenen Haut des Kranken transplantirt habe, sind die Lappen dauernd geblieben, und zwar jetzt seit Jahresfrist. Ich weiss nicht, ob von anderer Seite ähnliches gesehen worden ist. Aber ich weiss, dass das Gegentheil beschrieben wurde, dass man Negerhaut auf weisse Haut aufheilen kann. Wie gesagt, es ist eine einzelne Beobachtung. Schliesslich möchte ich noch hinzufügen, dass für sehr grosse Fussgeschwüre, besonders für solche, welche den Knochen freigelegt haben, doch die Lappenmethode nach Maass mehr geübt werden soll. Man bekommt sehr viel schönere und dauerhaftere Resultate. Ich werde vielleicht Gelegenheit haben, einen Fall vorzustellen, der sechs Jahre lang in allen Krankenhäusern nach allen Methoden transplantirt, ausgeschabt und doch nicht geheilt worden ist, der mir zur Amputation überwiesen worden ist und den ich mit der Maass'schen Methode geheilt habe.

Herr Hildebrand: Ich möchte nur eine kleine historische Bemerkung machen. Als ich Assistent bei Geheimrath Ried, dem verstorbenen Chirurgen in Jena, war, zu einer Zeit, ehe die Thiersch'sche Transplantation gemacht wurde, wurden die Reverdin'schen Transplantationen dort so ausgeführt, dass die Läppchen genau in derselben Weise, wie es von Thiersch später angegeben wurde, dem Arm entnommen wurden, also ebenso dünn, nur nicht so lang, und diese Läppchen wurden auf die Granulationen aufgepflanzt. Mit diesen Transplantationen habe ich damals auch die Erfahrung gemacht, dass die Erfolge bezüglich der Anheilung sehr gut waren, viel besser, als wenn die Lappen dick waren, wie sie bei der gewöhnlichen Reverdin'schen Transplantation genommen wurden.

4. Herr Bennecke: Zwei Fälle von **Hüftresection wegen Arthritis deformans** (mit Krankenvorstellung).

Fall 1. 42jährige Frau mit angeborener Hüftverrenkung rechts, welcher vor sechs Jahren beide Mammae wegen Krebs amputirt sind, litt seit einigen Jahren an Schmerzen in der rechten Hüfte, welche sich in der letzten Zeit nach einem Fall bis fast zur Unfähigkeit, zu gehen, steigerten. Befund bei der Aufnahme war der der Luxation der rechten Hüfte mit 5 cm Verkürzung, ausgiebiger Beweglichkeit, deutlicher Crepitation und enormer Schmerzhaftigkeit beim Gehen. Diagnose wurde offen gelassen zwischen Arthritis deformans und Carcinom im Femurkopf. Nach mehrwöchiger vergeblicher Extensionsbehandlung Resection im Schenkelhalse (durch Geh. Rath König), wobei sich kein Carcinom, wohl aber an dem kleinen difformen Kopf starke Arthritis deformans fand. Annageln des Femur am Darmbein in Abduction, da bei dem Mangel einer ausgebildeten Pfanne andere Fixation nicht möglich war. Heilungsverlauf

ohne Besonderheit. Bei ihrer Entlassung war die Frau entschieden gebessert und ging an Krücken. Jetzt, $1^1/_4$ Jahr später, geht sie ohne Krücke, Stock und hohe Sohle und ist, wenn auch nicht völlig schmerzfrei, so doch ihrer eigenen Angabe nach viel besser daran, als vor der Operation. Der Femur steht ziemlich fest am Becken fixirt.

Fall 2. 39jährige, bis dahin gesunde Frau, verspürte seit einem Jahr Schmerzen beim Gehen und zunehmende Steifigkeit in der rechten Hüfte. Befund bei der Aufnahme: hinkender, vorsichtiger Gang, Bein auswärts rotirt, 3 cm verkürzt, in der Hüfte fast unbeweglich. Vorn und seitlich am Hüftgelenk eine sicht- und fühlbare, harte, als Auftreibung des Trochanters imponirende Geschwulst. Diagnose blieb trotz Röntgenbildes schwankend zwischen Sarcoma femoris und Arthritis deformans.

Operation (Geh. Rath König): Freilegung der Geschwulst, als welche sich der subluxirte, nur zum kleinsten Theil in der Pfanne stehende Kopf mit typischen arthritischen Veränderungen herausstellte, der im Halse resecirt wurde. Glatte Heilung der nicht genähten, mit Jodoformgaze tamponirten Wunde unter Extensionsbehandlung. Bei ihrer Entlassung, $4^1/_2$ Monate nach der Operation, ging sie am Stock ohne Schmerzen, das Bein war 4 cm verkürzt, in der Hüfte ziemlich reichlich beweglich. Heute, ein halbes Jahr nach der Operation, geht sie am Stock recht gut, hat nur selten noch etwas Schmerz. Es besteht eine Verkürzung von 4 cm, Flexion bis zu 1 R. Sie fühlt sich ausserordentlich gebessert. Der in sehr typischer Weise arthritisch veränderte Schenkelkopf enthält im Innern, dicht unter dem Knorpel, einen haselnussgrossen Heerd weichen Gewebes, der sich scharf gegen die umgebende Spongiosa absetzt. Mikroskopisch stellt er ein äusserst lockeres, netzartig angeordnetes Bindegewebe mit einigen Fettzellen und zierlichen Gefässen dar. Die Knochenhöhle der kleinen Geschwulst macht den Eindruck einer erweiterten Spongiosamasche; hierfür spricht noch die Anwesenheit einiger kleinerer ähnlicher Heerde im Schenkelhals, welche in deutlich vergrösserten Markräumen liegen. Die Geschwulst ist nach dem histologischen Bild am ehesten als Myxom zu bezeichnen und scheint aus dem Markgewebe hervorgegangen zu sein.

Diese beiden Fälle sind geeignet, die Berechtigung der chirurgischen Behandlung gewisser Fälle von Arthritis deformans zu illustriren. Die Resection liess die Schmerzen fast völlig verschwinden bei guter Gebrauchsfähigkeit des Gliedes.

5. Herr Heintze berichtet über **79 Resectionen der Vena saphena magna**, welche bei der Behandlung varicöser Unterschenkelgeschwüre auf der chirurgischen Nebenabtheilung der Königlichen Charité seit December v. J. ausgeführt wurden. Unter 35 Frauen und 28 Männern war die Operation 27mal am linken Oberschenkel, 20mal am rechten und in 46 Fällen beiderseits gemacht worden. Die meisten Patienten standen im mittleren Lebensalter, der jüngste war 20, der älteste 58 Jahre alt. In vier Fällen war kein einheitlicher Stamm der Saphena vorhanden, sondern der-

selbe war durch zwei ziemlich parallel verlaufende, mittelstarke Venen ersetzt. 19mal wurden gleichzeitig grössere Convolute von Varicen an den Unterschenkeln entfernt, und 7mal wurde ausser der Resection der Saphena oberhalb der Mitte noch ein varicöser Knoten ihres Stammes dicht oberhalb oder unterhalb des Knies exstirpirt.

Die Operation war nicht nur auf diejenigen Fälle beschränkt worden, in denen die Saphena selbst äusserlich sichtbare, stark erweiterte varicöse Knoten aufwies, sondern die Resection wurde vorgenommen, sobald neben dem Ulcus ausgedehntere Varicenbildung vorhanden war. In der Regel war allerdings wenigstens im unteren Drittel des Oberschenkels ein Varixknoten oder eine gleichmässige Erweiterung der Saphena zu bemerken, und in diesen Fällen gelang es auch stets, durch den Trendelenburg'schen Compressionsversuch die Insufficienz der Klappen nachzuweisen. Wenn jedoch das Unterhautfettgewebe stark entwickelt war, dann kam es wiederholt vor, dass von der Saphena nichts zu sehen war. Gleichwohl erwies dieselbe sich bei der Operation regelmässig oft bis zur Fingerdicke erweitert und zeigte bereits mehr oder weniger starke Verdickung ihrer Wandung.

Bis auf einzelne geringe Stichcanaleiterungen, welche ausser einer vorübergehenden Infiltration der Umgebung und geringen Verzögerung der Heilung keinerlei üble Folgen hatten, wurden sonstige Störungen und Complicationen, durch die auch nur das subjective Wohlbefinden der Patienten vorübergehend getrübt worden wäre, nicht beobachtet. Der Einfluss der Operation auf die Heilung der Geschwüre war verschieden. Bei den einfachen varicösen Geschwüren war der Erfolg häufig überraschend. Nicht nur, dass dieselben stets sehr bald ein frisches Aussehen annahmen, auch die Ueberhäutung ging sehr schnell vorwärts, und wiederholt wurde beobachtet, dass drei- bis fünfmarkstückgrosse Ulcera beim ersten Verbandwechsel nach acht Tagen fast vollsländig geschlossen waren. War die Umgebung des Geschwürs von früheren Ulcerationen bereits narbig verändert, dann war der Erfolg weniger eclatant, und bei den callösen Geschwüron, bei denen der Grund und die Umgebung in weitem Bezirk in ein derbes, schwieliges, äusserst gefässarmes Narbengewebe umgewandelt war, erwies sich die Operation, wie nach ihrer Wirkungsweise nicht anders zu erwarten war, als einflusslos auf die Heilung. Sehr wesentlich schien die vorhergegangene Resection der Saphena den Erfolg und die Wirkung der verschiedenen kleinen Hülfsoperationen, wie Circumcision der callösen Ränder und Transplantation zu fördern. Bei sechs Personen, welche sich zu einer Nachuntersuchung eingefunden

hatten und welche im Januar, bezw. Februar v. J. operirt worden waren, waren die Geschwüre nicht wieder aufgebrochen. Unter diesen befanden sich zwei, bei welchen Thiersch'sche Transplantationen auf die granulirende Geschwürsfläche mit Erfolg ausgeführt worden waren.

Discussion: Herr Rotter erwähnt, dass eine Nachuntersuchung von Fällen, bei welchen die Trendelenburg'sche Operation vor 1 bis 4 Jahren gemacht worden war, ergeben hat, dass 60 % derselben geheilt geblieben waren. Als Ursache der Recidive ergab sich erstens der Umstand, dass die Unterbindung zu tief nach dem Unterschenkel zu gemacht worden war, und zweitens, dass in der ersten Zeit auch Fälle operirt worden waren, bei welchen das Trendelenburg'sche Phänomen der Klappeninsufficienz nicht deutlich vorhanden war. Im Gegensatz zum Vortragenden meint Rotter, dass das von ihm ausgeführte Experiment nicht beweisend sei und dass die Resection der Vene ohne Klappeninsufficienz keine guten Resultate ergeben würde.

6. Herr Hildebrand: **Resection der Harnröhre.** Gestatten Sie mir, Ihnen in aller Kürze einen Fall von ausgedehnter Resection der Harnröhre und der Corpora cavernosa penis mitzutheilen, in welchem eine circuläre Naht der Harnröhre mit vollkommenem Erfolge ausgeführt wurde.

Vor circa vier Wochen kam ein 68jähriger Herr zu mir, der in dem freien Theil seines Penis eine Geschwulst entdeckt hatte. Die einzigen Beschwerden, die der Herr hatte, waren ein lästiges Nachträufeln nach dem Urinlassen. In der Pars pendula des recht langen Penis fand sich auf der Unterseite, etwas links, ungefähr in der Mitte zwischen Corona glandis und Scrotalübergang, eine Geschwulst von der Grösse eines Taubeneies. Die Geschwulst fühlte sich sehr hart an wie Knorpel, hatte mit der Haut keinen Zusammenhang. Die letztere war frei verschieblich. Die Oberfläche der Geschwulst war glatt. Eine Harnröhrensonde passirte gut durch nach rechts von der Geschwulst, doch kam nach dem Sondiren eine Spur Blut. Vergrösserte Leistendrüsen fanden sich nicht. Die Geschwulst wurde von dem Patienten vor circa einem halben Jahr in der Grösse einer kleinen Kirsche entdeckt. Patient war sonst gesund. Nachdem der Penis stark angezogen und mit einem Gummischlauch die Blutzufuhr abgeschnitten, wurde die Exstirpation der Geschwulst vorgenommen von einem Längsschnitt auf der Unterseite, der von der Corona glandis bis zum Scrotalansatz reichte. Nach Beiseitepräpariren der Haut kam ich auf die Geschwulst. Es zeigte sich nun, dass die Geschwulst der Harnröhre so dicht anlag, dass bei der Exstirpation ein Stück Harnröhre geopfert werden musste. Die Geschwulst wurde nun im gesunden Gewebe exstirpirt, dabei fielen die beiden Corpora cavernosa penis in der Länge von $4^1/_2$ cm fast ganz weg und ebenso ein circa $3^1/_2$ cm langes Stück der Harnröhre. Die dorsalen Gefässe des Penis waren natürlich geschont worden. Nun wurden die Stümpfe der Corpora cavernosa durch eine Anzahl Catgutnähte vereinigt, dadurch wurde der Penis natürlich

sehr verkürzt, aber dicker. Jetzt konnte man die Harnröhrenstümpfe auch aneinanderbringen; sie wurden durch eine Anzahl Catgutnähte circulär vereinigt. Darüber erfolgte die Hautnaht in der Längsrichtung. Nach Lösung des Schlauches gab es keine Blutung. Katheter wurde nicht eingeführt. Ohne Zwischenfall erfolgte die glatte Heilung der Wunde, nur von der Narbe wurde ein kleines Stück nekrotisch. Patient liess vom ersten Tage an auf dem gewöhnlichen Wege ohne jede Beschwerde Urin. Eine Urinfistel bildete sich nicht, so dass Patient 2½ Wochen nach der Operation entlassen werden konnte.

Zwei Fragen sind es, auf die ich noch kurz eingehen möchte. Es könnte auffallend erscheinen, dass trotz so ausgedehnter Wegnahme des Penisschaftes der vordere Penistheil, die Glans, nicht nekrotisch wurde. Die Erklärung hierfür liegt in der eigenthümlichen arteriellen Versorgung des Penis. Die Glans penis wird bekanntlich von der Arteria dorsalis penis gespeist. Die aber blieb von der Operation unberührt. — Eine andere Frage ist die, ob die von mir ausgeführte Resection mit Rücksicht auf die definitive Heilung nicht sehr viel unvollkommener ist, als die Amputation des Penis. Nun, ganz abgesehen davon, dass mein Patient auf letztere Operation nicht eingegangen wäre, so glaube ich, der Unterschied ist nicht gross. Centralwärts erfolgte die Durchtrennung der Corpora cavernosa penis und der Harnröhre da, wo sie auch bei der Amputation in diesem Falle gemacht worden wäre, nämlich ungefähr da, wo das Scrotum sich an die Pars pendula ansetzt. Die Erhaltung der Glans aber bietet, bei den verschiedenen Gefässverhältnissen, keine wesentliche Erhöhung der Recidivgefahr. Andererseits aber ist sie für die Function des Urinlassens ganz ausserordentlich werthvoll. Wenn auch der wesentlich verkürzte, aber dickere Penis nach unten gebogen ist, so ist eben doch ein frei vorragender Penistheil da. Uebrigens lagen die Verhältnisse hier insofern sehr günstig, als der Penis sehr lang war und dadurch die Resection im gesunden Gewebe möglich war. Die Geschwulst hat sich als ein Endothelioma intravasculare herausgestellt.

Sitzung am 13. December 1897.

Vorsitzender: Herr Körte; Schriftführer: Herr Langenbuch.

1. Herr Brentano: **Zur chirurgischen Behandlung der Pericarditis.** (Siehe die Vorträge im II. Theil dieses Bandes, S. 73.)

Discussion: Herr Stadelmann: M. H.! Ich möchte mir erlauben, zu der Mittheilung als Gast das Wort zu ergreifen. Die Behandlung der Pericarditis scheint sich ja jetzt zu einem Grenzgebiete zwischen innerer Medicin und Chirurgie auszuwachsen, und es ist natürlich für uns

innere Mediciner von ganz besonderer Wichtigkeit, derartige Mittheilungen von seiten eines Chirurgen zu hören. Bis jetzt fiel ja die Behandlung der Pericarditis lediglich dem internen Mediciner zu, und es ist vielleicht aus diesem Grunde berechtigt, dass ich mit wenigen Worten noch auf einige Punkte zurückkomme. Ich weiss nicht, wie die Herren jetzt bei der Operation sich im allgemeinen zu einer Pericarditis stellen würden. Ich habe vielfach im Anschluss an einzelne Krankheitsfälle mit Herrn Collegen Körte über die Eingriffe gesprochen. Damals wurde als Bedingung für einen operativen Eingriff die Feststellung der Diagnose auf eiterige Pericarditis gefordert, und wir internen Mediciner sollten diese Diagnose beweisen. Das ist aber in den meisten Fällen unmöglich. Die Punction habe ich in solchen Fällen auch, gerade um die Diagnose auf eiterige oder seröse Pericarditis festzustellen, vielfältig versucht. Ich möchte ebenfalls wie Herr College Brentano aufs dringendste von derselben abrathen. Ich bin so vorsichtig wie möglich vorgegangen, habe die Punctionsnadel schichtweise hineingesteckt, ich bin mehrfach ganz unzweifelhaft in das Herz hineingekommen, obgleich ich die Kranken nach den üblichen Vorschriften die verschiedenartigsten Lagen einnehmen, sich hinlegen und Seitenlage einnehmen liess. Die Vorstellung, dass das Herz bei einer Rückenlage vermöge seiner Schwere zurücksinkt und die Flüssigkeit oben ist, ist jedenfalls eine vollständig falsche. In einzelnen Fällen wird man auch bei der Rückenlage direkt in das Herz hineinkommen, und das hat ja natürlich ganz ungeheuere Bedenken. Also die Diagnose, ob eiterige oder seröse Pericarditis, werden wir in den wenigsten Fällen feststellen können, denn alle übrigen diagnostischen Hülfsmittel (Fiebercurven etc.) sind nicht ausreichend. Stellen wir uns aber so, dass wir auch seröse Ergüsse, wenn eine Indicatio vitalis vorliegt, operiren, so tritt die Frage auf: wann sollen die Indicationen zur Operation gegeben sein? Ich habe die schwersten Fälle von Pericarditis mit kolossalen Ergüssen zu behandeln gehabt und habe gesehen, wie dieselben, selbst wenn ich schon verzweifelt habe, dass die Kranken durchkommen würden, und dieselben schon zwischen Leben und Tod einige Tage geschwankt hatten, doch plötzlich sich mit einer ungeheueren Rapidität resorbirten und die Kranken in Genesung, wenigstens in vorläufige Genesung, übergingen. Auch einen dritten Punkt können wir internen Mediciner meines Erachtens nicht, wenigstens nicht immer, feststellen, das heisst nämlich, ob alte Verwachsungen, resp. anderweitige Herzerkrankungen da sind. Eine Pericarditis finden wir in den meisten Fällen auf Grund früherer Herzfehler, und bei den Fällen kann ebenso gut wie eine Endocarditis auch früher schon eine Pericarditis dagewesen sein, ohne dass wir imstande sind, das eine oder das andere bei der bestehenden neuen Erkrankung mit Sicherheit auszuschliessen. Das wären die drei Punkte, die mir als internen Mediciner von ganz besonderer Wichtigkeit bei diesem Vortrage waren und über welche ich sehr gern noch von seiten der Herren Chirurgen diese oder jene Auskunft oder Belehrung haben möchte.

Kerr Körte: Ich will mir einige Bemerkungen auf diese Fragen gestatten. Ich habe zuerst das Pericard geöffnet wegen eiteriger Pericarditis bei Kindern, die an Osteomyelitis litten. Da war die Indication

zur Operation ziemlich klar. Die Kinder hatten Osteomyelitis der grossen Röhrenknochen; nach Aufmeisselung derselben ging das Fieber nicht zurück, sie bekamen ausserordentlich schnellen Puls und eine sehr stark vergrösserte Herzdämpfung. Ich habe in dem einen Falle mit einer feinen Hohlnadel die Punction gemacht und habe Eiter aspirirt. Ich wüsste auch kein anderes Mittel, auf welche Weise man einen sicheren Schluss auf die eiterige oder seröse oder sanguinulente Beschaffenheit ziehen soll, als schliesslich durch die Probepunction. Man kann ja, wenn eine Osteomyelitis als Grundkrankheit vorliegt, mit Wahrscheinlichkeit annehmen, wenn ein pericarditisches Exsudat kommt: es wird eiterig werden. Allein die Feststellung der Natur halte ich immer für eine ausserordentlich schwierige, und ich weiss kein anderes Mittel, als dass man eine feine Pravazcanüle dazu nimmt, obwohl mir diese Probepunction auch eine unbehagliche Manipulation ist. Denn wenn man noch so vorsichtig die Nadel führt — man stösst dann die Nadel nicht ins Herz, aber das Herz kann sich selbst in die Nadel hineinstossen, und dabei kann eine Blutung eintreten. Ich habe die Nadel im vierten Intercostalraum dicht am Sternalrand eingestochen, und sobald ich das Gefühl hatte, mit der Spitze in einer Höhle zu sein, die Nadel möglichst flach geführt, d. h. möglichst parallel mit der Körperoberfläche. — Besonders wichtig ist mir immer die Frage gewesen, ob das Herz gesund ist oder nicht. In den beiden weiteren Fällen, in denen ich von dem inneren Collegen ersucht wurde, die Operation des pericardialen Ergusses zu machen, lag nach der Ansicht des behandelnden Arztes ein Indicatio vitalis vor. Herr College Fraenkel motivirte die Aufforderung zur Operation dadurch, dass er mir sagte: wenn Sie nichts machen wollen, so wird der Patient in ganz kurzer Zeit suffocatorisch unter den grässlichsten Qualen zugrunde gehen. Die Frage: ist die Dämpfung im wesentlichen gebildet durch eine Herzvergrösserung oder durch den pericardialen Erguss? wurde nach eingehender Untersuchung und Ueberlegung dahin beantwortet, dass in dem betreffenden Falle mit sehr grosser Wahrscheinlichkeit — allerdings nicht mit absoluter Sicherheit — der Erguss die Hauptsache sei. Bei der Operation stellte sich aber beide Male heraus, dass die Ergüsse nicht so gross waren, wie wir angenommen hatten; dagegen bestand in dem einen Fall ein ganz ausserordentlich vergrössertes Herz; auch in dem anderen, bei einem 15jährigen Knaben, war eine beträchtliche Vergrösserung vorhanden, ausserdem frische Endocarditis. Die Erfahrungen, die ich bei diesen beiden Fällen gemacht habe, haben mich auch nicht gerade sehr ermuntert, in ähnlichen Fällen bei serösen und sanguinulenten Ergüssen die Operation zu machen, weil die Erleichterung, die ich dem Kranken schaffte, doch eine mässige war, und zweitens, weil die Frage, ob die vergrösserte Herzdämpfung vorwiegend durch den Erguss oder durch Herzdilatation veranlasst ist, in vielen Fällen nicht mit Sicherheit zu entscheiden ist. Besteht aber neben mässigem Erguss eine starke Dilatation des Herzens, dann ist der Erfolg des Eingriffes gering. — Was die Ausführung anbelangt, so muss ich sagen: ganz einfach ist sie mir nicht vorgekommen. Bei sehr dünnen Thoraxwandungen wird die lokale Anästhesie genügen. Wenn die Thoraxwandungen dick sind und starke Muskulatur vorhanden

ist wie bei den Männern, die ich operirte, muss man recht viele Schichten durchtrennen und sehr vorsichtig und behutsam vorgehen. Ein spanischer Arzt hat beschrieben, dass er mit einem Schnitt den Herzbeutel erreicht. Das thue ich nicht, sondern ich bin für ein vorsichtiges, schichtweises Präpariren. — Eine schwierige Frage ist die der Narkose. Der Betäubung mit Chloroform oder Aether stehen Bedenken entgegen. Für die oberflächlichen Schichten ist die Infiltration mit schwacher Cocaïn- oder Schleich'scher Lösung ausreichend. Für die tieferen Schichten ist das weitere Einspritzen zeitraubend, und man verwischt sich dadurch das anatomische Bild. Ich habe daher in der Regel neben der Injection von Cocaïnlösung in die Haut noch eine schwache Aetherbetäubung angewendet. Die Schwierigkeiten der Erkennung des Pericards und der Eröffnung desselben an der richtigen Stelle sind zuweilen recht bedeutend. In dem einen Falle trennte ich Schicht nach Schicht, und als ich das Pericard freigelegt hatte, war es ca. $^1/_2$ cm dick und bestand aus einzelnen Blättern. Das Herz reichte so weit nach rechts hinüber, dass ich mit der Knochenzange noch ein Stück von dem sternalen Rand herauskneifen musste, um an eine Stelle zu kommen, wo ich seitlich ein Drain zwischen Herzbeutel und Herz einschieben und das Exsudat entleeren konnte. Wenn man in solchen Fällen nicht sehr vorsichtig vorgeht, so kann man leicht Nebenverletzungen machen. Ich glaube, die chirurgische Behandlung der Entzündung des Pericards ist doch wohl im wesentlichen auf die eiterigen Ergüsse zu beschränken. Da liegt ja auch eine ganze Anzahl von Fällen vor, welche günstig ausgegangen sind. Auch ein Fall von Pericarditis bei Osteomyelitis ist von Gussenbauer durch Pericardotomie geheilt. Für seröse und sanguinulente Pericarditis möchte ich die Frage der Operation noch als eine offene ansehen. Es kommt darauf an, ob es sich bestätigt, dass nach der Entleerung des Exsudates durch Schnitt die Ausheilung eine bessere ist als bei der langsamen Resorption. Besondere Schwierigkeiten bietet das Erkennen gleichzeitiger Veränderungen am Herzen selbst.

2. Herr Körte: **Ein Fall von Exstirpation des persistirenden Ductus omphalo-mesentericus.** (Siehe die Vorträge im II. Theil dieses Bandes, S. 82.)

Discussion: Herr Karewski: M. H.: Ich habe dreimal Gelegenheit gehabt, den persistirenden Ductus omphalo-mesentericus zu beobachten und zu operiren. Ein Fall, den ich zuerst anführen will, ist durchgekommen. Das ist eine solch uncomplicirte Nabelfistel, wie die von Herrn Körte vorgetragene gewesen; uncomplicirt insofern, als sie ohne Darmprolaps verlaufen war, ich den Fall rein als Nabelfistel zur Behandlung bekam und in der Erkenntniss, dass es sich um den Ductus omphalo-mesentericus handelte, die Eltern zur Operation veranlassen konnte und dann genau, wie von Körte beschrieben worden ist, die Sache operirte. Der Eingriff ist in der That ganz analog dem der Resection eines Processus vermiformis. Ein anderer Fall, den ich zu behandeln hatte, ist in ebenso günstigem Zustande zu mir gekommen. Es war ein Kind aus der Praxis eines Collegen in Weissensee. In diesem Falle verweigerten die Eltern die Operation. Ich habe das Kind dann

lange Zeit nicht gesehen, wurde eines Tages schleunigst nach Weissensee gerufen, weil ein grosser Darmprolaps entstanden war und das Kind Ileus hatte. Ich habe unter den ungünstigsten Verhältnissen operirt, habe den Darmprolaps zurückgebracht, habe resecirt, aber das Kind ging an der Sache innerhalb weniger Stunden zugrunde. Ein dritter Fall — und das scheint mir der interessanteste zu sein, weswegen ich das Wort ergriffen habe — verlief in folgender Weise: Da hat es sich offenbar um den Zustand gehandelt, der hier auf dem Bilde 4 dargestellt ist, d. h. um den beginnenden Darmprolaps. Es hat ein Kollege ein Kind in Behandlung gehabt mit nässendem Nabel, der einen kleinen rothen Fortsatz zeigte mit Schleimabsonderung. Der College hat diesen kleinen Fortsatz, dessen Darmnatur er nicht erkannte, wie das ja leider so häufig geschieht, abgebunden. Das Kind hat zuerst Ileuserscheinungen bekommen, dann entleerte sich mit einem Male Koth aus der Darmwunde, und wenige Tage später kam ein colossaler Darmprolaps zustande. Hier waren offenbar bei der Abbindung des kleinen Darmprolapses beide Darmschlingen zugebunden worden. Das zuführende Ende hatte sich während des Ileus natürlich sehr stark ausgedehnt. Aus ihm entleerte sich nach Abstossung der Ligatur der gesammte Koth, er konnte in das abführende Ende rechts übertreten. Nun entwickelte sich eine Intussusception, die, durch das zuführende Ende heraustretend, schliesslich als colossales Darmconvolut aussen auf der Bauchoberfläche lag, als ich das Kind zu Gesicht bekam. Der Darm war bereits völlig nekrotisch, und ich fand eine zweite, kleine Oeffnung des Nabels, ebenfalls im Darm — aber in das abführende leere Ende führend —, die nicht anders zu erklären ist, als dass eben an ihn vorbei die seitliche Ausstülpung stattgefunden hat. Ich habe auch in diesem Falle noch die Resection gemacht, das Kind ist aber innerhalb 24 Stunden gestorben. Wie schon Herr Körte bemerkt hat, sind alle Fälle mit Prolaps gestorben, und der von Löwenstein beschriebene ist ja keiner mit Prolaps, sondern es handelt sich um eine operativ gemachte Eventration ausserhalb des Fortsatzes. Alles spricht dafür, dass man die Darmfistel frühzeitig operativ beseitigen muss.

Herr Lindner: M. H.! Diese Nabelfisteln und die sich daran schliessenden Störungen sind ja verhältnissmässig leicht zu erklären. Wir haben neulich einen sehr eigenthümlichen Fall von Nabelfistel zu operiren gehabt, wo bei einem dreijährigen Knaben seit längerer Zeit schon so ein kleiner rother Wulst bestanden hat. Seit einigen Wochen oder seit einigen Monaten hat sich eine Secretion aus dieser Fistel etablirt, und es war die ganze Bauchwand in weitem Umkreise angedaut. Man kam mit der Sonde hinein, ein Stück in das Abdomen, konnte aber in keiner Weise von irgend einer Seite, auch nicht von Seiten der Därme, irgend eine Störung constatiren. Das Kind war sehr elend geworden, und es wurde eine operative Beseitigung gefordert. Ich machte die Laparotomie und fand hinter dem Nabel einen Tumor von Wallnussgrösse, welcher in keiner Weise mit dem Darm in Verbindung stand. Die Därme waren sehr gut entleert und lagen in der Tiefe ganz wundervoll da. Es war überhaupt auch mit keinem Organ der Bauchhöhle irgend eine Communication zu finden. Nur von dem oberen Pol zog ein ganz feiner Binde-

gewebsstrang nach der Oberfläche der Leber in der Gegend der Incisur, aber dieser Strang enthielt kaum Gefässe und schien überhaupt gar keine Bedeutung zu haben. Der Tumor wurde excidirt, und es fand sich dann bei der Untersuchung, dass er mit einer Schleimhaut ausgekleidet war, die durchaus den Eindruck der Magenschleimhaut machte. Es wurde denn auch im anatomischen Institut die Schleimhaut für Pylorusschleimhaut erklärt. Die Heilung erfolgte ganz anstandslos. Derartige Fälle sind ungeheuer selten. und ich glaube, dass sie ausserordentlich schwer zu deuten sind. Der hauptsächlichste Fall, der seiner Zeit zu einer ausgedehnten Arbeit Anregung gegeben hat, ist von College Tillmanns veröffentlicht worden, der alle damals bekannten Fälle zusammengestellt hat. Ich glaube, dass die Erklärungsversuche, die bisher angestellt sind, kaum ausreichen, wenn man einen derartigen Fall sieht. bei dem auch nicht die geringste Beziehung zu irgend einem unterliegenden Organ, am wenigsten aber eine Beziehung zum Magen existirt. Dass diese Fälle im Anschluss an einen persistirenden Ductus sich ausbilden, kann ich mir kaum denken. Jedenfalls sind sie selten und sehr interessant. Ich weiss nicht, ob College Tillmanns noch irgendeine neuere Erklärung dafür hat. Er sah ja damals die Erklärung in einem verloren gegangenen Zusammenhang in einem Prolaps des Magens, dafür war nun in meinem Falle gar kein Anhalt vorhanden.

Herr Tillmanns (Leipzig): M. H.! Ich habe einen analogen Fall beobachtet, wie Herr College Lindner. Auch in meinem Falle handelte es sich um angeborenen Prolaps von Magenschleimhaut durch den Nabel. Auf dem Nabel des 13jährigen Knaben fand sich eine wallnussgrosse, gestielte, mit Schleimhaut überzogene Geschwulst, welche in grösserer Menge einen sauer reagirenden, fadenziehenden Saft secernirte. Die mit dem Secret im physiologischen Institut zu Leipzig von Drechsel und mir angestellten Verdauungsversuche ergaben, dass es sich um Magensaft handelte. Eine offene Communication der Geschwulst mit dem Magen oder Darm war nicht nachweisbar. Die Geschwulst wurde exstirpirt, und der Knabe war in wenigen Tagen geheilt. Die mikroskopische Untersuchung der Geschwulst ergab. dass sie in der That von Magenschleimhaut überzogen war. Ich habe mir diesen ausserordentlich seltenen Fall, für welchen ich damals in der Litteratur ein Analogon nicht gefunden habe, folgendermaassen erklärt. Wahrscheinlich hatte es sich bei der Geburt des Knaben um einen Nabelschnurbruch mit eingelagertem Magendivertikel gehandelt. Mit der Nabelschnur wurde auch das Magendivertikel mit abgebunden, und es bildete sich ein zunehmender Prolaps der Schleimhaut dieses am Nabel offenen, nach der Magenhöhle aber geschlossenen Divertikels aus. Siegenbeck und v. Rosthorn, welche einen analogen Fall nach mir beobachteten, glauben, dass es sich in solchen seltenen Fällen um eine frühzeitige Abschnürung eines Darmdivertikels mit Pseudopylorusepithel und Secretion von saurem Saft handelt. Erfolgt die Trennung solcher Divertikel vom Intestinaltractus in einer späteren Periode, dann besitzt die Schleimhaut solcher Teratome, respective solcher Fisteln, nach den genannten Autoren Lieberkühn'sche Krypten und Becherzellen und

secernirt ein alkalisches Secret. Inwieweit diese Erklärung auch für meinen Fall zutrifft, muss ich dahingestellt sein lassen, ich möchte doch meine Erklärung aufrecht erhalten. Jedenfalls gebe ich Herrn Collegen Linder recht, wenn er sagt, dass diese Fälle besonders auch in entwicklungsgeschichtlicher Hinsicht schwierig zu erklären sind.

3. Herr Körte: Vorstellung von Kranken mit **Magen- und Darmoperationen.** M. H.! Die beiden Patientinnen mit Magenresectionen, welche ich Ihnen zunächst vorstelle, bieten dadurch ein gewisses Interesse, dass die Diagnose, ob maligne Neubildung oder nicht, schwierig war.

Fall 1. Fr. B., 41 Jahre alt, zuerst aufgenommen am 9. Mai 1896 wegen einer Geschwulst im Bauche, welche seit $^3/_4$ Jahren bemerkt war; seit der Zeit bestand Abmagerung, Stuhlverstopfung und zeitweise Leibschmerzen. Einmal war Blut im Stuhlgang. Rechts vom Nabel, bis dicht an den rechten Rippenrand reichend, fand sich eine höckerige, harte, mässig bewegliche Geschwulst, welche anscheinend dem Colon ascendens und der Flexura hepatica coli angehörte. Bei der Laparotomie (am 11. Mai 1896) ergab sich, dass das Colon mit der Geschwulst verwachsen, sonst aber frei war; vielmehr stellte sich nach Lösung zahlreicher Adhäsionen heraus, dass die Geschwulst in dem sehr lang ausgezogenen, dünnen, rechten Leberlappen gelegen war. Dieselbe war höckerig, hatte eine Delle im Centrum; in der Umgebung waren noch einige kleinere ähnliche Tumoren in der Leber zu fühlen, ausserdem geschwollene Lymphdrüsen in der Porta hepatis. Der Pylorus wurde abgetastet, erschien jedoch normal. Ich stellte die Diagnose auf Carcinom hepatis und unterliess die Exstirpation des Leberstückes, welche unschwer ausführbar gewesen wäre (infolge der Schnürlappenbildung), weil mehrfache Knoten und geschwollene Drüsen constatirt wurden. Die Patientin überstand den Eingriff ohne Zwischenfälle. Sie stellte sich in der Folgezeit mehrfach vor, und ich konnte feststellen, dass trotz fortdauernder Beschwerden die prognosticirte Carcinomkachexie nicht eintrat. Anfang August 1897 kam sie wieder einmal und hatte jetzt ganz deutliche Beschwerden von Magenerweiterung. Der Tumor in der Leber war nicht gewachsen. Der Kräftezustand war ein leidlicher, der Magen war erweitert, die grosse Curvatur stand vier Querfinger unter dem Nabel. Der Inhalt stagnirte, es fanden sich Spuren freier Salzsäure. Am Pylorus liess sich ein Tumor nicht mit Deutlichkeit nachweisen. Ich beabsichtigte zur Linderung der sehr erheblichen Magenbeschwerden die Gastroenterostomie zu machen. Bei der Laparotomie am 16. September 1897 wurde der rechte Leberlappen an der früheren Operationsnarbe adhärent gefunden, der Tumor war geschwunden; an seiner Stelle fand sich eine narbige Einziehung. Am Pylorus fühlte man eine Verdickung, der Magen war stark dilatirt. Der verdickte Pylorus war beweglich, Drüsen fanden sich nicht. Ich war nicht sicher, ob sich nicht doch in der Zwischenzeit seit der ersten Operation ein Carcinom am Pylorus entwickelt hatte, und beschloss daher die Resection der verdächtigen Verhärtung. Dieselben wurden in typischer Weise vor-

genommen, Magenquerschnitt und Duodenalquerschnitt jeder für sich durch doppelreihige, fortlaufende Naht geschlossen, und dann die Gastrojejunostomia retrocolica (nach v. Hacker) ausgeführt. Die Heilung der Operationswunde erfolgte glatt, jedoch machte Patientin eine Pneumonie durch. Die Untersuchung des resecirten Stückes ergab, dass am Pylorus eine stark gewulstete und verdickte Narbe sich befand, welche das Lumen stark verengerte. Mikroskopisch zeigten sich keine Epithelwucherungen darin, sondern ein derbes Narbengewebe. Die Patientin hat sich sehr erholt. Die Magenbeschwerden sind geschwunden. Gewichtszunahme von 16 Pfund seit der letzten Operation. Die Geschwulst, welche ich bei der ersten Operation für ein Carcinom genommen hatte, war augenscheinlich ein Gummi gewesen, welches spontan vernarbt war. — Bei der zweiten Operation resecirte ich, weil mir die Verdickung am Pylorus sehr suspect auf Carcinom vorkam. Die spätere Untersuchung hat ergeben, dass es sich um Narbenstenose handelte. Trotz des zweimaligen Irrthums in der Diagnose ist ein sehr erfreuliches Resultat erreicht worden.

Fall 2. Auch bei der zweiten Patientin war die Diagnose, ob Ulcus oder Carcinom, schwankend, die Enduntersuchung hat Adenocarcinom ergeben.

J., 37jährige Frau, aufgenommen am 10. Februar 1897. Seit mehreren Jahren magenleidend, seit drei Wochen heftige Schmerzen und Erbrechen von saurem Schleim; niemals Blutbrechen. Bei der sehr abgemagerten Frau fühlt man zwischen Nabel und Schwertfortsatz links neben der Mittellinie eine zweimarkstückgrosse, schmerzhafte Resistenz. Untere Magengrenze bei Anfüllung mit Wasser in der Mitte zwischen Nabel und Symphyse. Der Tumor bleibt dicht unter den Bauchdecken fühlbar. Im Mageninhalt reichlich freie Salzsäure, Spuren Milchsäure; geringe Stagnation.

Diagnose mit Wahrscheinlichkeit: Ulcus ventriculi, Perigastritis. Laparotomie am 17. Februar 1897. An der oberen Magencurvatur, etwas näher dem Pylorus als der Cardia fand sich eine Verdickung der Magenwand. Die Serosa war getrübt, mit frischen Auflagerungen bedeckt. Durch die Magenwand fühlt man ein Geschwür mit wallartig aufgeworfenen Rändern. Bei der Wahrscheinlichkeit, dass eine maligne Neubildung vorlag, machte ich die quere Magenresection in typischer Weise und vereinigte die Lumina durch fortlaufende doppelreihige Seidennaht, das excidirte Stück maass 12 cm an der grossen, 5,5 cm an der kleinen Curvatur. Die Heilung erfolgte glatt. Die Magenfunction stellte sich vollkommen her und ist jetzt völlig normal. Gewichtszunahme von 12 Pfund.

Bei Beobachtung des frischen Präparates glaubte ich doch ein Ulcus ventriculi vor mir zu haben; die Untersuchung durch Herrn Dr. Benda ergab indessen, dass ein Adenocarcinom vorlag, welches sich vermuthlich auf dem Grunde eines alten Ulcus ventriculi entwickelt hatte.

Fall 3. Bei dem dritten Patienten, den ich Ihnen zeige, machte ich unter der Annahme eines fixirten Carcinoms die Gastroenterostomie. Der damals 37 Jahre alte Patient wurde am 17. Mai 1896 von

Herrn Dr. Stadelmann auf die chirurgische Abtheilung verlegt. Der Kranke gab an, seit mehreren Jahren magenleidend zu sein, litt an saurem Aufstossen, Sodbrennen, Schmerzen nach der Mahlzeit, seltenem aber copiösem Erbrechen. Starke Abmagerung, sehr elendes Aussehen; der Magenfundus war nach links hin ausgedehnt. Der Inhalt stagnirte, enthielt Spuren von Salzsäure und Milchsäure. Ein Tumor war nicht fühlbar. Diagnose: fixirtes Carcinom pylori. 18. Mai 1896: Laparotomie. Der Pylorus liegt unter dem Leberrande, ist ringförmig verdickt und fest geheftet. Daher wurde die Gastroenterostomie (nach Wölfler) ausgeführt. Die Heilung erfolgte in normaler Weise. Gewichtszunahme innerhalb 12 Wochen 14½ Pfund. Seitdem hat Patient als Hausdiener schwer gearbeitet, er fühlt sich kräftig, kann alle Speisen vertragen. Sein Aussehen ist das eines gesunden Arbeiters. Wegen einer Quetschung des Thorax kam er am 3. December 1897 wieder ins Krankenhaus, so dass ich Ihnen denselben vorstellen kann. Der Magen fasst 1½ Liter Wasser; enthielt 14 Stunden nach der letzten Mahlzeit noch circa 500 ccm Flüssigkeit. In derselben fand sich reichlich freie Salzsäure, einigemale Spuren von Milchsäure. — Wenngleich eine mässige Erschlaffung der Magenwände noch fortbesteht, ist doch das Gesammtresultat ein sehr gutes. Die Verdickung am Pylorus ist jedenfalls eine entzündliche gewesen und kein Carcinom.

Discussion: Herr Lindner: M. H.! Es ist ja überhaupt eine Erfahrung, die man ja, wenn man viele Magenresectionen ausführt, immer wieder machen wird, dass wir schwerlich imstande sind, selbst nach Eröffnung der Bauchhöhle, selbst nach Vorziehen des Magens die Diagnose zu stellen, ob es sich um Ulcus oder ob es sich schon um eine carcinomatöse Umwandlung des Ulcus handelt. Wir werden also in sehr vielen derartigen Fällen immer wieder in die Lage kommen, auch einmal eine Resection zu machen, wo uns nachher das Mikroskop verkündet, dass wir vielleicht ein bischen weit gegangen sind. Dies ist ja nun ein Fall, in dem die Ulcusdiagnose gestellt wurde und sich nachher ein Carcinom herausstellte, ich habe verschiedene Fälle gesehen, in welchen wir ausserordentlich lange geschwankt haben, auch bei der mikroskopischen Diagnose, ob es sich um Ulcus oder Carcinom handle, und ich verfüge über einen Fall, wo ich etwa vier Fünftel des Magens resecirt habe mit günstigem Erfolge, und wo sich dann herausstellte, dass es sich um Ulcus handelte. Es verursachen auch die einfachen Ulcerationen ohne carcinomatöse Entartung oft so ausserordentlich grosse, harte geschwürige Flächen, dass man kaum imstande sein wird, in jedem Falle ohne die mikroskopische Untersuchung die Diagnose zu stellen. Ich glaube auch, dass bei der durchaus günstigen Prognose, die die Ulcera und auch die Ulcuscarcinome für die Resection geben, im Gegensatz zu den infiltrirten und den markigen Carcinomen, wir uns da auch nicht lange zu besinnen nöthig haben, in solchen Fällen ausgedehnt zu reseciren.

Herr Körte: Für den Patienten ist es natürlich sehr viel besser, wir reseciren bei unsicherer Diagnose und nehmen ihm die kranke Stelle weg, als dass wir ihm eine palliative Operation machen und einen eventuell entfernbaren Tumor darin lassen. Eine grosse Schwierigkeit für die Ent-

scheidung, ob Resection oder nur palliative Operation (die Möglichkeit der radicalen Operation vorausgesetzt), liegt nur darin, dass die Resection eine ausserordentlich viel eingreifendere Operation ist, wie die Gastroenterostomie. Wir haben doch immer bei der Resection noch eine ganze Anzahl von Todesfällen zu beklagen. Ich selbst habe leidlich günstige Erfahrungen gemacht; aber dass es ein sehr schwerer Eingriff ist, an welchem geschwächte Kranke doch einmal zugrunde gehen können, das halte ich für ausser Zweifel. Die Gastroenterostomie, welche ich stets mittels fortlaufender doppeltreihiger Seidennaht vornehme, ist als Eingriff sehr viel weniger gefährlich; bei sehr geschwächten Kranken, denen man die Resection nicht zumuthen mag, ist sie daher vorzuziehen. Man kann ja gegebenen Falles die Radicaloperation noch später anschliessen.

Herr Stadelmann: Der Kranke stammt von meiner Abtheilung. Ich habe mich sehr gefreut, ihn hier in solch ausgezeichnetem Zustande wieder zu sehen. Damals, als er zu mir kam, war sein Aussehen ein ausserordentlich betrübliches. Bs bestand bei ihm ein vollständiger Verschluss des Pylorus; die Speisenmasse wurde absolut nicht weiter befördert. Bei der Ausspülung des Magens wurden nicht weniger als 3 l Flüssigkeit entleert. Auch erbrach der Kranke — ich habe das Erbrochene sammeln lassen und dann gemessen — trotz täglicher Ausspülungen nicht weniger als 3 l, so dass auch von der aufgenommenen Flüssigkeit nichts weiter durch den Pylorus hindurchbefördert wurde.

Die Magenausspülung ergab damals dunkelbraune, kaffeesatzähnliche Massen, in welchen auch durch die Untersuchung Häminkrystalle in reichlichem Maasse nachgewiesen wurden, in denen also jedenfalls Blut enthalten war. Ich wartete einige Tage, indess mehr als fünf Tage konnte ich nicht abwarten. Der Patient nahm in den fünf Tagen nicht weniger als acht Pfund ab, so dass mir äusserste Lebensgefahr zu bestehen schien und ich Herrn Collegen Körte zu dem Falle hinzuzog und ihm die Operation vorschlug. Damals glaubten wir aber, wenn ich mich nicht sehr irre, beide die Diagnose auf Carcinoma pylori stellen zu müssen, obgleich in dem Magensaft eine ganz geringe Menge von Salzsäure gefunden wurde. Der Magen ging herunter bis ungefähr drei Finger breit unterhalb des Nabels. Bei solcher ungeheuren stagnirenden Masse und dabei noch bestehender Blutbeimengung ist ja die Salzsäureuntersuchung ein sehr missliches Ding. Denn natürlich wird die Salzsäure so ausserordentlich verdünnt, dass man, auch selbst wenn reichlich Salzsäure secernirt wird, doch nur sehr wenig Salzsäure nachweisen kann. Ich glaube, wie gesagt, Herr College Körte nahm damals mit mir an, dass, trotzdem der Kranke noch sehr jung war — 36 Jahre alt — es sich hier um Carcinom handeln würde, und machte die Operation. Es war wirklich die äusserste Zeit, und wir befürchteten, dass er die Operation gar nicht würde überstehen können. Um so mehr bin ich freudig überrascht, ihn in so ausgezeichnetem Zustande heute wiederzusehen. Ich habe jetzt auch die Empfindung. dass es sich wohl kaum um ein Carcinom, sondern um ein Ulcus mit Verwachsungen und mit vollständigem Verschluss des Pylorus gehandelt haben wird.

4. Herr Körte stellt a) einen Patienten vor, der wegen **Darmverschluss infolge von Achsendrehung der Flexura coli sigmoidea** operirt ist.

P. M., 19 Jahre alt, wurde am 14. October 1896 auf die innere Abtheilung (Dr. Stadelmann) aufgenommen und am nächsten Tage auf die chirurgische Abtheilung verlegt. Der Patient gab an, vor circa einem Jahre bereits einmal an heftigen Leibschmerzen und mehrtägiger Stuhlverhaltung erkrankt gewesen zu sein. Am 9. October 1896 wurde er plötzlich mit starken Schmerzen im Bauche und Verstopfung vorgefunden. Am 13. October soll noch einmal wässeriger Stuhlgang ohne Blut abgegangen sein, seitdem absolute Verstopfung.

Der kräftig gebaute Patient hatte einen ziemlich guten Puls, 80 in der Minute. Der Leib war sehr stark trommelartig aufgetrieben, besonders in der Oberbauchgegend, wo auch die Spannung am stärksten war. Man sah die Darmschlingen sich durch die Bruchdecken hindurch abzeichnen. Darmgeräusche waren bei der Auscultation fast gar nicht zu hören. Dämpfung bestand nirgends, die Bauchpforten waren frei. Aus dem Anus kam etwas blutiger Schleim, ein Hinderniss war vom Rectum aus nicht zu fühlen. Er empfand heftige Schmerzen und Uebelkeit. Bei der Magenausspülung erwies sich der Magen als leer. — Die Diagnose lautete auf Darmverschluss, die Art desselben blieb ungewiss, es wurde an Invagination gedacht. Als Ort des Verschlusses wurde das Quercolon vermuthet.

Laparotomie am 15. October 1896. Nach Cocainisirung der Mittellinie und Darreichung von wenig Aether wurde ein 8 cm langer Einschnitt in der Mittellinie vom Nabel abwärts gemacht, später auf 15 cm verlängert. Es floss seröse Flüssigkeit ab, in welcher Bacterium coli nachgewiesen wurde. Die Darmschlingen waren stark gebläht, ein über mannesarmdicker Darmtheil, dem Colon angehörig, sprang besonders vor, er füllte die ganze Oberbauchgegend aus. Nach Erweiterung der Wunde zeigte es sich, dass die geblähte Darmschlinge der Flexura coli sigmoidea angehörte, welche von links nach rechts um die Achse gedreht war, um 360°. Die Schlinge wurde nun von rechts nach links detorquirt. Das Mesocolon sigmoideum war sehr lang, zeigte an der Basis ältere narbige Einziehungen. Der Darm fiel nach der Aufdrehung nicht zusammen. Es wurde ein Rohr in den Anus eingeführt, jedoch nur wenig entleert. Daher schritt ich nach Umpackung mit Gaze zur Enterostomie am Göpel der Schlinge, es wurde viel Gas und flüssiger Darminhalt in ein Becken entleert, alsdann fiel der Darm zusammen. Die ca. 5 cm lange Incision wurde mittels doppelreihiger fortlaufender Seidennaht geschlossen. Nach Abtupfen mit sterilem Wasser wurde der Darm reponirt, was mit einiger Mühe mittels grosser übergelegter Compresse gelang. Der Scheitel der Flexura coli wurde zur Verhütung neuer Achsendrehung mittels einiger Nähte links am Peritoneum parietale befestigt, — sodann der Bauch mittels tiefer und oberflächlicher Seidennähte geschlossen. Von der sonst geübten Etagennaht stand ich ab, um den Eingriff möglichst schnell zu beenden.

Am Tage nach der Operation trat Stuhl ein, der Leib fiel zusammen. Am 19. October (erster Tag) wurde eine rechtsseitige Unterlappenpneumonie bemerkt, welche nach drei Tagen sich löste. Am Morgen des achten Tages entfernte ich die Nähte, welche einschnitten, und legte einen circulären Heftpflasterverband an.

Am Nachmittage des Tages platzte die Wunde bei einem Hustenstoss auf, eine Darmschlinge prolabirte. Nach Abspülung mit sterilem Wasser wurde sie reponirt, die Wunde von neuem durch Silberdraht und Silkwormnähte vereinigt. Darauf erfolgte ungestörte Heilung. Der junge Mann hat sich seitdem vollkommen wohl befunden.

Es ist an dem Falle interessant, dass die geblähten Darmschlingen sich nicht weit von dem Orte des Hindernisses entfernt befanden. Die Länge des Mesocolon sigmoideum und narbige Schrumpfung an der Basis erklärt das Zustandekommen der Drehung. Man kann mit Wahrscheinlichkeit annehmen, dass ein Jahr zuvor bereits ein ähnlicher leichterer Anfall von Drehung stattgehabt hat. — Die bacteriologische Untersuchung der serösen Flüssigkeit im Bauche wies Bacterium coli nach (Dr. Benda). Die Darmwand war also bereits im Begriffe, durchlässig zu werden, und die Operation kam gerade noch zur rechten Zeit. Die Entleerung des Darmes mittels Einschnitt — welche auch Heidenhain 1897 auf dem chirurgischen Congress empfahl — erwies sich als sehr nützlich zur Entlastung des Darmes und zur Erleichterung der auch damals noch schwierigen Reposition. Dem Rathe Roser's folgend, fixirte ich die Flexur an der Bauchwand, um neue Drehungen zu verhindern. Als ein sehr unangenehmer Zwischenfall ist das Aufplatzen der Bauchwunde am achten Tage zu bezeichnen. Infolge schnellen Eingreifens verlief derselbe ohne Nachtheil.

b) Ein Patient, bei dem zunächst **wegen Darmverschlusses infolge von Carcinom der Flexur die Colostomia sinistra** und später **die Resection des erkrankten Darmstückes** gemacht ist.

A. R., 63 Jahre alt, aufgenommen 27. April 1897. Derselbe litt angeblich erst seit drei Wochen an Verstopfung, welche seit acht Tagen absolut war. Patient bot bei der Aufnahme das Bild eines chronischen Darmverschlusses. Der Leib war aufgetrieben, nicht empfindlich; es bestand Aufstossen, Uebelkeit. Nach Darmeingiessungen ging etwas Stuhl ab. Dann trat aber von neuem Auftreibung und Singultus ein, so dass am 29. April 1897 die Colostomia sinistra gemacht wurde. Der eingeführte Finger konnte in der Bauchhöhle eine etwas oberhalb des Promontoriums liegende Geschwulst fühlen. Die Därme waren oberhalb derselben stark gebläht. Von einer sofortigen Exstirpation wurde daher Abstand genommen. Patient machte eine leichte Unterlappenpneumonie durch, erholte sich dann. Der Darminhalt ging theils durch die Fistel

und theils per anum ab. — Der Kranke (Gastwirth) war sehr unglücklich über die Kothfistel und verlangte deren Beseitigung um jeden Preis. Der Tumor im unteren Theile der Flexura coli liess sich jetzt bimanuell vom Rectum und Bauchdecken aus tasten, schien jedoch wenig beweglich zu sein. Vier Wochen nach der ersten Operation wurde daher der Bauch zum zweiten Male in der Mittellinie geöffnet. Der Tumor sass im unteren Theile der Flexura coli sigmoidea, war eben noch gerade in die Bauchwunde zu ziehen. Es wurde ein 14 cm langes Stück des Darmes in typischer Weise resecirt und die Darmenden durch zweireihige fortlaufende Seidennaht vereinigt. Die Nahtanlegung war schwierig, da sich das untere Darmstück nur eben bis an die Bauchwunde ziehen liess. Die ziemlich enge Fistel im oberen Theile der Flexur, dicht am Colon descendens liess ich unberührt. — Die Heilung erfolgte vollkommen glatt. Die Fistel schloss sich spontan. Am 14. Juni 1897 wurde Patient mit 16 Pfund Gewichtszunahme entlassen und befindet sich seitdem vollkommen wohl. Der Darm functionirt regelmässig. Die Geschwulst erwies sich als Cylinderzellencarcinom (Dr. Benda), welches eine sehr enge Strictur hervorgebracht hatte.

Das zweizeitige Vorgehen, erst den Anus artificialis anzulegen wegen chronischen Darmverschlusses und dann nach völliger Entleerung des Darmes, sowie Besserung des Allgemeinbefindens in zweiter Sitzung die Resection des Darmtumors vorzunehmen, hat sich im vorliegenden Falle, wie auch in anderen sehr gut bewährt. Der Sitz des Carcinoms im unteren Theile der Flexura sigmoidea war der Art, dass eben noch die abdominale Operation möglich war.

c) Vorstellung einer Patientin mit **Colostomia sinistra mit Zipfelbildung und künstlichem Sphincter, wegen Rectalstrictur.** Bei Anlegung einer künstlichen Afteröffnung wegen inoperabler Stricturen im unteren Theile des Darmes kommen wir leicht in die Lage, dass die Patienten zunächst die Befreiung von den Beschwerden der Kothstauung sehr dankbar empfinden, dass sie dann aber bald durch neue, beträchtliche Unbequemlichkeiten der künstlichen Oeffnung dazu gebracht werden, den neugeschaffenen Zustand zu verwünschen. Zu diesen Uebelständen zählt ganz besonders die Schwierigkeit eines sicheren Verschlusses der künstlichen Oeffnung. Seit einigen Jahren bediene ich mich einer Methode, bei welcher sich ein koth- und gasdichter Abschluss der Fistel leicht durch eine bruchbandartige Pelotte erzielen lässt. — Das Verfahren combinirt die von Hacker zuerst für Magenfistelbildung angegebene Idee der Sphincterbildung durch die Muskeln der Bauchwandung mit der von Frank herrührenden Zipfelbildung.

Es wird von dem üblichen Schnitt zur Colostomia sinistra aus, etwas oberhalb und medianwärts der Spina ilei ant. sup., parallel der Richtung des Ligamentum Pouparti, Haut, oberflächliche

Fascie und Aponeurose des Obliquus externus scharf durchtrennt. Die Schichten des Obliquus internus und transversus werden der Faserrichtung nach mit zwei anatomischen Pincetten stumpf durchrissen und mit Haken auseinandergehalten. Dann folgt die Eröffnung der Bauchhöhle und Vorziehen einer Schlinge von der Flexura coli. Je nachdem man einen vorübergehenden oder einen bleibenden After anlegen will, wird entweder die Schlinge an der Basis eingenäht oder der Darm quer durchtrennt, das periphere Ende eingestülpt und versenkt, das centrale dagegen mehrere Centimeter von der Durchtrennungsstelle entfernt ringsum an das Peritoneum der Bauchwände angenäht. Ich mache das in der Regel mit fortlaufender Catgutnaht. Circa 4 cm lateralwärts von dem ersten Hautschnitt wird dann ein zweiter paralleler von ca. 2—3 cm Länge angelegt und die Brücke zwischen beiden unterminirt, so dass der Darmzipfel bezw. das centrale Darmende darunter durchgezogen und in der zweiten lateralen Oeffnung ringsum eingeheftet werden kann. Darauf wird der erste angelegte Hautschnitt wieder geschlossen. Der Darm geht dann erst durch einen aus den Fasern der beiden unteren Bauchmuskeln gebildeten Sphincter, dann schief unter der Haut bis zur Mündung. Infolgedessen kann man ihn dort leicht mittels eines englischen Bruchbandes comprimiren. Der Verschluss ist ein guter, die Kranken entleeren des Morgens den Koth mit Zuhülfenahme von Wassereinguss, dann wird das Bruchband aufgelegt, und dasselbe comprimirt den schräg verlaufenden Canal, sodass nichts austritt. Vorfall tritt nicht ein. Einigemale habe ich, wenn die Oeffnung im Darm sehr eng angelegt war, zeitweise ein verschlossenes Drain von Kleinfingerdicke in der Fistel unter dem Bruchband tragen lassen.

Bei der 47jährigen Patientin, die ich Ihnen vorstelle, handelte es sich um einen jener Fälle von schwerer, syphilitischer, ulceröser Proctitis herrührender Stricturbildung, welche hoch hinaufreichte. Die Stenosenbeschwerden waren sehr hochgradige, ausserdem bestand fistulöse Eiterung im umgebenden Zellgewebe, wegen deren schon früher mehrfache Eingriffe gemacht waren.

Als die Kranke aufgenommen wurde, lief beständig eine dünne kothige Flüssigkeit, mit Eiter gemischt, aus dem After ab. Der Zustand war ihr unerträglich, und sie verlangte dringend Abhülfe. Diese konnte nur bestehen entweder in einer Exstirpation des ganzen erkrankten Darmtheiles oder in einer Fistelbildung oberhalb des Rectums. Bei dem schlechten Kräftezustand der Kranken und der sehr grossen Ausdehnung der Erkrankung nach oben hin erachtete ich die Exstirpation nicht für thunlich und führte die Fistelbildung an der Flexura coli in der geschilderten Weise aus, und zwar wurde der Darm quer durchtrennt, das periphere Ende eingestülpt und versenkt, das centrale eingenäht. Die

Operation ist am 31. August 1897 gemacht. Die Patientin ist von den grossen Beschwerden befreit, sie entleert täglich einmal den Koth aus der Fistel, bei Tage wird dieselbe durch ein mit Pergamoid, einem neuen wasserdichten Ueberzuge, bekleidetes Bruchband sicher verschlossen. Die Umgebung des Anus artificialis ist völlig reizlos und sauber. Die Jauchung aus dem Mastdarm und den Fisteln hat völlig nachgelassen, seitdem der Koth abgeleitet ist. Die Kranke hat sich sehr erholt und ist mit ihrem Zustande zufrieden.

Ich möchte bemerken, dass die quere Durchtrennung des Darmes — auf welche Israel in einer früheren Sitzung hinwies — sich sehr bewährt hat. In gleicher oder ähnlicher Weise habe ich die Colostomie öfter ausgeführt und bin mit den Resultaten sehr zufrieden gewesen. Die Kranken können sich frei bewegen und ihrer Beschäftigung nachgehen, ohne durch die Fistel gehindert zu sein.

5. Herr Herzfeld: a) Fall von **Pneumotomie.**

Ein 21jähriger Mann erkrankte im Juni 1895 an einer fötiden Bronchitis, mit der er fünf Wochen später auf die innere Abtheilung des Urbankrankenhauses aufgenommen wurde. Während der ersten Monate concentrirte sich die Affection auf den rechten Oberlappen, wo in der Höhe des zweiten und dritten Intercostalraumes eine Dämpfung sich ausbildete, unter der man eine Caverne vermuthete, da der fötide Auswurf unverändert blieb. Es wurde daher im Januar 1896 an der genannten Stelle die Pneumotomie gemacht, indem nach Vernähung der beiden Pleurablätter mit dem Thermokauter eine — wahrscheinlich bronchiectatische — Höhle eröffnet wurde. Danach leichte Hämoptoë. Da keine Besserung zu beobachten war, wurde nach acht Tagen mit dem Paquelin eine zweite Höhle eröffnet, wieder ohne nennenswerthe Blutung. Nach anfänglicher Verschlechterung des Zustandes, einhergehend mit schweren dyspnoischen Anfällen, trat allmählich Besserung ein, der Auswurf verlor seine fötide Beschaffenheit, die Fistel am Thorax schloss sich, jedoch brach sie bald wieder auf. Im Mai trat plötzlich ohne jeden erkennbaren Grund eine Hämoptoë auf, von der sich Patient zwar schnell erholte, doch wiederholte sie sich sechs Wochen später mit erneuter Heftigkeit und brachte den Kranken ausserordentlich herunter. Das Sputum bleibt noch bis Mitte August fötide und dreischichtig, enthält niemals Tuberkelbacillen oder Lungenfetzen und nimmt ganz allmählich ab. Ende September 1896 kann Patient geheilt entlassen werden mit völlig geschlossener Wunde, in gutem Ernährungszustande und ohne jedes Sputum. Ueber der rechten Lungenspitze bestanden zur Zeit physikalische Zeichen von eingetretener Schrumpfung. Patient arbeitet seitdem als Schlosser und fühlt sich völlig wohl. Jetzt besteht über der rechten Spitze keine ausgesprochene Dämpfung mehr, nur ist das Exspirationsgeräusch etwas verlängert.

Aller Wahrscheinlichkeit nach hat es sich bei dem Manne um multiple, bronchiektatische Cavernen gehandelt die durch den

traumatischen Reiz des Thermokauters zum Schrumpfen gebracht sind.

b) Zwei Fälle von **Gastrostomie wegen Fremdkörper in Oesophagusstenosen.**

Ein 19jähriger Arbeiter kam eines Mittags in das Krankenhaus mit der Angabe, dass er vor acht Tagen beim Mittagessen, das aus Hammelfleisch bestand, einen Knochen verschluckt habe, seitdem Druckgefühl vor dem Magen habe und nur Flüssigkeiten geniessen könne. Die genauere Anamnese ergab, dass er als Kind von drei oder vier Jahren einmal eine ätzende Flüssigkeit getrunken, aber eigentlich niemals nachher irgend welche Schluckbeschwerden gehabt habe. Da man 32 cm hinter der Zahnreihe auf einen Fremdkörper stiess — den vermeintlichen Knochen —, die Extraction per vias naturales oder auch nach Oesophagotomie von vornherein bei dem tiefen Sitz unmöglich schien, wurde eine Gastrostomie gemacht. Von der Magenwunde aus wurde mit vieler Mühe die Cardia abgetastet, vom Munde her eine dünne Sonde in den Magen geführt, durch die Fistel nach aussen geleitet, und nachdem sie — nach dem Vorschlage von v. Hacker — mit einem an seinen beiden Enden mit kräftigen Seidenfäden armirten Stück Gummidrain verknüpft war, zurückgezogen, so dass das Gummirohr in die verengte Stelle zu liegen kam und ein Faden aus dem Munde, der andere aus der Magenwunde herausgeleitet wurde. Bei diesen Manipulationen wurde plötzlich ein aus dem Munde herausfallender, klappender Gegenstand wahrgenommen, der sich als eine plattgedrückte, mit deutlichen Zahnabdrücken versehene Schraubenmutter erwies. Damit war zunächst eine Durchgängigkeit erzielt, und es wurde nun in der Folgezeit durch Einlegen immer dickerer Drains, die einfach an den aus der Magenfistel herausgeleiteten Fäden geknüpft und durch die Cardia in die Speiseröhre gezogen wurden, die Stenose allmählich erweitert. Die Magenfistel schloss sich ohne Nachoperation. Der Patient kann seit dieser Zeit alle Nahrungsmittel schlucken. In diesem Falle war die Aetiologie der Stenose durch die Anamnese — frühere Verätzung — gegeben.

Schwieriger war es, sich in dem zweiten Fall ein Bild von den vorhandenen Veränderungen zu machen.

Ein 22jähriger Schlosser, bei dem die genauesten anamnestischen Nachforschungen keinen Anlass zur Entstehung einer Strictur ergaben, leidet seit 14 Jahren an etwa alljährlich wiederkehrenden, aber immer nach wenigen Tagen, während deren er dann nur ganz weiche Speisen geniessen kann, wieder verschwindenden Schluckbeschwerden, die diesmal (Ende Marz 1897) plötzlich beim Verzehren einer Wurst sich einstellten, und zwar so erheblich, dass er seitdem nichts, nicht einmal Flüssigkeiten, geniessen kann. Er wird zunächst auf die innere Abtheilung aufgenommen, wo 39 cm hinter der Zahnreihe bei vielfachen Sondirungsversuchen die Sonde regelmässig ein unüberwindliches Hinderniss der Passage findet. Dabei wird Patient in wenigen Tagen immer elender und übersteht nach subcutaner Darreichung von Apomorphin, das zur Anregung des Brechreizes und womöglich Herausbeförderung des Fremd-

körpers verabfolgt wird, ohne dass die erhoffte Wirkung eintritt, einen schweren Collaps. Nachdem er sich davon etwas erholt hat, wird zur Gastrostomie geschritten und die Erweiterung durch Sonden ohne Ende nach der oben beschriebenen Methode eingeleitet. Am Abend nach der Operation befördert der Mann bei einem Brechact einen faulig zersetzten Wurstzipfel von etwa 6 cm Länge heraus, wonach die Passage frei wird und bis heutigen Tag auch für dickste Sonden freibleibt. Die Nachbehandlung war dieselbe wie in dem anderen Falle.

Da nichts zur Annahme einer traumatisch entstandenen Strictur berechtigte, noch in dem Oesophagus ein Tumor nachweislich war, wogegen ja auch das schnelle und dauernde Verschwinden der Erscheinungen spricht, ein Spasmus des Oesophagus von dieser Dauer, zumal bei einem sonst durchaus nicht nervösen Individuum ausgeschlossen ist, kann es sich nur um eine angeborene Verengerung — Divertikel oder Stenose — gehandelt haben. Gegen letztere spricht das periodische Auftreten der Schluckbeschwerden sowie die sofortige Durchgängigkeit nach der Eliminirung des Fremdkörpers für ganz dicke Sonden. Dagegen lässt es sich mit der Annahme eines Divertikels sehr wohl vereinbaren, dass ein zufällig in dieses hineingelangter Fremdkörper wie jener Wurstzipfel es ausdehnte und so das Lumen der Speiseröhre verlegte, während nach der Entleerung der Blindsack sofort collabirte und kein Hinderniss für die Passage mehr bildete.

Discussion: Herr Körte: Ich habe diese Behandlung der Oesophagusstenosen nach Hacker, mit der Schnur ohne Ende, an welche Gummiröhren angebunden werden, die allmählich immer stärker genommen werden, wiederholentlich gemacht. Es sind ausser diesen beiden noch vier Fälle. Die Methode wirkt sehr gut in manchen Fällen, aber in den Fällen, die am schlimmsten sind, bei den unglückseligen Stenosen von Kindern, die Lauge getrunken haben, und die eine lange, harte, narbige Strictur haben, kommt man damit auch nicht immer zum Ziel. Im vorigen Jahre habe ich einen derartigen Knaben circa acht Wochen lang mit dieser Art der Dilatation behandelt. Der Junge kam im ganz verhungerten Zustande an. Der Oesophagus war impermeabel. Ich machte eine Magenfistel, und es gelang nach vielen Versuchen endlich, indem ich einen Finger von der Magenfistel aus nach der Gegend der Cardia hinführte und gleichzeitig ein feines Fischbeinbougie vom Munde aus in die Speiseröhre einführte, eines Tages den Kopf des Bougies im Magen zu fühlen. Er wurde durch die Magenfistel hervorgezogen, an das Knöpfchen des Bougies ein Seidenfaden angeknüpft und daran ein Gummirohr in die verengte Stelle hineingezogen. Vom unteren Ende des Gummirohres, welches zunächst bleistiftdick genommen wurde, ging ein Seidenfaden durch die Magenfistel nach aussen, so dass alle 6—8 Tage eine stärkere Röhre nachgezogen werden konnte. Sobald wir eine einigermaassen starke Nummer darin hatten, konnte der Junge Flüssigkeiten, Brei, fein gewiegtes Fleisch geniessen. Nach circa sechs- oder acht-

wöchentlicher Rohrbehandlung glaubte ich, dass die Strictur nun genügend erweitert sei. Ich liess die Röhren daher weg, die Magenfistel schloss sich von selbst, der kleine Patient konnte ganz gut schlucken, und wir hätten beinahe die Freude gehabt, ihn als geheilt entlassen zu können. Aber die Eltern holten ihn leider nicht ab, und so erlebten wir noch, dass die Strictur sich wieder einstellte. Nachdem die Eltern ihn schliesslich nach Haus geholt hatten, soll er in seiner Heimath (ausserhalb) gestorben sein an dem Recidiv der Strictur. — In einem anderen Falle, ebenfalls von einem Kinde stammend, welches Lauge getrunken hatte, trat während der Behandlung der Tod ein, und es stellte sich heraus, dass in dem Oesophagus ausser der circa 8 cm langen, sehr derben Strictur tiefe Geschwüre waren. Das Kind ging an Marasmus während der Behandlung zugrunde, eine Heilung wäre kaum zu erhoffen gewesen. — Dann kann ich Ihnen noch ein Präparat von einer derartig behandelten Strictur zeigen. Die Patientin starb an Tuberkulose, nachdem die Erweiterung der Strictur gelungen war. Es handelte sich um ein junges Mädchen, welches Lauge getrunken hatte. Die sehr enge Strictur war lange vergeblich mit Bougierung behandelt. Sie kam in sehr elendem Zustande zur Operation. Mittels der geschilderten Methode gelang es in circa einem Monat eine gute Durchgängigkeit der Speiseröhre zu erzielen, so dass die Ernährung gut von statten ging. Eine schnell vorschreitende Lungentuberkulose führte den Tod herbei. Ich kam auf diese Weise in den Besitz dieses Präparates, aus dem Sie immerhin ersehen, dass das erreichte Resultat ein ganz erfreuliches ist, denn eine eigentliche Stenose ist in diesem Oesophagus nicht vorhanden. Die Wirksamkeit oder Nichtwirksamkeit der Methode wird immer darauf beruhen, wie tief die Verätzung geht. Ist eine sehr tiefe Zerstörung des Gewebes und Ersatz der Muskulatur durch Narbengewebe zustande gekommen, dann ist wenig zu erhoffen. Denn sowie das dilatirende Moment, in diesem Falle das Gummirohr, fort ist, schnurrt die Narbe wieder zusammen. Aber bei leichteren Aetzstricturen ist allerdings, glaube ich, diese permanente Dilatation mit dem Gummirohr am Faden ohne Ende, wie sie Hacker angegeben hat, ein ganz ausserordentlich mächtiges und sehr sicher wirksames Mittel.

Herr Lindner: Ich möchte im Anschluss an diese Mittheilung die Frage aufwerfen, wie man sich verhalten soll in Betreff der Methode der Gastrostomie für den vorliegenden Zweck. Ich habe auch die günstigen Wirkungen der Hacker'schen Drainbehandlung bei Oesophagusstrictur constatiren können. Die Patienten kommen durchweg natürlich sehr spät zu uns, sie sind meistens in extremis, denn ehe nicht der Tod auf der Zunge sitzt, entschliessen sie sich ja doch so leicht nicht zur Operation. Nun, ich weiss nicht, wie die Erfahrungen anderer Herren lauten. Meine Erfahrungen mit dem alten Fenger'schen Schnitt sind keine glänzenden. Wenn ich die Operation gemacht habe — ich habe sie in einer ziemlichen Anzahl von Fällen früher gemacht, ehe man etwas anderes kannte —, ist es mir sehr schwer gelungen, die Patienten über die ersten Wochen hinweg zu bringen. Es fliesst eine Masse Magensaft über die Ränder hinüber, die Wundränder werden angedaut, sie heilen sehr schlecht, es

bildet sich keine rechte Granulation, und es ist furchtbar schwer, die Zurückhaltung der eingebrachten Speisen zu Ernährungszwecken vorzunehmen. Alle möglichen Prothesen, die man sich erdacht hat, versagen ganz, es sind doch sehr wenig Fälle, bei denen uns das gelingt. Machen wir die Oeffnung im Magen noch so klein — in ganz kurzer Zeit, im Gegensatz zu sonstigen künstlichen Oeffnungen, die sich immer zu verengen streben, wird die Oeffnung weiter und weiter, und es ist ein ganz entsetzlicher Zustand, dem der grösste Theil dieser Patienten verfällt. Nun, ich glaube, dass für solche Fälle gerade die Frank'sche Methode sehr günstig ist. Ich habe ja früher einmal über diese Methode gesprochen. Ich habe eine ganze Reihe von Gastrostomieen nach dieser Methode gemacht und war ja zunächst auch einigermaassen zufrieden. Jedenfalls ist das ausgezeichnet bei der Frank'schen Methode: man kommt über die ersten fünf bis sechs Wochen ganz vorzüglich weg. In den ersten fünf, sechs Wochen schliesst die Fistel sehr gut, die Speisen fliessen nicht wieder aus, die Patienten ernähren sich ganz ausgezeichnet. Aber nachher kommt der hinkende Bote nach. Die Fistel sinkt allmählich immer weiter und weiter herunter, das scharfe Hinüberziehen über den Rippenbogen lässt nach, der Verschluss hört auf und die Patienten sind nach etwa acht bis zehn Wochen ganz accurat in derselben Situation wie die Patienten, die nach der alten Fenger'schen Methode operirt sind — nur sind sie allerdings über die gefährlichsten Wochen der Wundheilung hinüber. Sie haben also die Gefahren, die doch bei der Fenger'schen Operation auch bei aseptischem Verfahren nicht ganz ausbleiben, überstanden. Also ich habe die Erfahrung gemacht, dass die Frank'sche Methode, die ich im übrigen zu gunsten der modernen Witzel'schen, in Vereinigung mit dem Hacker'schen Verfahren, wie ich es jetzt mache, verlassen habe — dass für diese Fälle gerade, die nach der Hacker'schen Drainageerweiterung behandelt werden müssen, die Frank'sche Methode vorzugsweise sich sehr gut verwenden lässt. Man bringt die Patienten über die gefährlichsten Wochen der Wundheilung weg und bringt sie sehr bedeutend in die Höhe und danach, wenn die Fistel herunter gesunken ist, ist man sehr gut imstande, von da aus in den Oesophagus und von da in den Magen zu gelangen und die Hacker'schen Drains durchzuführen.

Herr Körte: Ich bin bei der Anlegung der Magenöffnung so verfahren, dass ich einen Längsschnitt links neben der Mittellinie vom Rippenrande an gemacht und die Fasern des Rectus stumpf auseinandergezogen habe. Nach Eröffnung der Bauchhöhle ist dann einfach die Magenwand in die Wunde eingenäht, und zwar wurde eine Stelle des Magens gewählt, die möglichst nahe der Cardia sass. Bei diesen Fällen handelt es sich ja doch darum, eine Oeffnung zn haben, durch welche man möglichst leicht mit dem Finger nach der Cardia hinkommen kann. Daher halte ich für solche Fälle, wo man die Magenöffnung wesentlich zu dem Zwecke anlegt, um von unten her Drains in die verengte Speiseröhre einzuziehen, die complicirteren Methoden, wie die Witzel'sche Schrägfistel oder die Frank'sche Zipfelbildung nicht für zweckmässig. In die Magenöffnung legte ich ein dickes, zugestöpseltes Drain

welches mit Gaze umstopft wurde. Die Haut wurde dick mit Zinkpaste bedeckt; so gelang es, Ekzeme zu vermeiden. Die Magenfistel schloss sich schnell, so wie sie nicht mehr gebraucht wurde. Wenn ich wegen impermeabler Carcinome des Oesophagus oder der Cardia die Magenfistel angelegt habe — übrigens eine Operation, an der Operateur und Patient nicht viel Freude zu haben pflegen —, dann bin ich so vorgegangen, dass ich den Rectus stumpf durchtrennt habe zur Bildung einer Art Muskelsphincter (nach v. Hacker) und dann nach Witzel oder nach Marwedel eine Schrägfistel hergestellt habe. Ich glaube, man muss unterscheiden, ob man die Gastrostomie macht zu einem dauernden Zweck, oder, wie in den vorliegenden Fällen, bloss um einen Fremdkörper zu lockern, oder um eine Stenose auf diese Weise in eine wirksamere Behandlung zu nehmen.

Herr Lindner: Ich möchte nicht missverstanden werden. Ich habe ja die Frank'sche Methode gerade für die Bauchoperationen verlassen. Aber man ist doch bei der Hacker'schen Drainagemethode oft in der Lage, mit sechs bis acht Wochen rechnen zu müssen, ehe man einigermaassen Resultate erreicht. Also man muss den Magen offen halten, und während der Zeit kommen die verschiedenen Unannehmlichkeiten zu Tage. Ich glaube sehr gern, dass die Hacker'sche Sphincterbildung aus dem Rectus, die Sie gemacht haben, dieselben Dienste thut; ich habe sie noch nicht gemacht.

Herr Körte: Ich habe in diesen Fällen jede complicirte Schrägfistel- oder Faltenbildung an der Magenwand unterlassen, weil mein Zweck bei der Operation hauptsächlich der war, einen möglichst einfachen Weg zur Erreichung der Cardia zu haben. Diese ist vom Magen aus sehr schwer zu fühlen, weil man in demselben keine Orientirungspunkte hat und die Magenschleimhaut leicht in Falten vor dem Finger herschiebt. Deshalb schien mir ein möglichst einfacher und gerader Zugang in den Magen vorziehbar. Nachtheile habe ich nicht davon gesehen. Ich befinde mich also im Prinzip in voller Uebereinstimmung mit Collegen Lindner.

II.

Vorträge.

Beiträge zur Differentialdiagnose der Entzündungen und Tumoren der Ileocoecalgegend mit besonderer Berücksichtigung rechtsseitiger Adnexerkrankungen.[1])

Von

Prof. Dr. **E. Sonnenburg** in Berlin.

Wenn auch in einer grossen Anzahl von Fällen durch den Beginn und Verlauf der Erkrankung, durch den Sitz der Schmerzen, der Resistenz des Tumors, durch die charakteristischen Anfälle die Diagnose einer Blinddarmentzündung ohne Weiteres gleich gestellt werden kann, so giebt es doch eine Reihe von Erkrankungen, welche mehr oder weniger Aehnlichkeit mit der Appendicitis haben können und bei denen die Differentialdiagnose Schwierigkeiten verursachen kann. Ich sehe hier zunächst von denjenigen Fällen ab, wo infolge einer abnormen Lagerung des processus vermiformis das Exsudat oder der Abscess an einer ganz anderen als der gewohnten Stelle sich befindet. Aber Entzündungen und Erkrankungen der Gallenblase, der Leber, der Nieren, ja unter Umständen selbst Erkrankungen des Pankreas, vor allem aber auch Tumoren und Entzündungen, welche vom Genitalapparat bei Frauen ausgehen, können durch eine Reihe ähnlicher Symptome zu irriger Diagnose und Annahme einer Appendicitis Veranlassung geben.

Wir müssen auf die einzelnen und wichtigsten der hier in Betracht kommenden Affectionen näher eingehen. Merken wir uns zunächst, dass für gewöhnlich das perityphlitische Exsudat unverschieblich ist. Die Beweglichkeit eines fraglichen Tumors spricht

[1]) Siehe die Verhandlungen im I. Theil dieses Bandes, S. 14.

bestimmt gegen Exsudat, aber umgekehrt Unbeweglichkeit nicht gegen Carcinom; denn auch dieses kann durch adhäsive Peritonitis fixirt sein. Carcinome der Ileocoecalgegend können sich vollständig anfühlen wie alte, von dicken Schwarten umgebene Abscesse in der Umgebung des Appendix. In solchen Fällen ist das Lufteinblasen in den Darm, wenn ausführbar, zur Stellung der Diagnose von Nutzen, da alle an den Darm ansetzenden Exsudate sich dadurch leichter differenziren lassen. Dagegen finden wir das Darmrohr infolge der Neubildung starrwandig, und es dehnt sich nicht durch eingeblasene Luft aus. Ferner fehlen die durch das Carcinom bedingten Stenosenerscheinungen bei der Appendicitis, so dass in den meisten Fällen die Differentialdiagnose zwischen Carcinom des Darms und alter chronischer Appendicitis gestellt werden kann.

Die Tuberkulose der Ileocoecalgegend vermag infolge der durch die tuberkulöse Infiltration bedingten Resistenz ähnliche Verhältnisse wie das Carcinom und einen alten perityphlitischen Heerd vorzutäuschen, doch wird man aus der Anamnese, dem ganzen Verlauf der auch hier oft nicht ausbleibenden Stenosenerscheinungen, dem vollständigen Fehlen charakteristischer Attacken zu einer richtigen Diagnose durch Ausschluss gelangen können. Freilich, wenn die Tuberkulose vom Wurmfortsatz ausgeht und sich von da aus auf Coecum und Ileum ausbreitet, dann können, im Anfange wenigstens, die charakteristischen Anfälle auftreten, während die Appendicitis tuberculosa meist Theilerscheinung allgemeiner Tuberkulose ist und wenig Symptome macht.

Ein vierzehnjähriger Knabe, K., hatte öftere perityphlitische Anfälle in mässiger Heftigkeit mit Fieber von ziemlich langwieriger Dauer durchgemacht. Es blieb nach den letzten Anfällen eine deutliche Resistenz zurück; man glaubte es mit einem kranken Appendix zu thun zu haben, den man in freien Intervallen zu entfernen beschloss. Bei der Operation zeigte sich nicht allein der Wurmfortsatz, sondern auch das Coecum und ein Theil des Ileum sowie die ganze Gegend der Ileocoecalklappe tuberkulös entartet. Man konnte deutlich wahrnehmen, wie speciell der Appendix, der hypertrophisch und verdickt, mit zahlreichen Knötchen besetzt in der Wunde erschien, am meisten von der Tuberkulose ergriffen war und von da ausstrahlend die Krankheit sich ausgebreitet hatte. Da in diesem Falle auch die Drüsen weit hinauf sich krank erwiesen, das ganze Mesenterium verdickt war, so musste von einer Resection des kranken Darms Abstand genommen werden. Die Tuberkulose hat unterdessen weitere Fortschritte gemacht, auch die Lungen sind jetzt erkrankt.

Auch bei anderen Tumoren der Ileocoecalgegend vermag das Aufblähen des Darmes durch Luft die Diagnose zu erleichtern, wie der folgende von mir beobachtete eigenthümliche Fall zeigt.

Patientin X., 45 Jahre alt, erkrankte im September 1895 plötzlich unter heftigen Leibschmerzen, die aber nach einigen Tagen verschwanden.

Dabei soll der Leib aufgetrieben gewesen sein. Im Januar 1896 traten diese Schmerzen abermals auf und hielten sechs Tage an. Sie lokalisirten sich unter Fieberbewegungen frühzeitig in der rechten Seite; ein Arzt wurde aber auch dieses Mal noch nicht zugezogen. Im Juni 1896 trat ein neuer derartiger Anfall auf. Der Arzt stellte die Diagnose auf Blinddarmentzündung. Nach etwa 4 Wochen konnte Patientin wieder aufstehen; es blieb eine harte, wallnussgrosse Geschwulst in der Ileocoecalgegend fühlbar. In der Zwischenzeit war Patientin gesund und ohne Beschwerden. Ende Juli 1896 und wiederum nach 14 Tagen trat ein vierter Anfall, diesmal mit Erbrechen und heftigen Schmerzen, auf. Das Fieber war dabei aber nicht sehr hoch. Bei der Untersuchung eine deutliche Resistenz, die als eine Neubildung imponirte, von über Faustgrösse in der Ileocoecalgegend, an der Darmbeinschaufel anliegend, constatirt. Interne Untersuchung ergiebt, dass sie mit den Genitialen nicht in Zusammenhang stand. Hektisches Fieber trat ein, völlige Appetitlosigkeit, starke Abmagerung. Jetzt schwankt die Diagnose zwischen einem alten perityphlitischen Abscess oder Darmcarcinom. Die Punktion, die behufs Vornahme einer Operation von Seiten der Aerzte gemacht wurde, fiel negativ aus, und es wurde von einer Operation damals Abstand genommen. Ich sah dann die Patientin Ende September in ihrer Heimath, constatirte einen mächtigen sich vorwölbenden Tumor in der rechten Ileocoecalgegend und konnte durch Lufteinblasen constatiren, dass das Colon ascendens bezw. das Coecum nach innen desselben durch Luft aufgeblasen sich deutlich markirte. Auch ich neigte der Ansicht zu, dass es sich um einen alten, von mächtigen Schwarten umgebenen Abscess handeln müsste, der seit langer Zeit bestand und schlug trotz des elenden Zustandes der Patientin einen operativen Eingriff vor. Die Patientin entschloss sich zu demselben, nachdem noch ein heftiger Anfall, der wiederum ganz ähnlich den perityphlitischen Anfällen verlief, Ende September aufgetreten war, zur Operation und reiste zur Vornahme derselben aus ihrer Heimath nach Berlin. Bei der am 12. October vorgenommenen Operation zeigte sich ein in mächtige Schwarten eingebettetes Fibromyom, welches von Eiter umgeben, gewissermaassen in Auswanderung begriffen war. Dasselbe liess sich mit Zurücklassung einiger derber Schwarten vom Coecum ablösen, doch war in keiner Weise festzustellen, von welchen Theilen es ausgegangen war. Der Appendix wurde nicht gesehen.

Bei der langwierigen Heilung zeigte sich auch nirgends nach Abstossung der Schwarten ein Darmtheil, der als Ausgangspunkt der Geschwulst hätte angesehen werden können, so dass nur eine Wahrscheinlichkeitsdiagnose gestellt werden konnte. Bei der eigenthümlichen Lage des Tumors, bei dem fehlenden Zusammenhang mit einem grösseren Darmabschnitt, bezw. mit dem Mesocolon eines Darms konnte man daran denken, dass dieser Tumor vom hypertrophischen Appendix ausgegangen sei, zumal die Patientin charakteristische Anfälle von Perityphlitis, die auf eine chronische Entzündung der Appendix hinwiesen, im Laufe der letzten Jahre gehabt hatte.

Doch sind derartige, zumal so grosse Tumoren des Appendix nie beobachtet worden. Carcinome und Sarkome, noch häufiger Mischgeschwülste des Appendix kommen vor, aber nur kleinere Geschwülste. Ich muss noch bemerken, dass es uns nicht gelang, irgend eine Höhle in dem grossen Fibromyom oder einen Gang, resp. den Rest eines Ganges zu entdecken, der als ein Theil des einstigen Wurmfortsatzes hätte angesehen werden können (Demonstration).

Vielleicht hat es sich hier um ein Myom gehandelt, das durch dissecirende Eiterung losgelöst und in der Auswanderung begriffen war. Doch wäre es kaum zu erklären, von wo es kommen sollte und warum es oben hinaus gewollt hätte. Sonst ist die Erfahrung schon eine alte, dass die Myome öfters verkalken und dann durch dissecirende Eiterung ausgestossen werden. Früher hat man bekanntlich von „Steinen" der Bauchhöhle gesprochen. Doch ist noch nie beobachtet, dass verkalkte Uterusmyome auch ins Peritoneum gelangen. Virchow führt bekanntlich die freien Tumoren der Bauchhöhle auf feste lipomatös, cystös und sonst entartete Appendices epiploicae zurück, aber das ist in unserem Falle nicht anzunehmen. Ebensowenig ist das Mesocolon als Ursprungsstätte der Geschwulst wahrscheinlich.

Dass Invaginationen des Darms Perityphlitis vortäuschen können, ist bekannt, wenn auch der Tenesmus sowie das Erscheinen blutigen Schleims mit dem Stuhl die Differentialdiagnose erleichtern dürfte. Auch Einklemmungen von Darmabschnitten in Bauchfelltaschen, welche in der Ileocoecalgegend normal vorkommen oder infolge der zahlreichen hier vorhandenen entzündlichen Processe allmählich entstanden sind, können im Anfange eine Appendicitis diagnosticiren lassen, doch dürfte auch hier der Verlauf der nächsten Tage die Diagnose sichern; besonders wenn die Einklemmung keine ganz vollständige ist, kann die Diagnose Schwierigkeiten machen. Ist vollständiger Darmverschluss vorhanden, so spricht das anhaltende Erbrechen ohne Abgang von Koth oder Winden gegen eine Appendicitis; denn wenn Ileuserscheinungen im Laufe der Appendicitis auftreten, so pflegen dieselben nicht gleich zu Anfang, sondern erst mit der Bildung eines grösseren Exsudats, welches auf die Darmtheile drückt, aufzutreten oder diejenige Form von Erbrechen oder Kotherbrechen zu zeigen, welche auf peritonitische Reizung zurückzuführen ist.

Die intra musculären oder Bauchdeckenabscesse unterscheiden sich von den partiellen Peritonitiden meist durch Abwesenheit der Verstopfung, des Erbrechens und durch Meteorismus, ausserdem auch durch ihre Lage. Ich kann eine derartige interessante Beobachtung hier kurz mittheilen.

Patient W., 17 Jahre, wurde am 9. October im Krankenhause Moabit aufgenommen, entlassen am 28. November 1895. Anamnese: Patient bekam, nachdem er sich schon Tags zuvor nicht ganz wohl gefühlt, am 30. September Schmerzen im rechten Unterbauch. Patient ging die folgenden Tage noch seinem Berufe nach. Sein Arzt verordnete eine Einreibung. Am 8. October, nachdem noch Stuhl erfolgt war, wurde er wegen starker Schmerzen bettlägerig und wurde mit der Diagnose Perityphlitis ins Krankenhaus geschickt. Patient, der bis 38,9 gefiebert hatte, war bei der Untersuchung am 11. October fieberfrei, der Puls gut gespannt. Abdomen leicht aufgetrieben, lässt sich überall etwas eindrücken, bis auf eine grosse, direkt unter den Rippenbogen und oberhalb der Spinallinie belegene harte Resistenz von ziemlicher Druckempfindlichkeit. Dieselbe reicht nach innen bis zum Rectusrand. Ueber ihr absolute Dämpfung, welche in der vorderen Axillarlinie unmittelbar in die Leberdämpfung übergeht. In der Mammillarlinie freie Zonen zwischen Leberdämpfung und Resistenz. Leberdämpfung nicht verbreitert. Urin frei von abnormen Beimengungen. Bei der Operation wird eine zwischen Musculus obliquus externus und transversus belegene, wohl hühnereigrosse Abscesshöhle voll weissgelben, geruchlosen, bacteriologisch sterilen Eiters eröffnet. Derselbe ist mit Gewebsfetzen vermischt, die umgebende Muskulatur bretthart. Freilegung des Peritoneums. Dasselbe war zart, nirgends eine Resistenz fühlbar. Mikroskopische Untersuchung des exstirpirten Muskelstücks ergab eine fragliche Myositis interstitialis chronica. Zwischen den Primitivbündeln hier und da zellige Wucherung. Glatte Ausheilung.

Schwierig bleibt oft die Differentialdiagnose von einem Gallenblasenleiden und Leberleiden, besonders wenn ein perityphlitisches Exsudat sehr hoch sitzt, oberhalb der Darmbeinschaufel oder in der Nähe des Nabels. Hier können oft Schüttelfröste, Fieber, Schmerzhaftigkeit, Resistenz wie bei der Perityphlitis vorhanden sein. Eine genaue Anamnese vermag zwar auch hier manchmal die Diagnose zu stützen. Aber trotzdem bleiben noch genug Schwierigkeiten im einzelnen Falle übrig. Bei Gallensteinen und Leberkolik ist die Ausstrahlung des Schmerzes nach dem Schulterwinkel charakteristisch, während bei der Appendicitis der Schmerz mehr um den Nabel nach abwärts strahlt, der Schmerzpunkt auch bei dieser meist direkt in der Ileocoecalgegend sich befindet. Dort ist auch die grösste Empfindlichkeit, während bei Gallensteinen die Empfindlichkeit unter dem Rippenbogen, entsprechend auch der Gallenblase, charakteristisch ist. Bei der Appendicitis ist ferner das Erbrechen nicht so anhaltend wie bei Lebererkrankungen. Für Gallenblasenentzündung und Steine spricht der hohe Sitz des Exsudats, zweitens die verhältnissmässig geringen Störungen des Allgemeinbefindens dabei, drittens die Ausbreitung der Dämpfung, besonders deren Uebergang in Leberdämpfung, während zwischen ähnlich gelegenen perityphlitischen Abscessen eine tympanitische

Zone (zwischen Abscess und Leber) sich befindet. Beiden Fällen gemeinsam kann der Icterus sein (Stauungsicterus). Die lange Dauer des Fiebers spricht in zweifelhaften Fällen mehr für ein perityphlitisches Exsudat. Auch sind die Fröste bei Gallensteinblasen nicht ausgesprochene Schüttelfröste, sondern oft sich wiederholendes Frösteln. Freilich können Empyeme der Gallenblase klinisch recht schwere Erscheinungen machen. Liegt der Wurmfortsatz mit seiner Kuppe oberhalb, so ist in solchen Fällen selbstverständlich eine bestimmte Diagnose nicht zu stellen. Hydrops der Gallenblase bei gleichzeitigem Verschluss des Ductus cysticus durch einen Gallenstein kann eine chronische Form der Appendicitis vortäuschen.

Einen eigenthümlichen Fall von Gallensteinileus, der eine Appendicitis vortäuschte, muss ich hier noch erwähnen.

Es handelte sich um eine mit starkem Panniculus versehene etwa 50jährige Patientin, die früher nachweislich mehrere perityphlitische Anfälle durchgemacht hatte. Auch jetzt war unter plötzlichen stürmischen Erscheinungen eine deutliche Resistenz in der Ileocoecalgegend entstanden, und schon in den nächsten Tagen war Ileus eingetreten. Das Fieber fehlte vollständig, und auch die Beschaffenheit des Pulses war nicht merklich alterirt. Man glaubte es mit einem alten Exsudat, welches, durch einen Nachschub vergrössert, auf die Darmschlingen drückte, zu thun zu haben und durch die Entleerung des Exsudats auch die Ileuserscheinungen heben zu können. Es schien die Operation in diesem Falle um so gebotener, als Patientin durch das heftige Erbrechen stark kothig riechender Massen ungemein geschwächt und die Widerstandskräfte derselben in Abnahme begriffen waren. Nach Eröffnung des Bauchfells zeigte sich ein chronisch entzündeter, aber keine Spuren einer neuen Entzündung zeigender, mässig verwachsener Wurmfortsatz, der offenbar die früheren Anfälle verursacht haben mochte, aber kaum als eine genügende Ursache für die jetzige Erkrankung angesehen werden konnte. Die durch die Bauchdecken fühlbare Resistenz war nicht mehr und besonders auch nicht in der Umgebung des Wurmfortsatzes zu fühlen. Beim Versuch, dieselbe aufzufinden, gelang es plötzlich, einen harten, in einer Darmschlinge liegenden Körper in der Nähe durchzufühlen und hervorzuziehen. Er wurde sofort als ein mächtiger Gallenstein, der sich in eine Dünndarmschlinge eingeklemmt hatte, erkannt und herausgeschnitten. Die Schleimhaut in der Umgebung des eingekeilten Steins zeigte sich bereits gangränös und fetzig. Der Darm wurde darauf vernäht, die Wunde geschlossen und die Operation beendet. Trotzdem keine Erscheinungen von Peritonitis auftraten, ging die Patientin in den nächsten Tagen bei zunehmendem Collaps und Wiederauftreten des Ileus zugrunde. Bei der Section fand man einen zweiten Stein von beinahe derselben Grösse weiter oben am Darm im Duodenum festgekeilt, einen Stein an der Communication zwischen Gallenblase und Duodenum, die infolge der Verschwärung eingetreten war, endlich einen dritten Stein in der Gallenblase selber. Dort, wo der Stein aus dem Darm herausgeschnitten war, war Gangrän der Schlinge auf eine weite Strecke entstanden und hatte den Tod verursacht (Demonstration).

Sehr wichtig sind die Beziehungen der Appendicitis zu den weiblichen Genitalerkrankungen. Von vielen Seiten ist behauptet worden, dass eine Prädilection des männlichen Geschlechts bei den entzündlichen Affectionen der Fossa iliaca dextra bestehe. Ich kann nach meinen eigenen Beobachtungen in der That sagen, dass zwar eine grössere Anzahl von Männern an Perityphlitis erkranken als Frauen, immerhin aber die Prädilection des männlichen Geschlechts als eine geringe bezeichnet werden muss. Etwa 60% Männer und 40% Frauen sind unter meinem Material erkrankt. Es lässt sich dies vielleicht daraus erklären, dass beim Weibe ausser den auch beim Manne vorhandenen Blutquellen noch eine besondere im Ligamentum appendiculo-ovaricum vorhanden ist, die dem Appendix eine Arterie zuführt. Wegen dieser besseren Ernährung mögen wohl manche Formen der Entzündungen des Wurmfortsatzes, speciell die brandigen, die Frauen weniger als die Männer betreffen. Nach den neuesten Untersuchungen von Waldeyer und Martin besteht diese direkte Verbindung zwischen dem Appendix und dem rechten Ovarium durch eine Peritonealfalte. Durch dieses Ligament geht, wie erwähnt, eine Arterie. Auch den Entzündungserregern ist durch dieses Ligament ein Weg gegeben, um von einem Organ auf das andere überzugreifen.

Von den Genitalerkrankungen, die zu Verwechselungen mit Appendicitis Veranlassung geben, kommt hier hauptsächlich die Pelveoperitonitis mit ihren Theilerscheinungen, der acuten Perimetritis, Perisalpingitis und Periophoritis in Betracht. Wenn aber einige Gynäkologen der Ansicht sind, dass ganz ausserordentlich häufig eine rechtsseitige Perimetritis und Adnexerkrankung durch eine fehlerhafte Untersuchung zur Diagnose einer Perityphlitis führen, so haben wir gerade die gegentheilige Erfahrung gemacht, dass nämlich die Appendicitis sehr häufig als eine Genitalerkrankung angesehen wird. Freilich sollte eine genaue Anamnese und eine sorgfältige Untersuchung uns vor derartigen Irrthümern bewahren. Die Anamnese hat einen grossen Werth für die Differentialdiagnose. Bei der Pelveoperitonitis und ihren Theilerscheinungen werden wir häufig durch die Anamnese erfahren, dass die Erkrankung und der Verlauf derselben ein deutlich ausgeprägtes Fortschreiten von der Vulva zur Scheide, zum Collum uteri, zum Corpus zeigt. Es kann daraus auch dann noch ein Schluss gezogen werden, wenn die Erkrankung des Genitalcanals z. B. bis zur Tube inzwischen abgeheilt ist und lediglich die tubären Veränderungen noch übrig geblieben sind. Sicher kommen tubäre Erkrankungen nur selten ohne vorhergegangene Erkrankungen des Uterus zustande. Die Beziehung der Geschwulst zum Uterushorn

muss bei genauer Untersuchung in den allermeisten Fällen Klarheit verschaffen. In der Regel gelingt eine präcise Abtastung der tubären Geschwulst nach der Linea innominata hin. Weiter fehlen die charakteristischen Störungen der Darmfunctionen und können für die differentielle Diagnose verwerthet werden.

Ausser durch eine genaue Anamnese und genaue Untersuchung spricht auch der Sitz des Exsudats meist sofort für eine bestimmte Erkrankung, da bei der Appendicitis das Exsudat viel höher in der Nähe der Darmbeinschaufel sitzt und vom Scheidengewölbe aus selten erreichbar ist. Nur in denjenigen Fällen, wo die Appendix sehr weit in das Becken hineinreicht und besonders da, wo sie mit den Adnexorganen verwachsen ist, giebt der Sitz der Geschwulst nicht ohne weiteres Aufschluss über die Art der Erkrankung.

Das pelveoperitonitische Exsudat kapselt sich am häufigsten im Douglas'schen Raume ab. Der Uterus wird durch das Exsudat an die vordere Beckenwand gedrängt, so dass man die Portio vaginalis dicht hinter der Symphyse fühlt. Hinten tritt es in innige Verbindung mit der Kreuzbeingegend. Die seitlichen Beckenwandungen werden nur bei grösseren Tumoren erreicht. Die Consistenz dieser Exsudate ist im frischen Stadium immer eine fluctuirende. Durch die Stauung ist die Mastdarmschleimhaut oft geschwollen und schleimabsondernd. Bei nicht typischer Ausbreitung der Exsudate müssen wieder durch die Anamnese, durch die Art und den Beginn der Erkrankung Anhaltspunkte für die Diagnose gesucht werden. Martin erwähnt in seinem neuesten Werke[1]), dass er bei 171 Operationen rechtsseitiger Sactosalpingen und 276 doppelseitigen doch nur sechs Mal eine derartige Verwachsung resp. nähere Beziehung des Processus vermiformis mit der tubären Geschwulst angetroffen habe, so dass er ihn habe abtragen müssen, während er in sieben anderen Fällen sich einfach verschieben liess. (Er erwähnt ferner, dass er innige Beziehungen zum Coecum nur neun Mal gesehen, in dem die entsprechende Tubenmasse sich extraperitoneal unter diesem Abschnitt des Darmes hin unter Abhebung desselben auf die Innenfläche der Darmbeinschaufel ausgebreitet hatte. In diesem letzteren Falle hätte die Lage der Tubengeschwulst gewiss eine Exsudation infolge der Appendicitis vortäuschen können, aber auch hier fehlten die klinischen Erscheinungen einer Perityphlitis. Andererseits war die Geschwulst vermöge ihrer Beziehungen zum Uterus und ihrer sonstigen Configuration als tubäre völlig präcise erkennbar gewesen.)

Die klinischen Erscheinungen können bei den Adnex-

[1]) Krankheiten der Eileiter. Leipzig, Bezold, 1895. S. 123.

erkrankungen allerdings ebenfalls mit Erbrechen und Singultus und auch ziemlich plötzlich auftreten; aber die Schmerzen werden von vornherein tiefer in die Gegend des Poupart'schen Bandes lokalisirt. Bestehen in beiden Seiten gleichmässig starke oder links sogar stärkere Schmerzen, so weist dies auf eine Genitalerkrankung hin. Auch strahlen die Schmerzen bei den Erkrankungen der Genitalien nie so sehr nach dem Magen und nach dem Nabel aus, wie bei den Entzündungen des Wurmfortsatzes. Das Allgemeinbefinden ist in geringerem Maasse gestört. Die Zeichen der diffusen Peritonitis fehlen meist, zumal der Meteorismus. Letzterer Umstand ist erklärlich durch die verschiedenen Infectionserreger, welche dabei in Betracht kommen, da nach den neuesten Untersuchungen der Gonococcus, der bei der Pelveoperitonitis eine so hervorragende Rolle spielt, fast stets nur circumscripte Reizungen des Peritoneums und örtliche eitrige Peritonitis verursachen soll. Ich stimme mit Richelot überein, dass in zweifelhaften Fällen ein etwas höherer Sitz der Geschwulst und des Schmerzes, insbesondere aber auch der ausschliesslich rechtsseitige Sitz der Beschwerden für eine Läsion des Wurmfortsatzes und gegen eine Erkrankung der Uterusanhänge sprechen.

Liegen gleichzeitige Erkrankungen der verwachsenen Organe vor, so geben die chronischen gleichwerthigen Erkrankungen zu allerhand Beschwerden Veranlassung. Der in einem chronischen Zustand der Entzündung sich befindende Appendix ist durch die Verwachsung immer neuen Schädlichkeiten und Recidiven ausgesetzt. Das an und für sich schmerzhafte Ovarium wird durch diese Verwachsungen entweder leichtere oder stärkere Schmerzen verursachen, die sich zur Zeit der Regel, wo eine stärkere Blutzufuhr zu den Genitalien stattfindet, bis zur Unerträglichkeit steigern können. Die Regel wird daher häufig auch mit stärkerer Blutung auftreten. Nicht selten sind diese Leiden bloss als Genitalerkrankungen aufgefasst und demgemäss behandelt worden, bis durch Beseitigung des Appendix mit einem Schlage sämmtliche Beschwerden aufhören. Man wird den Satz aufstellen können, dass isolirte Erkrankungen der Adnexe oder der Appendix durch genaue Untersuchung und durch die Anamnese als solche erkannt werden können, gleichzeitig stets Zweifel in der Diagnose verursachen werden.

Wenn ich nun auf die bisher bei unserem Material gemachten Beobachtungen in dieser Hinsicht näher eingehe, so habe ich in drei Fällen Gelegenheit gehabt, Appendicitiden zu operiren, die mit der Diagnose Parametritis hereingeschickt worden waren. Zweimal wurde eine Appendicitis operirt, welche sich schliesslich

als eine von den Genitalorganen ausgehende Eiterung zeigte. In sechs Fällen waren gleichzeitige Erkrankungen des Appendix und der Adnexorgane vorhanden, endlich in vier Fällen traten im Verlauf oder nach der Operation der Appendicitis Erkrankungen der Adnexe auf, und endlich will ich noch einen Fall erwähnen, der, wie manche dieser Fälle, auf der gynäkologischen Abtheilung des Herrn Dr. Hermes beobachtet ist, bei dem ein Fall von Tubargravidität mit Appendicitis complicirt war.

Aus der Universitätspoliklinik für orthopädische Chirurgie in Berlin.
(Director: Prof. Dr. Jul. Wolff.)

Zur Frage des Verhaltens austrepanirter und wieder eingeheilter Schädelstücke.[1])

Von

Dr. **M. David,** Assistenzarzt.

In dem 53. Band des Archivs für klinische Chirurgie hatte ich in einer kurzen Abhandlung „Ueber die histologischen Befunde nach Replantation trepanirter Knochenstücke des Schädels" die von Herrn Prof. Barth in Marburg vertretene Ansicht zu widerlegen versucht, dass Knochenpartieen, die aus ihrer Verbindung mit der Umgebung gelöst, aber in ihre normale Lage zurückgebracht werden, ausnahmslos dem Tode verfallen, ganz gleich, ob diese Replantation unmittelbar nach der Herausnahme oder erst nach längerer Zeit erfolge. Barth hatte in einer sehr eingehenden und sorgfältig durchgeführten Untersuchungsreihe das Verhalten replantirter Knochenfragmente beobachtet und war auf Grund dieser Beobachtungen zu dem genannten Resultat gekommen. Die Einwände, die ich gegen seine Folgerungen zu machen hatte, sind von mir in der erwähnten Arbeit erhoben worden. Ich möchte heute noch einige Punkte hinzufügen, die, wie ich glaube, Aufschluss darüber geben können, wodurch Barth zu seiner irrthümlichen Auffassung gekommen ist.

Barth's Ansicht stand in Widerspruch mit den Angaben und Befunden früherer Autoren, wie Buscarlet, Laurent, Schmitt, Wolff und Ollier. Letzterer hatte in einem Vortrage, auf den

[1]) Siehe die Verhandlungen im I. Theil dieses Bandes, S. 24.

näher einzugehen mir die Kürze der Zeit verbietet, auf dem X. internationalen medicinischen Congress die Ergebnisse seiner durch lange Jahre fortgeführten Untersuchungen klargelegt und war zu dem Schluss gekommen, dass bei der Replantation losgelöster Knochenstücke, d. h. bei der Zurücklegung in die eigentliche Trepanationsstelle, das Fragment bei ungestörtem Wundverlauf seine Lebensfähigkeit bewahre. Allerdings würde es in seiner Vitalität herabgesetzt, erringe dieselbe aber vollkommen wieder und unterscheide sich dann in keiner Beziehung von irgend einer anderen Partie des betreffenden Knochens. Auch die Erfahrungen aus der chirurgischen Praxis stimmten mit den Thesen Barth's nicht überein. In durchaus nicht seltenen Fällen heilen Knochenstücke, die durch ein Trauma abgelöst sind, an ihrer Ursprungs- oder, wenn eine Dislocation eingetreten ist, sogar auch an einer anderen Stelle völlig ein.

So möchte ich Ihnen dieses Präparat des Herrn Prof. Wolff demonstriren, bei dem ein grösserer Knochensplitter des Femur vollkommen aus seiner Verbindung getrennt und in die Markhöhle getrieben wurde und dort, wie Sie sehen, vollkommen lebensfähig eingeheilt ist. Die Spongiosa des Röhrenknochens ist mit dem Splitter in harmonische Verbindung getreten. Irgend ein wahrnehmbarer Unterschied ist in keiner Beziehung vorhanden.

Herr Geheimrath Hahn hatte die Güte, mir zu Demonstrationszwecken dieses Präparat aus der Sammlung des Krankenhauses am Friedrichshain zu überlassen. Es ist das Schädeldach eines jungen Mannes, der seiner Zeit wegen eines vermutheten Gehirntumors trepanirt wurde. Sie sehen, wie das replantirte Fragment, obwohl es nur auf der einen Seite knöchern verwachsen ist, während es auf der anderen bindegewebig mit der übrigen Schädelpartie verbunden war, dem angrenzenden Knochen in jeder Beziehung gleicht. Ich möchte hier gleich vorweg bemerken, dass auch bei der Besichtigung meiner histologischen Präparate sich ergeben wird, dass die Art der Verbindung des Fragments mit der angrenzenden Knochenpartie für die Frage der Erhaltung der Vitalität von ganz untergeordneter Bedeutung ist.

Nun war Barth freilich der erste, der die genaueren histologischen Vorgänge bei der Knocheneinheilung studirt hatte, alle die erstgenannten Autoren hatten sich auf makroskopische Beobachtungen beschränkt. Bei der mikroskopischen Untersuchung war ihm als hervortretendstes Moment der Umstand aufgefallen, dass die Färbbarkeit des Fragments, bezw. der Knochenzellen desselben stark vermindert, bezw. aufgehoben sei, derart, dass einige Tage nach der Operation nur in wenigen central gelegenen Partieen des Fragments die mangelnde Tinctionsfähigkeit bestehe, dieselbe sich

aber allmählich über das ganze Stück verbreite. Die Knochenhöhlen seien leer oder nur mit zerfallenen Partikeln gefüllt, denn die Zellen, der Inhalt der Knochenhöhlen, seien zugrunde gegangen. Dieser Vorgang spiele sich in den ersten Wochen nach der Operation ab. Untersuche man das Fragment in einem späteren Stadium, so beobachte man das umgekehrte Verhältniss. Zunächst sähe man in einigen Partieen wieder normal gefärbte Zellen, die sich allmählich immer mehr und mehr vermehrten, bis schliesslich das ganze Fragment als normaler Knochen erscheine. Aus diesen Beobachtungen soll hervorgehen, dass das Fragment allmählich der Nekrose verfalle, dann aber das nekrotisirte Stück durch neuen Knochen ersetzt werde, der sich von Dura, Periost und dem angrenzenden Knochen her bilde. Dieser Ersatz gehe durch einen Substitutionsprocess vor sich, derart, dass der vorhandene nekrotische Knochen zum Aufbau des neugebildeten verwendet werde. Als Analogon hat Barth irgend einen Vorgang aus dem fertigen Organismus nicht anführen können, sondern zog einzig und allein zum Vergleich die Umwandlung des fötalen Knorpels in Knochen heran.

Letzterer Vorgang hat offenbar mit den bei der Einheilung replantirter Knochenstücke sich abspielenden Processen nichts zu thun. Bei der Umwandlung fötalen Knorpels in Knochen handelt es sich um den Ersatz eines lebenden Gewebes durch ein anderes; denn der fötale Knorpel ist nicht todt, sondern lebendig. Es findet hier, physiologisch genommen, genau derselbe Umwandlungsprocess statt, wie bei der Bildung von Knochen in lockerem Bindegewebe, wie z. B. beim Exercierknochen.

Im Uebrigen ist die Auffassung Barth's durchaus nicht begründet, da weder in seinen Abbildungen noch in der sonst so sorgfältigen Schilderung seiner Beobachtungen irgend ein wirklicher Beweis für dieselbe gegeben ist.

Es wäre nothwendig gewesen, bis ins Einzelne hinein nachzuweisen, in welcher Weise sich ein so ungewöhnlicher Process wie der der Substitution todten Knochens durch lebenden an Ort und Stelle vollzieht.

Zwar spricht Barth gelegentlich von einer osteogenetischen Schicht und sagt, dass er sich wundert, dass er in derselben keine Mitosen als Beweise für Zellenneubildung gefunden habe, aber weder beweist er, dass die von ihm also benannte Schicht eine osteogenetische ist, noch war es bisher bekannt, dass Knochenneubildung durch Theilung von Knochenzellen erfolgt.

Es war daher natürlich, dass ich bei einer Nachprüfung der Barth'schen Untersuchungen, die ich im physiologischen Institute der thierärztlichen Hochschule anstellte, zum Theil zu denselben thatsächlichen Befunden, zum Theil zu wesentlich anderen ge-

kommen bin. Ebenso wie Barth habe ich das allmähliche Schwächer- und dann ebenso allmähliche Wiederstärkerwerden der Färbung des Fragments und seiner Zellen gefunden, abweichend von ihm habe ich aber ein völliges Schwinden und Zugrundegehen derselben niemals entdecken können. Bei der genaueren Durchforschung eventuell mit der Oelimmersion waren die Zellen stets, wenn auch nur als ganz schwach gefärbte, so doch deutlich erhaltene Gebilde zu sehen. In späteren Heilungsstadien fand ich sie dann übereinstimmend mit Barth. quantitativ sich allmählich steigernd, normal tingirt.

So musste ich denn auch auf Grund dieser Erscheinungen zu einer anderen Deutung der Befunde kommen, und zwar im Sinne der genannten älteren Beobachtungen.

Indem ich Sie nun bitte, die aufgestellten Präparate und die dabei liegenden Photogramme in Augenschein zu nehmen — letztere, wie ich bemerken möchte, zeigen bei weitem die Verhältnisse nicht so schön, wie die Präparate selbst, ein Fehler, der allen Mikrophotogrammen anhaftet — möchte ich zur Erklärung der Differenz zwischen Barth und mir noch folgendes bemerken:

Barth ist zu seiner Auffassung wesentlich durch die tinctorialen Differenzen, die das replantirte Stück und der stehengebliebene Knochen zeigten, geführt worden. Was er von den Veränderungen sagt, die er in den Kernen der Knochenzellen des Fragments beobachtet hat, muss ich bestreiten. Er hat offenbar die durch die Replantation gesetzten neuen physiologischen Verhältnisse verkannt. Es handelt sich bei allen Replantationen, mag man dieselbe am Knochen oder, wie z. B. Herr Prof. Munk, worauf mich derselbe aufmerksam gemacht hat, an Schilddrüsen vornehmen, um überlebendes Gewebe, und es ist eine alte physiologische und histologische Erfahrung, dass solche überlebenden Gewebs- oder Organtheile von der Umgebung aus neu vascularisirt, also wieder in den Kreislauf eingeschaltet und damit in ihrer Integrität erhalten werden, vorausgesetzt natürlich, dass die Einheilung ohne Zwischenfälle verläuft. Nur der Unterschied besteht zwischen dem Knochengewebe und allen übrigen Gewebs- und Organtheilen, dass ersteres infolge seiner physiologischen Beschaffenheit, wie ohne weiteres klar ist, sehr viel schwieriger zu vascularisiren ist, als irgend ein anderes Gebilde des Körpers. Daher kommt es und muss es kommen, dass die centralen Partieen eines replantirten Knochenstücks, ehe sie wieder normal ernährt werden, gewissermaassen eine Vita minima zeigen, welche jene tinctorialen Differenzen bedingt, durch die Barth irregeführt worden ist.

Aus dem klinischen Institut für Chirurgie der Universität Berlin.
(Director: Geh. Med.-Rath Prof. Dr. v. Bergmann.)

Behandlung der Leistenbubonen mit Injection von Hydrargyrum benzoicum oxydatum.[1])

Von
Dr. **Thorn.**

Auf Grund einiger Mittheilungen, welche Welander und Spietschka über Behandlung der Leistenbubonen mit Injection von Hydrargyrum benzoicum oxydatum (1%ig) machten, sind in den letzten $2^1/_2$ Jahren in der chirurgischen Universitätspoliklinik Versuche mit diesem Mittel angestellt worden, deren Ausfall, wie ich glaube, geeignet ist, die immerhin beschränkt gebliebene Verwendung desselben in der Behandlung der entzündlichen und eitrigen Leistendrüsenaffectionen zu verallgemeinern.

Dem modernen Chirurgen erscheint nichts naheliegender, als einen lymphadenitischen Abscess, mag er gross oder klein sein, wie jeden anderen zu incidiren, um dem Eiter Abfluss zu verschaffen. Diese Therapie wird für bestimmte Erkrankungsformen die einzig mögliche bleiben, nämlich, wenn es sich um lymphangitische und lymphadenitische Processe von acutestem Verlauf handelt, die mit ausgedehnter phlegmonöser Eiterung und hohem Fieber die Gefahr der allgemeinen Sepsis bringen. Es ist wohl kaum nöthig, darauf hinzuweisen, dass in solchen Fällen jedes Heilver-

[1]) Siehe die Verhandlungen im I. Theil dieses Bandes, S. 48.

fahren ausser der breiten Eröffnung zum Zweck der Entleerung des Eiters und purulenten Oedems ausgeschlossen ist. Aber auch für den tuberkulösen Lymphdrüsenabscess ist in den weitaus meisten Fällen ein operatives Vorgehen angezeigt. Man hat verschiedentlich Versuche gemacht, durch Injection von Jodoformemulsion, von Naphthol und anderen Präparaten die Tuberkulose der Lymphdrüsen mit und ohne Abscedirung zur Heilung zu bringen; leider mit äusserst geringem Erfolg. Wenn man die pathologischen Veränderungen, welche die Tuberkulose in den Lymphdrüsen hervorruft, in Erwägung zieht, wird man leicht einsehen, warum da in den seltensten Fällen eine Abortivbehandlung, wie Injection von Jodoform etc. von Erfolg sein kann. Hier handelt es sich ja am häufigsten nicht um eine isolirt erkrankte Drüse, sondern um ausgedehnte Drüsenketten mit verschieden weit fortgeschrittener Tuberkulose. Man müsste also eine ganze Anzahl von Injectionen machen, wollte man jede Drüse treffen, und würde doch zu wenig machen. Denn so, wie man sich den Erfolg der intraglandulären Injection im Anfang wohl dachte, dass nämlich das Mittel durch den Lymphstrom von Drüse zu Drüse befördert würde, liegt die Sache offenbar nicht.

Dieser Lymphstrom ist ja innerhalb tuberkulösafficirter Drüsen so vielfach durch Veränderungen proliferativer und degenerativer Natur verlegt und modificirt, grössere Drüsenabschnitte, ja ganze Drüsen sind durch Verkäsung und Verkalkung aus der Lymphcirculation eliminirt, dass von einem derartigen Transport des Jodoforms von einer Drüse zur andern und innerhalb der Drüsen selbst kaum die Rede sein kann. Eine normale Drüse kann man ja ohne grosse Mühe bis in die kleinsten Lymphgänge mit einer Substanz erfüllen, wenn dieselbe nur genügend feine Vertheilung der corpusculären Elemente aufweist.

In der histologischen Technik sind die Injectionen von normalen Lymphdrüsen mit Berlinerblau, Carmin etc. durch einfachen Einstich der Pravaz'schen Canüle in das Drüsenparenchym längst bekannt. Wie verhält es sich nun bei Drüsenerkrankungen von der Art der sogenannten Inguinalbubonen, die, ausgenommen die auf syphilitischer Infection beruhenden, welche ich hier ausser Acht lasse, meist acuter oder subacuter Natur, nämlich auf ein Ulcus molle, eine Gonorrhoe zurückzuführen oder im Anschluss an die Infection einer regionären Hautwunde entstanden sind, mit der Möglichkeit oder Wahrscheinlichkeit eines Transports des Mittels innerhalb der Drüse und von einer zur andern? Ich glaube entschieden günstiger als bei den tuberkulösen Drüsenaffectionen, weil die anatomischen, speciell die intraglandulären Kreislaufsverhältnisse denjenigen in normalen Lymphdrüsen viel näher stehen.

Zunächst beruhen ja doch die acuten entzündlichen Schwellungen der Lymphdrüsen auf Hyperämie der Blutgefässe, Oedem der Gerüstsubstanz, Zellanhäufung, hauptsächlich von Lymphocyten innerhalb der Follikel und im Reticulum. Bei den mehr subacut verlaufenden Lymphadenitiden tritt die Hyperämie und ödematöse Durchtränkung zurück, die Zellproliferation steht im Vordergrund. Jedenfalls scheinen mir die histologischen Veränderungen bei diesen Erkrankungsformen nicht derart, dass durch sie die Energie und die Verbreitung des Lymphstroms innerhalb der Drüsen und von Drüse zu Drüse beeinträchtigt werden, somit auch nicht die Propagation intraglandulär eingebrachter Substanzen.

Geht die acute Lymphadenitis in eine chronische indurirende Form mit Schwielenbildung, Verkalkung etc. aus, dann werden die Verhältnisse der Lymphcirculation denen bei tuberkulösen Veränderungen ähnlich. Tritt dagegen frühzeitige Abscedirung des Drüsenparenchyms ein, so wird der Gewebsbezirk oder die Drüse, welche eiterig eingeschmolzen sind, allerdings aus dem Lymphsystem und dem Organismus ausgeschieden.

Lässt man aber Eiter und nekrotische Gewebsfetzen ab und bleibt eine leidlich einfache uncomplicirte Abscesshöhle, deren Wände, anders wie die tuberkulöse Abscessmembran, bekanntlich gut resorbiren, so wird von diesen aus die Aufnahme eines Mittels in die weniger veränderten, zur Verbreitung desselben nicht so ungeeigneten Drüsenpartieen unschwer erfolgen, wenn die Flüssigkeit nur in genügender Menge in das Abscesscavum eingebracht wird, so dass sie in demselben unter einem gewissen Druck steht. Auf die Abscedirung der Lymphdrüsen werde ich weiter unten noch ausführlicher zu sprechen kommen.

Thatsächlich wird man, glaube ich, wenigstens zum Theil die schönen Resultate, die Welander, Spietschka u. a. und der Verfasser selbst bei der Injectionsbehandlung der Leistenbubonen zu verzeichnen hatten, auf jenen kurz charakterisirten Zusammenhang zwischen der Pathologie acut entzündlicher Veränderungen einerseits und Lymphcirculation und Transport der Injectionsflüssigkeit andererseits zurückzuführen haben.

Es tauchen da aber noch andere Fragen auf.

Dafür, dass das Mittel mit den Entzündungsheerden und den eventuell in ihnen enthaltenen Entzündungserregern in ausreichende Berührung kommen kann, ist nach dem oben Gesagten gesorgt. Wie aber ist seine Wirkung auf den Krankheitsprocess selbst zu denken? Man wird dieselbe einmal in parasiticiden Eigenschaften des Mittels suchen können, zweitens in einer Veränderung des das Mittel absorbirenden Gewebes im Sinne einer heftigen reactiven Entzündung,

die sowohl durch Phagocyten wie durch ihre späteren Producte, Schwielen- und Kapselbildung, die Infection zum Stillstand bringen könnte. Schliesslich läge noch eine dritte Möglichkeit des Verlaufs vor, nämlich eine ausgedehnte, durch die chemische Noxe erzeugte Nekrotisirung des Drüsengewebes; der Detritus müsste dann entweder durch eine Oeffnung nach aussen entleert oder resorbirt werden.

Wie steht es nun mit der bacterienfeindlichen Wirksamkeit des Hydrargyrum benzoicum?

Die für unseren speciellen Fall interessirende Frage ist, wie sich die aus entzündeten und abscedirten Inguinaldrüsenschwellungen gewonnenen Mikroorganismen gegenüber dem Mittel verhalten. Welander[1]) nahm an, dass die Schankerbubonen durch Staphylo- und Streptococcen verursacht würden, Wolff hat in Tripperbubonen Gonococcen, Bockhard im Eiter eines Tripperbubo Streptococcen nachgewiesen. Bei jedem Bubo, mochte die Anamnese oder der gleichzeitige Befund ein Ulcus molle, oder eine Gonorrhoe, oder eine Infection von einer verunreinigten Hautwunde aus als primum nocens erweisen, machte ich den Versuch, mit steriler Spritze etwas Secret oder Eiter zu aspiriren. War noch keine ausgedehntere Abscedirung eingetreten, so erhielt ich meist nichts. Die Versuche, Mikroben aus den gewonnenen Secreten zu züchten, die übrigens nur in einem Bruchtheil der Fälle angestellt wurden, waren in der Mehrzahl resultatlos, es wuchs eben nichts. Einige Male fand die spärliche Entwickelung von Staphylococcus albus und aureus statt. Ich muss zugeben, dass bei zahlreicheren Impfversuchen und grösserer Verschiedenheit der Nährböden und Cultivirungsmethoden möglicherweise ein reichlicheres Bacterienwachsthum zu erzielen gewesen wäre.

Um die Wirkung des Hydrargyrum benzoicum auf das Wachsthum von Staphylococcen, die noch am häufigsten aus Leistenbubonen gezüchtet wurden, zu prüfen, impfte ich von einer üppig wuchernden Cultur des Albus einmal auf Glycerinagarröhrchen, denen vorher 4 bis 5 Platinösen Sublimat 1 : 2000 zugesetzt waren, zweitens auf ein gleiches Röhrchen, dem ebensoviel Hydrargyrum benzoicum zugesetzt war. Ein drittes Controllröhrchen wurde mit derselben Staphylococcencultur inficirt. In letzterem entwickelte sich ein sehr rasches und reichliches Wachsthum der Staphylococcen, in dem mit Sublimat versetzten ein spärliches und verzögertes, in dem Hydrargyrum benzoicum-Röhrchen trat erst am 3. Tage eine kümmerliche Entwicklung einiger kleiner Culturen

[1]) l. c.

auf. Derselbe Versuch, mit etwas grösseren, einander äquivalenten Mengen der Zusatzflüssigkeiten ausgeführt — dieselben wurden auf den schräg erstarrten Agar getropft, liefen ins Condenswasser, und mit diesem wurde in Zwischenräumen die Agarfläche bespült, — ergab in dem Sublimatröhrchen eine äusserst geringe Staphylococcenentwickelung, in dem Hydrargyrum benzoicum-Röhrchen blieb sie ganz aus. Daraus hat sich, meinen Erwartungen entsprechend, bestätigt, dass dieses Quecksilberpräparat in der verwendeten Concentration ganz bestimmte, das Wachsthum der Staphylococcen hemmende Eigenschaften hat. — Um ferner Aufschluss darüber zu erhalten, welche Veränderungen das Mittel bei direkter Einwirkung auf normales thierisches Gewebe erzeugt, spritzte ich Kaninchen Dosen von 1—2 ccm aseptisch unter die Haut. Eine örtliche Reaction trat nicht ein, keine Eiterung, nicht einmal entzündliche Infiltration um die Injectionsstelle. Die Flüssigkeit wurde vom Subcutangewebe in sehr kurzer Zeit resorbirt. Die Allgemeinwirkung des Quecksilbers dagegen auf den Organismus der Kaninchen war eclatant: Dosen von 2 ccm, subcutan innerhalb acht Tagen applicirt, lieferten das Thier auf den Sectionstisch, wo ich die Zeichen der Quecksilbervergiftung, ausgedehnte hämorrhagische Enteritis, parenchymatöse Nephritis, constatirte. Nach dem Ausfall dieser letzten Versuche scheint es nicht, als ob die Wirkung des Hydrargyrum benzoicum auf der Erzeugung einer heftigen reactiven Entzündung, einer aseptischen Eiterung analog der z. B. durch Silbernitrat, Terpentinöl und anderes erzeugten beruhe, in deren Verlauf die eingedrungenen Mikroben durch Phagocyten oder anderweitige Entzündungsproducte unschädlich gemacht würden. Ferner spricht dagegen die bei der Bubonenbehandlung mit Hydrargyrum benzoicum fast am auffälligsten imponirende Thatsache, dass gewöhnlich am Tage nach der Injection die Schmerzhaftigkeit und Spannung in den entzündeten Gewebspartieen fast total verschwunden ist, was mir auch von sensiblen Patienten ausreichend bestätigt wurde. Dementsprechend sind bei der Inspection keinerlei Erscheinungen einer heftigeren Entzündung zu finden. — Auch die Ausgangsformen chronischer Entzündungen, Schwielen- und Kapselbildung, scheinen bei der Frage nach der Heilwirkung des Quecksilberpräparates nicht in Betracht zu kommen, da das, was wir die Heilwirkung nennen, sich in durchschnittlich vierzehn Tagen bis fünf bis sechs Wochen vollzieht, nicht unter den Erscheinungen der Abkapselung des Entzündungsheerdes, sondern unter denen des beinahe spurlosen Verschwindens der entzündlichen Veränderungen. — Ich hatte noch eine dritte Verlaufsmöglichkeit angegeben, nämlich aus-

gedehnte Nekrotisirung des entzündeten Drüsen- und periadenitischen Gewebes, eventuell mit gleichzeitiger Abtödtung der Bacterien, aber ohne reactive Entzündung und Eiterung. Mir scheint, als ob diese Auffassung der betreffenden Vorgänge viel für sich habe. Man könnte dagegen einwenden, dass bei der Behandlung normaler thierischer Gewebe mit Hg benzoicum eine nekrotisirende Wirkung des Mittels vermisst wurde. Es ist aber, glaube ich, doch etwas anderes, ob man einen chemisch sicher nicht indifferentem Körper auf unveränderte, lebensfrische und lebenskräftige Gewebe einwirken lässt, oder aber auf Organe, die in ihrer vitalen Energie so tiefgreifende Störungen erlitten haben, wie die erkrankten Lymphdrüsen, wenigstens in den Stadien, in welchen sie gewöhnlich in meine Behandlung kamen. Und ich muss hier ausdrücklich bemerken, dass bezüglich der Erkrankungsformen ein erheblicher Unterschied besteht zwischen dem Material von Welander und Spietschka und dem der Berliner chirurgischen Universitätspoliklinik. Daher rühren auch die Verschiedenheiten in der Auffassung des Heilungsprocesses, daher auch unsere von der ursprünglich angegebenen abweichende Behandlungsmethode. Welander hat seine besten Erfolge erzielt bei den noch nicht abscedirten Bubonen. Die Patienten kommen aber in eine chirurgische Poliklinik mit einem Leistenbubo erst dann, wenn sie glauben, oder ihnen ihr Arzt sagt, der Bubo muss geschnitten werden, das ist, wenn er abscedirt ist. So kann ich mich kaum erinnern, dass unter den von mir behandelten Bubonen einer ohne Fluctuation war, also alles Fälle, die von Welander als relativ ungeeignet zur Injectionsbehandlung bezeichnet wurden.

Das anatomische Bild derart veränderter Drüsen und Drüsenpackete ist kurz folgendes: Man findet einmal einen grösseren Abscess, in dem eine Drüse theilweise oder ganz aufgegangen ist. Andere Drüsen enthalten disseminirte kleine Eiterheerde, wieder andere zeigen nur die Veränderungen acuter entzündlicher Hyperämie, ödematöser Durchtränkung und zelliger Hyperplasie. Wurde nun mit einer dicken Canüle — eine feine ist unbrauchbar — der Eiter aus dem zuweilen recht tief liegenden Abscess aspirirt und durch dieselbe Canüle 2—4 ccm des Mittels injicirt, so war mit geringen Abweichungen in allen Fällen der Verlauf derselbe. Schon am nächsten Tag war gewöhnlich eine ausgedehnte Fluctuation zu palpiren, die erheblich bedeutender war, als dass sie auf eine einfache Wiederansammlung des Eiters in der ursprünglichen Abscesshöhle injicirter Flüssigkeitsmenge hätte bezogen werden können. Daneben war schon am Tage post injectionem oder an den nächst-

folgenden öfter eine Beobachtung zu machen, die für das Verständniss des Verlaufs von Wichtigkeit ist.

Liessen sich nämlich vor der Injection neben dem punktirten grösseren Abscess kleinere, nicht mit jenem zusammenhängende Abscesse palpatorisch nachweisen, so trat nach der Injection eine rapide Confluxion der Eiterheerde ein, unter Zerstörung der trennenden Gewebspartieen, so dass das Resultat eine grosse Abscesshöhle, daneben einige entzündlich geschwollene Drüsen war. Wurde der Eiter dann noch einige Male, im Durchschnitt 2—3 mal, durch die zuerst angelegte Fistel aspirirt, eventuell noch eine zweite Injection angeschlossen, um etwaige abscedirende Drüsenpartieen zur Einschmelzung zu bringen und das Mittel zu vielleicht bei der ersten Injection intact gebliebenen Drüsengebieten gelangen zu lassen, zwischendurch ein comprimirender Verband angelegt, so war nach Verlauf von frühestens acht Tagen, spätestens sechs bis sieben Wochen von den umfangreichen schmerzhaften Drüsenpacketen nichts übrig, als einige kleine, derbe, indolente Knötchen und eine häufig schon geschlossene, zuweilen noch ein spärliches, wässeriges, röthliches Secret absondernde Fistel. Dieses Secret bestand zum grössten Theil aus zerfallenen Lymphocyten und rothen Blutkörperchen.

Nach diesen Erfahrungen glaube ich die Wirksamkeit des Hg benzoicum für die abscedirenden Leistenbubonen hauptsächlich in seiner Fähigkeit, eine acute Einschmelzung der von kleinen Eiterheerden durchsetzten Drüsenpartieen zu erzeugen, suchen zu müssen, während in den nur acut entzündlich veränderten Gewebsterritorien die parasiticide Kraft des Mittels durch Abtödtung der pathogenen Mikroben den Entzündungsprocess zum Stillstand bringen dürfte. Dass das Mittel ausserdem noch specifische, d. h. nur ihm eigene und weder in seinem Charakter als chemisch differenter Körper, noch als Antisepticum beruhende Eigenschaften hat, kann ich vorläufig nicht annehmen.

Von der Verwendung so grosser Dosen, wie 4—5 ccm, haben wir niemals irgend welchen Nachtheil gesehen, von kleineren Quantitäten kann man sich bei abscedirten Bubonen keinen Erfolg versprechen. Spietschka giebt übrigens an, dass er bei abscedirten Bubonen drei bis vier Pravaz'sche Spritzen injicirt und nach Eröffnung des Abscesses mit einem spitzen Bistouri gute Resultate gehabt habe. Unangenehme oder bedrohliche Nachwirkungen des Mittels hat er auch nicht gesehen. Welander bezeichnete in seinen beiden Veröffentlichungen seine Behandlung der Bubonen sls eine abortive; sie ist aber mehr. Denn sie ist geeignet, auch in den fortgeschrittenen Stadien ausgedehnter Ab-

scedirung, wo sonst nur Heil im Messer war, die Incision zu ersparen, und zwar, was mir als der grösste Vortheil der Methode erscheint, ohne die Nothwendigkeit eines längeren Krankenlagers. Die Operation eines Lymphdrüsenabscesses in der Leistengegend erfordert zu ihrer Heilung einen Krankenhausaufenthalt von circa vier bis fünf Wochen. Von den circa 30 Patienten, die ich mit dem Mittel behandelt habe — es ist, wie öfter bei poliklinischem Material, schwierig zahlenmässige und procentualische Angaben zu machen — sind nur etwa vier oder fünf der Operation verfallen. Das waren einmal Fälle, wo die papierdünne Haut in grösserem Umfang gangränös zu werden drohte, andererseits solche von chronischem Verlauf. Die meisten Patienten blieben am Tage der Injection und manche noch den nächsten Tag im Bett, während der übrigen Zeit der Behandlung gingen auch Frauen und Mädchen leichterer Beschäftigung nach. Ein Stadtreisender hat nur an den Tagen der Injection das Bett gehütet, sonst ist er keinen Tag seiner anstrengenden Beschäftigung fern geblieben.

Aus der chirurgischen Abtheilung des städtischen allgemeinen Krankenhauses am Friedrichshain in Berlin.

Ueber einige Erfahrungen auf dem Gebiete der Magendarmchirurgie.[1])

Von

Prof. **Eugen Hahn.**

M. H.! Die Erfahrungen, die ich Ihnen heute auf dem Gebiete der Magendarmchirurgie mitzutheilen beabsichtige, erstrecken sich nur auf die in den letzen $2^1/_2$ Jahren ausgeführten Operationen am Magendarmcanal mit dem Murphyknopf. Es wurden in dieser Zeit 66 Operationen an 63 Kranken mit dem Knopfe ausgeführt. 60 davon im Krankenhause Friedrichshain und sechs in meiner Privatklinik. Die meisten sind von mir selbst, ein Theil von Oberarzt Neumann und meinen Assistenten gemacht.

Die Knöpfe, die ich zu gebrauchen pflege, sind von fünf verschiedenen Grössen, die kleinsten haben einen Durchmesser von 1,70 cm, die nächsten 2, 2,30, 2,50 und die grössten 3 cm. Die kleinsten werden bei Dünndarmresectionen, die grössten bei Dickdarmresectionen und die kleinsten und mittleren zur Herstellung von Anastomosen zwischen Magen und Darm oder zwischen Dickdarm und Dünndarm zur Verwendung gebracht. Die Oeffnung im Magen und Darm wird sehr klein angelegt. Die Naht wird mit einer langen Nadel und einem seidenen Faden von No. 3 entweder vor oder nach Einlegung des Knopfes so angelegt, dass immer weniger Schleimhaut und etwas mehr Serosa gefasst wird. Eine

[1]) Siehe die Verhandlungen im I. Theil dieses Bandes.

lange Nadel wähle ich, um den Nadelhalter entbehren zu können. Man kann die Naht mit einer in der Hand gefassten Nadel schneller und sicherer anlegen. — Die Knöpfe, die wir angewandt haben, sind meist deutscher Herkunft und in der Fabrik zu Tutlingen hergestellt. Mehrere Male haben sich bei Verwendung der Knöpfe Uebelstände herausgestellt, die besonders in einem schweren oder unmöglichen Zusammenschieben der Theile bestanden und uns in einigen Fällen die Nothwendigkeiten auferlegten, die Knöpfe wieder herauszuschneiden und die dann bedeutend grösser gewordenen Oeffnungen durch die Naht zu vereinigen.

Das schwierige oder unmögliche Zuschieben des Knopfes kommt leicht zustande, wenn sich zwischen dem männlichen und weiblichen Theil Weichtheile einklemmen, und dieses kann immer geschehen, wenn der eine Theil zu eng oder der andere zu weit ist. Der hineinzuschiebende Cylinder muss so genau in den andern hineinpassen, dass die Weichtheile zurückgeschoben werden müssen und sich nicht dazwischenklemmen können. Seit ich vor Anwendung des Knopfes auf diesen Umstand achte und Knöpfe, die in dieser Hinsicht nicht ganz tadellos gearbeitet sind, nicht verwende, habe ich das obige höchst fatale Missgeschick nicht mehr zu beklagen gehabt.

Ein anderer sehr grosser Uebelstand ist, wenn der Knopf an dem zusammengeschobenen Theil oder an seiner Peripherie zu scharfrandig ist. In ersterem Falle kann der einzuklemmende Darm beim Zusammendrücken der Kopftheile sofort durchquetscht werden, im anderen Falle durch den scharfen Rand eine Verletzung der Schleimhaut hervorgerufen werden, die bedenkliche Blutungen zu bewirken imstande ist. Ich habe durch eine Verletzung eines zu scharfrandigen Knopfes Decubitus der Magenschleimhaut mit starker Blutung zu beobachten Gelegenheit gehabt, und in einem Falle von gangränöser Hernie bei einer allerdings über 70 Jahre alten Frau mit brüchigem Darm wurde dieser beim Zusammenschieben des Knopfes so zerquetscht, dass die Knopftheile entfernt und die Operation durch die Naht beendet werden musste.

Ausser den beiden angegebenen Fällen von Durchquetschung und Blutung hat einmal bei einer Gastroenterostomie die Verbindung durch den Knopf nicht völlig sicher geschlossen. Andere durch den Knopf entstandene Nachtheile sind nicht beobachtet. In der grossen Mehrzahl der Fälle wurde über den Knopf noch eine Serosanaht gelegt, welche sehr sorgfältig gemacht wurde, wenn an einzelnen Stellen die Schleimhaut sich hervorstülpte.

Wie Sie aus meiner späteren Auseinandersetzung erkennen werden, bin ich kein unbedingter Anhänger des Murphyknopfes bei allen Magendarmoperationen. Ich will jetzt schon vorausschicken,

dass ich bei einigen Operationen der Naht entschieden den Vorzug gebe.

Ich wende denselben nur nothgedrungen bei der Gastroenterostomie an, weil meine Erfahrungen und auch alle Erwägungen a priori zeigen, dass der Knopf nicht immer mit Sicherheit den richtigen Weg im Tractus intestinalis nach dieser Operation gehen muss.

Er kann, nachdem die Verbindung zwischen Magen und Jejunum hergestellt ist, sowohl in das Jejunum, als auch in den Magen fallen. Letzteres ist mehrere Male durch die Section bei uns nachzuweisen gewesen. Wenn der Knopf den Weg nach dem Darm hin nimmt, dann kann er sowohl auf dem richtigen Wege in den abführenden Schenkel des Jejunum gleiten oder auch in das zuführende Ende des Jejunum gelangen.

In letzterem Falle können sehr grosse Beschwerden, ja Gefahren für den Kranken entstehen. Beim Hineingelangen in den Magen kann er besonders bei bereits ulcerirten Carcinomen grosse Schmerzen und Blutungen veranlassen.

Ich bin daher der Meinung, dass man nur nothgedrungen in den Fällen von Gastroenterostomie, wo die Operation ohne Narkose möglichst schnell beendigt werden muss, zum Knopf greifen soll. — Daher ist denn auch nur in etwa dem vierten Theil aller von mir gemachten Gastroenterostomieen der Murphyknopf zur Verwendung gekommen.

Im Ganzen sind seit dem Jahre 1884 im Friedrichshain und in meiner Privatklinik 120 Gastroenterostomieen gemacht worden.

In den letzten $2^1/_2$ Jahren, seit ich zum ersten Male den Murphyknopf angewandt habe, ist die Gastroenterostomie in meiner Privatklinik und im Krankenhause Friedrichshain 27 mal mit dem Knopf ausgeführt worden, während in derselben Zeit die Gastroenterostomie durch die Naht bei 60 Patienten zur Anwendung kam.

Ich hoffe jedoch durch ausgedehnte Anwendung der Infiltrationsanästhesie und grössere Uebung in der Technik in die Lage zu kommen, in Zukunft die entschieden vorzuziehende Nahtoperation noch häufiger im Verhältniss zur Knopfoperation machen zu können, als es bisher geschehen ist.

So wenig ich bei der Gastroenterostomie der Anwendung des Knopfes das Wort zu reden vermag, so sehr kann ich denselben für die Ausführung der Darmresection nach der Operation von gangränösen Hernien empfehlen.

Die grossen Vortheile bei seiner Anwendung bestehen 1) in der schnellen und sicheren Ausführung, 2) in der geringeren Gefahr der Infection und 3) in der sofort nach der Operation eintretenden Fortbewegung des stagnirenden Darminhalts.

Während man bei der Anwendung der Naht eine Entleerung des zuführenden Endes vornehmen musste, ist dieses bei Anwendung des Knopfes nicht erforderlich.

Sowie die Knopftheile in die bis dahin durch Fingerdruck verschlossenen Darmenden eingeschoben sind, kann auch kein kothiger Inhalt mehr ausfliessen. Durch Heben des Knopftheiles oder durch Einschieben von Gaze ist es leicht möglich, jeden Austritt von Darminhalt mit Sicherheit zu verhindern.

Dreimal wurden bei je einem Kranken zwei Knöpfe angewandt, daher ist die Anzahl der Patienten 63, bei welchen die 66 Knöpfe zur Verwendung kamen. Einmal wurde bei einer mit einem Knopf ausgeführten Gastroenterostomie nach zwei Tagen eine Enteroanastomose wegen Verschluss des abführenden Darmendes erforderlich. Einmal wurde bei ausgedehnter Magen- und Colonresection und einmal bei einer Dünndarmperforation die Anwendung zweier Knöpfe erforderlich.

In der nachfolgenden Tabelle sind als geheilt, bezw. gebessert alle diejenigen Fälle aufgeführt, welche aus der Anstalt nach mehreren Wochen entlassen wurden oder bei denen durch die Section nachgewiesen werden konnte, dass die Heilung der Darmwunde erfolgt und der Tod durch ein anderes Leiden zu erklären war. Das Nähere kann aus den genau mitgetheilten Krankengeschichten ersehen werden.

In Betreff der Anzahl und der Resultate der mit dem Knopf ausgeführten Operationen bei den verschiedenen Erkrankungen lautet die Tabelle folgendermaassen:

1.	Bei Pyloruscarcinomen, bezw. Stenosen	27,	gebessert	18,	gestorben	9
2.	„ Gangränöse Hernien (primär) . .	18,	geheilt	13,	„	5
3.	„ „ „ (secundär) .	3,	„	2,	„	1
4.	„ Dickdarmtumoren	6,	„	6,	„	0
5.	„ Dünndarmtumoren	2,	„	0,	„	2
6.	„ Ileus mit Gangrän	4,	„	0,	„	4
7.	„ Circulationsstörungen	2,	„	2,	„	0
8.	„ Rupturen des Dünndarmes . . .	2,	„	0,	„	2
		64		41		23

Der Kranke, bei welchem die Gastroenterostomie und einige Tage später die Enteroanastomose gemacht wurde, ist unter 1 und 7 obenstehender Tabelle aufgeführt, während die beiden anderen Kranken mit zwei Knöpfen nur einmal gezählt sind, daher beträgt die Anzahl der Kranken, bei welchen die 66 Operationen gemacht sind, in der Tabelle 64, während in der That die Operationen nur bei 63 Kranken gemacht sind.

Betrachten wir nun den Erfolg bei den einzelnen Erkrankungen näher, so kann bei der wegen Pyloruscarcinom ausgeführten Gastro-

enterostomie selbstverständlich nur von einer Besserung die Rede sein.

Da wir Gelegenheit hatten, eine ganze Anzahl Fälle bis zum Tode zu beobachten und das Resultat der Obduction zu erfahren, so konnte auch in einer Reihe von Fällen der Verbleib des Knopfes nach Gastroenterostomie verfolgt werden. Derselbe ist ein sehr verschiedener gewesen.

Viermal nur ist er abgegangen, einmal erst nach 2 Monaten. Fünfmal befand er sich noch an der angelegten Stelle, fünfmal im Magen, und 13 mal ist er nicht abgegangen. Man geht wohl nicht fehl, wenn man annimmt, dass der Knopf in der grösseren Zahl der Fälle, in welchen er nach Monaten noch nicht abgegangen ist, entweder in den Magen oder in das zuführende Ende des Darmes geglitten sein wird.

Bei näherer Betrachtung der Todesfälle nach Gastroenterostomieen geht hervor, dass einmal durch einen zu scharfrandigen Knopf Decubitus der Schleimhaut und Blutung eingetreten ist, welche den Tod herbeigeführt hat, und einmal die Vereinigung durch den Knopf insufficient gewesen ist. Die anderen Todesfälle sind unabhängig von der Anwendung des Knopfes eingetreten.

Von den 18 gangränösen Hernien sind 5 gestorben, und zwar die Fälle 5, 7 und 12, bei welchen Gangrän der Darmschlinge in der Nähe des Murphyknopfes eingetreten war. Bei Fall 15 bestand Peritonitis, und bei Fall 17 ein Abscess in der Bauchhöhle in der Nähe der Naht.

In Fall 8, der am 17. Tage letal verlief, ergab die Section eine Heilung der Darmnaht und keine Peritonitis. Es muss als Todesursache ein Carbunkel angenommen werden. Dieser Fall ist daher auch nicht unter die Todesfälle infolge der Operation oder des Leidens, weswegen dieselbe gemacht wurde, mitgerechnet.

Von den drei secundär mit der Darmnaht behandelten gangränösen Hernien ist eine an Peritonitis gestorben, welche bei der Operation bereits bestand, die anderen beiden sind geheilt.

Unter den sechs wegen Dickdarmtumoren ausgeführten Operationen sind zwei Enteroanastomosen und vier Resectionen ausgeführt. Bei den beiden letal verlaufenen Fällen wegen Dünndarmtumoren handelte es sich einmal um eine unvollendet gebliebene Operation bei multipler gummöser Erkrankung des Dünndarms und das andere Mal um ausgedehnte multiple Stenosenbildung des Dünndarms infolge von Carcinom.

Bei den beiden Fällen von Ruptur des Dünndarms, einmal durch Trauma, einmal durch Perforation eines tuberkulösen Geschwürs, war zur Zeit der Operation bereits Peritonitis eingetreten.

In den beiden Fällen von Circulationsstörungen hatte sich nach Gastroenterostomie eine Abknickung des abführenden Darmschenkels eingestellt.

Das Nähere über die vier Fälle von Gangrän des Darmes bei Ileus ist aus den Krankengeschichten zu ersehen. Ich erwähne hier nur, dass in dem einen Falle von Eventeration und Achsendrehung über 4 m Dünndarm gangränös waren.

Ich lasse die Krankengeschichten mit Ausnahme der Gastroenterostomieen in mehr oder weniger grösserer Ausführlichkeit, je nachdem dieselben ein geringeres oder grösseres Interesse beanspruchen, nach der oben gemachten Zusammenstellung folgen und bemerke, dass die Sectionen und Sectionsprotokolle fast alle vom Prosector des städtischen Krankenhauses am Friedrichshain, Herrn Prof. Hansemann, gemacht sind.

Die Gastroenterostomieen will ich an dieser Stelle nicht ausführlich mittheilen, einerseits, weil die Arbeit eine zu umfangreiche werden würde, und andererseits, weil ich dieselben im Zusammenhang mit allen von mir ausgeführten 120 Gastroenterostomieen zu veröffentlichen beabsichtige.

Ich will nur hervorheben, dass nur bei den elendesten und herabgekommensten Kranken die Operation mit dem Knopf gemacht wurde, um durch Abkürzung derselben die Gefahren möglichst zu vermindern, ferner dass sich darunter vier Magenresectionen befinden, bei denen wegen zu grosser Ausdehnung des resecirten Magentheiles oder zu ungünstiger Verhältnisse des Duodenums für den Nahtverschluss das Duodenum und der Magen geschlossen und eine Gastroenterostomie mit dem Knopf ausgeführt wurde.

I. Primäre Resection bei gangränösen Hernien. 18 Fälle.

Fall 1. Frau Auguste K., Kaufmannsfrau, 68 Jahre alt. Neunmal entbunden. Seit längerer Zeit leidet Patientin an hochgradigem Luftmangel und Herzklopfen. Seit drei Tagen kein Stuhlgang und kothiges Erbrechen. Leidlich gut genährte Frau mit welken Hautdecken. In der rechten Leistengegend etwas über faustgrosse Anschwellung sich bis unter das Ligamentum Poupartii erstreckend. Haut darüber leicht geröthet. Herzaction ungleich. Dämpfung nach rechts verbreitert. Puls klein und aussetzend, 110. Temperatur 35,7. Urin enthält Eiweiss. Operation am 14. September 1895. Bei der Operation zeigt sich der Darm central soweit gangränös, dass ein 25 cm langes Stück resecirt werden muss. Abbinden des Bruchsackes. Ausstopfung der Wunde. Vereinigung der Darmenden durch einen Murphyknopf. Zustand nach der Operation in Beziehung auf die Darmfunction befriedigend. Das Erbrechen und Aufstossen hat aufgehört. Stuhlgang normal. Der Knopf geht am 30. September, nach 16 Tagen ab. Wunde heilt schnell und gut. Vom 11. October nahmen die Herzbeschwerden zu. Am 16. October: Nach starker Dyspnoe und

unregelmässiger Herzthätigkeit tritt Exitus letalis ein. Aus dem Sectionsprotokoll: Oberhalb der rechten Inguinalgegend eine tamponirte granulirende Wunde. An dieser Stelle ist der Darm mit der Bauchwand verwachsen, und auch in nächster Umgebung finden sich narbige Stränge von zarter Structur. Im übrigen ist das Peritoneum überall glatt und glänzend. Innerhalb dieses Convolutes befindet sich die Narbe der wegen Hernie ausgeführten Darmresection. In derselben noch einige Nähte. Im übrigen ist die Narbe vollkommen zart und auch von der Schleimhaut aus nur als ein feiner weisslicher Strich zu sehen. Herz stark vergrössert. Klappen etwas sklerotisch, aber schlussfähig. In der Spitze des Ventrikels derbe Parietalthromben. In Milz und Nieren zahlreiche ältere Infarcte. Die Nieren zeigen deutliche Atrophie und Granulation.

Fall 2. Frau Elisabeth W., Kaufmannswitte, 62 Jahre alt. Seit fünf Tagen eingeklemmte rechte Schenkelhernie. Im Urin Eiweiss. Operation am 6. October 1895. Resection von 10 cm Dünndarm. Vereinigung durch Murphyknopf. Erbrechen und Aufstossen hören auf. Stuhlgang tritt ein. Knopf geht am 24. October, am 18. Tage nach der Operation, mit verhärteten Fäcalmassen ab. Verlauf ohne weitere Störungen. Geheilt entlassen am 17. November 1895.

Fall 3. Wittwe B., 65 Jahre. Hernia gangraenosa cruralis sinistra. Einklemmung seit drei Tagen. Operation am 23. December 1895. Wegen Verdacht auf Gangrän wird die Laparotomie nach Freilegung der eingeklemmten Darmpartie über dem Ligamentum Poupartii gemacht und der gangränöse Darm in Ausdehnung von 7 cm resecirt. Ausstopfung der Wunde mit Jodoformgaze. Vereinigung der Darmenden mit dem Murphyknopf, welcher am 17. Tage abgeht. Verlauf ohne Zwischenfälle. Geheilt entlassen am 26. Januar 1896.

Fall 4. Frau Caroline Sch., Zimmermannsfrau, 70 Jahre alt. Hernia cruralis sinistra gangraenosa. Einklemmung seit sieben Tagen. Operation am 27. Januar 1896. Faustgrosse Hernie aus Netz und gangränösem Darm bestehend. Das Netz wird unterbunden, abgetragen und versenkt. 10 cm Darm resecirt. Vereinigung durch Murphyknopf. Abgang des Knopfes nach 31 Tagen, am 1. März 1896. Geheilt entlassen am 3. März 1896.

Fall 5. Frau L., Wittwe, 74 Jahre alt. Hernia cruralis incarcerata gangraenosa sinistra. Einklemmungserscheinungen seit acht Tagen. Bohnengrosse Hernie. Operation am 13. October 1896. Leib stark aufgetrieben. Puls klein, unregelmässig aussetzend, frequent 128 in der Minute. Im Urin Eiweiss. Mit der Diagnose Ileus aufgenommen. Bei der Operation wird an der in der linken Leistengegend befindlichen Geschwulst eine gangränöse Darmschlinge gefunden. Resection von 10 cm Darm. Vereinigung durch Murphyknopf. 13. October: Blähungen gehen ab. Aufstossen geschwunden. 15. October: Puls beschleunigt. Palpation des Leibes nicht schmerzhaft, keine Symptome von Peritonitis. Patientin ist etwas benommen. Auf Eingiessung erfolgt Stuhlgang. 16. October: Patientin collabirt mehr. Puls 132. Reichlich Stuhlgang. Kein Aufstossen und Erbrechen. 18. October: Unter zunehmenden Collapserscheinungen Exitus letalis. — Aus dem Sectionsprotokoll: Abgemagerte

weibliche Leiche ohne Oedema. In der Regio inguinalis sinistra unterhalb des Poupart'schen Bandes führt ein Jodoformgazestreifen in den Schenkelcanal. Oberhalb desselben vernarbte Laparotomiewunde. Eine Jejunumschlinge ist durch den Murphkyknopf vereinigt. Ein Centimeter ober- und unterhalb der Vereinigungsstelle ist die Schleimhaut gangränös verändert, ebenso das Mesenterium. Eine Perforationsöffnung ist nicht vorhanden. Eiter findet sich in den abhängigen Partieen des Abdomens in spärlichen Mengen zwischen der Wand der Bauchhöhle und den verklebten Darmschlingen. An den übrigen Organen keine Besonderheiten. Lungen in den unteren Lappen von dicht gelagerten broncho-pneumonischen Heerden durchsetzt.

Fall 6. Herman P., Weber, 60 Jahre alt. Hernia inguinalis dextra gangraenosa. Operation 20. November 1896. Einklemmung seit circa 24 Stunden. Im Urin Eiweiss, Repositionsversuche waren ausserhalb vergeblich gemacht. Bei der Operation erweist sich die ganze eingeklemmte Partie und ein Theil des zuführenden Darmes gangränös. Resection von 83 cm Darm und des thrombosirten Netzes. Vereinigung durch Murphyknopf. Abgang des Knopfes am 2. December, am zwölften Tage nach der Operation. Reactionsloser Verlauf. 1. Februar 1897 geheilt entlassen.

Fall 7. Pauline K., Wittwe, 81 Jahre. Hernia cruralis incarcerata gangraenosa dextra. Operation am 8. December 1896. Seit vier Tagen Einklemmungserscheinungen. Bei der Operation, welche durch Laparotomie beendigt wird, um beim Debridement den morschen Darm nicht einzureissen, erweist sich der Darm besonders am Einklemmungsring gangränös. Resection eines 10 cm langen Stückes. Vereinigung durch den Murphyknopf. Nachdem es in den ersten Tagen gut gegangen war, erfolgt am 17. December, neun Tage nach der Operation, unter Collapserscheinungen der Tod. Aus dem Sectionsprotokoll ist hervorzuheben, dass bei der Herausnahme des Darmes sich die Vereinigungsstelle durch den Murphyknopf löst, an dieser Stelle liegt ein Spulwurm. Gangrän des abführenden Darmes in der Nähe des Murphyknopfes. Serosafläche überall spiegelnd und glatt, mit Ausnahme der Umgebung der Nahtstelle, wo dieselbe fibrinöse Auflagerung zeigt. Ausserdem Myocarditis, Bronchopneumonie, Milz- und Nierenatrophie.

Fall 8. Elisabeth Sch., Dienstmannsfrau, 73 Jahre alt. Hernia cruralis dextra gangraenosa perforata. Operation am 12. December 1896. Einklemmung seit acht Tagen. Haut über dem Bruchsack geröthet. Bruchsack und Darm total gangränös. Kothabscess. Einlegung eines Katheters in den zuführenden Darm. Da kein Abfluss bis Abends eingetreten ist und das Aufstossen anhält, wird an demselben Abend die Resection eines 4 cm langen Stückes gemacht. Ausstopfung der Wunde. 15. December: Normale Temperatur. Allgemeinbefinden durchaus gut. Kein Aufstossen, kein Erbrechen, reichliche Stuhlentleerung. 20. December: Unter Temperatursteigerung Bildung eines Carbunkels am Schulterblatt. Incision. 21. December: Allgemeinbefinden gestört. Viel Husten; aussetzender Puls. Carbunkel ist weiter gegangen. 24. December: Aus der Laparotomiewunde entleert sich wenig Koth. 26. December: Ausgesprochene Kothfistel. 29. December: Exitus. Sectionsprotokoll: Aeusserst abgemagerte

weibliche Leiche. Ueber dem Schulterblatt ein incidirter Carbunkel. In der rechten Inguinalgegend eine Operationswunde, in deren Tiefe sich eine Kothfistel in den unteren Theil des Dünndarms einsenkt. In der Gegend der Fistel sind die Darmschlingen verwachsen. Beim Versuch sie zu lösen dringt zwischen den Verklebungen Eiter hervor. Der Murphyknopf sitzt oberhalb der genähten Stelle. Auf dem Epi- und Pericard zahlreiche kleine, zum Theil submiliare Knötchen. Herzmuskulatur sehr schlaff und brüchig, von blassbrauner Farbe. Im linken Unterlappen zahlreiche kleine, zum Theil confluirende broncho-pneumonische Heerde. Peritoneum überall glatt und glänzend.

Fall 9. Frau S., Kürschnersfrau, 51 Jahre alt. Hernia cruralis sinistra incarcerata gangraenosa. Operation am 30. December 1896. Da der Darm gangränös ist, wird der Bruch durch Laparotomie zugänglich gemacht. Es lässt sich nun der Darm leicht lösen. Schnürring am zuführenden Ende grünlichgrau, ebenso das eingeklemmte Stück. Im Mesenterium die Gefässe der zuführenden Schlinge auf weite Strecke thrombotisch, so dass circa 80 cm Darm resecirt werden müssen. Blutstillung im Mesenterium durch dicht aneinanderliegende Ligaturen, Vereinigung der Darmenden durch Murphyknopf, da aber das zuführende Ende bedeutend weiter ist als das abführende, wird dasselbe durch eine Naht so verkleinert, dass der eine Theil des Murphyknopfes hineingelegt werden kann. Beim Schluss des Murphyknopfes kommt diese Verkleinerungsnaht ausserhalb des Knopfes zu liegen. Glatter, normaler Verlauf, ohne wesentliche Zwischenfälle. Abgang des Knopfes nach 16 Tagen. 14. Februar 1897 geheilt entlassen.

Fall 10. Frau Emilie M., Schlossersfrau, 60 Jahre alt. Hernia cruralis sinistra incarcerata gangraenosa. Operation am 14. Januar 1897. Resection eines 10 cm langen Stückes. Vereinigung der Darmenden durch Knopf. Abgang des Knopfes nach 16 Tagen. Normaler Verlauf. 1. März 1897 geheilt entlassen.

Fall 11. Frau Auguste U., Tischlersfrau, 60 Jahre alt. Hernia cruralis dextra gangraenosa. Einklemmung seit fünf Tagen. Operation am 3. Februar 1897. Resection eines 8 cm langen Darmstückes. Jodoformgaze. Drainage. Glatter Wundverlauf. 7. März geheilt entlassen. Knopf ist bis dahin nicht abgegangen.

Fall 12. Frau Auguste L., Maurersfrau, 39 Jahre alt. Hernia umbilicalis permagna gangraenosa. Grosse, stark gebaute Frau mit unglaublich grossem Fettpolster. Gesicht etwas cyanotisch. Pupillen wenig erweitert. Zunge trocken, schwarz belegt. An Herz und Lungen nichts besonderes. Das Abdomen ist in seiner ganzen Ausdehnung stark aufgetrieben. In der Nabelgegend mannskopfgrosse Geschwulst, über der die Haut in ganzer Ausdehnung brandig ist. An mehreren Partieen ist die Epidermis durch grosse Eiterblasen stinkenden Inhalts abgehoben. Andere Hautpartieen sind vollständig ulcerirt und jauchig. Im Tumor kann man durch Palpation mit Sicherheit gefüllte Darmschlingen erkennen. Der Urin enthält Eiweiss. Puls klein und stark beschleunigt.

Operation am 9. Februar 1897. Der Darm ist sowohl im Bruchsack, als auch intraperitoneal ausserhalb des Bruchsackes durch Achsen-

drehung und Thrombose im Mesenterium in so grosser Ausdehnung gangränös, dass 2 m 25 cm resecirt werden müssen. Es besteht ausgedehnte eitrige allgemeine Peritonitis. Drainage des Douglas. Vereinigung der Darmenden durch Murphyknopf. Tamponade der Bauchwunde. Darüber Naht. Tod am 10. Februar 1897.

Sectionsdiagnose. Emphysema et Oedema pulmonum. Hypertrophia et dilatatio ventriculi. Metamorph. adiposa cordis. Sutura ilei cum nodulo. Peritonitis purulenta fibrinosa. Hyperplasia lienis. Infiltratio hepatis adiposa. Cholelithiasis. Nephritis parenchymatosa.

Fall 13. Frau Anna K., Musikerfrau, 26 Jahre alt. Hernia cruralis sinista incarcerata gangraenosa. Graviditas.

Operation am 10. Februar 1897. Kleine schwächliche Frau, die mehrere Male abortirt und an Lungenblutungen gelitten hat, ist im siebenten Monat schwanger, leidet seit $1^1/_2$ Jahren an einem linksseitigen Schenkelbruch, der seit sechs Tagen eingeklemmt ist. Die Operation wird durch Herniolaparotomie gemacht, 12 cm gangränösen Darms resecirt. Vereinigung durch Murphyknopf mit Verkleinerung des dilatirten zuführenden Endes. Bauchwunde genäht. Bruchsack ausgestopft. Am 12. Februar Wehen und bald Geburt eines sieben Monate alten Kindes. Am 13. Februar wird versucht, das Kind in einer Couveuse aufzuziehen, jedoch stirbt dasselbe am 15. Februar. Die Section ergiebt Bronchopneumonie, Operationsverlauf ohne Zwischenfälle. Der Knopf geht nach elf Tagen ab. Am 16. März wird Patientin geheilt entlassen.

Fall 14. Frau Auguste G., Schuhmachersfrau, 48 Jahre alt. Hernia cruralis sinistra incarcerata gangraenosa. Bruch besteht seit drei Jahren. Einklemmung seit 9. Februar. Es waren vergebliche Repositionsversuche gemacht. Bei der am 10. Februar 1897 ausgeführten Operation muss wegen Gangrän am Schnürring eine Resection von 16 cm gemacht werden. Vereinigung durch Murphyknopf. Am 15. März Bildung einer Kothfistel. Am 18. März geht der Knopf nach 38 Tagen ab. 26. März: Kothfistel geschlossen. Am 5. April wird Patientin geheilt entlassen.

Fall 15. Otto A., Schuhmacher, 32 Jahre alt. Hernia inguinalis incarcerata dextra gangraenosa. Bruch besteht seit zwei Jahren. Angeblich seit dem 28. Februar eingeklemmt.

Operation am 3. März 1897, nachdem am 2. März scheinbar eine Reposition gelungen war. Bei der Operation stellt sich der Darm und das zuführende Ende als gangränös heraus. Resection in Ausdehnung von 60 cm. Vereinigung durch Murphyknopf. Ausstopfung der Wunde und theilweise Bruchnaht. Am 5. März Zeichen von allgemeiner Peritonitis. 6. März: Exitus letalis. Aus dem Sectionsprotokoll ist zu erwähnen: Bei Eröffnung des Abdomens liegen stark aufgetriebene Dünndarmschlingen vor, die Auftreibung geht auf das Colon ascendens über, das andere Colon ist stark collabirt. Die Serosa ist schwach injicirt und mit leichten fibrinösen Beschlägen bedeckt. Der ganze Dünndarm ist von einer schwärzlich dunkelrothen Farbe. Die Schleimhaut ist stark schiefrig verändert. Die Follikel, namentlich im Jejunum und Ileum, stark geschwollen und schiefrig pigmentirt, das Mesenterium enthält mehrere blutige Sugillationen, auch in den seitlichen Partieen der Bauch-

höhle befindet sich geringe Ansammlung von Blut. Die durch den Murphyknopf gut vereinigte Darmschlinge liegt ganz in der Nähe des Cöcums. In dem oberen Lappen der rechten Lunge zahlreiche hämorrhagische broncho-pneumonische Heerde.

Fall 16. Frau Wilhelmine K., 65 Jahre alt. Hernia cruralis incarcerata gangraenosa dextra. Einklemmungserscheinungen seit fünf Tagen. Im Urin Eiweiss. Operation am 2. März 1897. Eingeklemmter Darm und Einklemmungsring gangränös. Resection von 4 cm. Anlegung eines Murphyknopfes, welcher sich nicht zusammenschieben lässt und daher entfernt werden muss. Bei Anlegung eines andern Knopfes gelingt erst die Vereinigung. Verlauf normal. Abgang des Knopfes nach 33 Tagen. 21. April geheilt entlassen.

Fall 17. Frau Th., Arbeiterfrau, 62 Jahre alt. Hernia cruralis incarcerata gangraenosa. Nephritis. Operation am 12. März 1897. Resection eines 12 cm langen Stückes vom Dünndarm. Vereinigung durch Murphyknopf. Beim Vorziehen des Darmes reisst derselbe ein, und es entleert sich dünnflüssiger Koth. 13. März. Aufstossen hält an. Puls unregelmässig und klein. 14. März. Stuhlentleerung. Puls klein und frequent. 15. März. Exitus letalis.

Aus dem Sectionsprotokoll: An den Lungen bis auf Oedem nichts Besonderes. Herz hypertrophisch, beide Ventrikel. Bei Eröffnung des Abdomens liegt das stark meteoristisch aufgetriebene Quercolon vor. An demselben und der vorliegenden Dünndarmschlinge kein Zeichen von Peritonitis. Weiter abwärts nach dem kleinen Becken zu sind die Darmschlingen fest mit einander verklebt und schliessen eine eitrige Höhle fest ab, in deren Grund die Nahtstelle des Darmes mit dem Murphyknopf liegt. Die Naht hält gut und fest. Niere an der Oberfläche granulirt. Die Rinde verschmälert.

Fall 18. Frau M., Wittwe, 75 Jahre. Hernia cruralis sinistra incarcerata gangraenosa. Operation am 1. Mai 1897. Resection des gangränösen Darmes. Vereinigung durch Murphyknopf. — Da derselbe das zuführende Ende durchschneidet, wird er entfernt und die Darmnaht angewendet. Glatter, reactionsloser Verlauf.

II. Secundäre Resection bei gangränösen Hernien. 3 Fälle.

Fall 1. Frau Bertha L., Landgerichtsassistentenfrau, 43 Jahre alt. Seit sechs Tagen eingeklemmte rechtsseitige Cruralhernie. Sehr elende Frau mit verfallenen Gesichtszügen, kleiner, frequenter Puls. Heftiges Aufstossen und Erbrechen.

Operation am 21. Juni 1895. Darm bereits perforirt und gangränös. Im Bruchsack kothiger Inhalt. Es wird in das zuführende Ende ein Darmrohr eingelegt. Aus dem Darmrohr ist flüssiger Koth in ziemlich grosser Menge abgeflossen.

22. Juni Allgemeinbefinden besser. Temperatur 37,4. Ausspülung des Darmdrains. 23. Juni. Aus dem Darm fliesst kein Koth mehr ab. Puls sehr klein, collabirtes Aussehen. Schmerzhaftigkeit des Abdomens. Da eine Perforation denkbar, wird der Darm freigelegt, resecirt und mit dem Murphyknopf vereinigt, wobei sich eine eitrige Peritonitis ergiebt.

Tod vier Stunden nach der Operation. Die Section ergiebt eitrige Peritonitis.

Fall 2. Frau Henriette D., Schneidersfrau, 46 Jahre alt. Hernia cruralis incarcerata dextra. Angeblich seit mehreren Tagen Einklemmungserscheinungen.

Operation am 5. October 1895. Sehr kleine, elende, abgemagerte Frau. Urin enthält Eiweiss. Freilegung und Vorziehung des Darmes. Nachdem derselbe einige Zeit freigelegt ist, erholt er sich und wird deswegen reponirt. In den Bruchsack wird Jodoformgazestreifen bis an den Darm gelegt. 9. October. Nachdem das Allgemeinbefinden ein durchaus gutes gewesen ist, trat in der Nacht Aufstossen und einmal Erbrechen auf. Beim Verbandwechsel wird aus dem Bruchsack nach Entfernung des Gazestreifens eine reichliche Menge dünnflüssigen, gallig gefärbten Kothes entleert. 11. October. Aufstossen besteht fort. Entleerung aus der Fistel erheblich. Schwächezustand nimmt zu. 12. October. Oberhalb des Bauchschnittes wird die Bauchhöhle eröffnet. Es zeigt sich, dass die Darmschlinge mit fibrinösen Massen belegt und verklebt ist. Der Darm wird hervorgezogen und 3 cm, die Perforationsöffnung umfassend, resecirt, die Enden werden durch einen Murphyknopf vereinigt. 15. October. Allgemeinbefinden gut. Kein Aufstossen und Erbrechen. 25. October. Allgemeinbefinden andauernd gut. 26. October werden unter Fiebererscheinungen einige Esslöffel Eiter durch den Darm entleert. Leib nicht aufgetrieben. Stuhlgang normal. Per vaginam ist ein altes perimetritisches Exsudat zu fühlen, in welches der Uterus völlig eingemauert ist. Die Eiterabsonderungen dauern noch einige Tage fort. 27. November wird Patientin geheilt entlassen.

Fall 3. Frl. Dorothea A., 34 Jahre alt. Hernia cruralis dextra incarcerata perforata phlegmonosa. Einklemmung seit zehn Tagen. Sehr stark verfallene, schlecht genährte, grazil gebaute Frau. Die rechte Schenkelbeuge ist stark geschwollen, geröthet und schmerzhaft. Der Leib ist etwas aufgetrieben. Im Urin Eiweiss. Es wird ein Anus praeternaturalis am 15. October 1896 angelegt. Ein Drain in das centrale Ende geschoben. 17. October. Es läuft viel Koth ab. Die Versuche, den Anus praeternaturalis zu schliessen, sind fehlgeschlagen, daher wird am 14. December zur Darmresection, Naht und Vereinigung der Darmenden mit dem Murphyknopf geschritten. 21. December. Vollkommen reactionsloser Verlauf. 28. December. Am 14. Tage geht der Knopf ab. 24. Januar 1897. Patientin wird geheilt entlassen.

III. Dickdarmtumoren. Sechs Fälle.

Fall 1. Frau Marie V., Schuhmachersfrau, 45 Jahre alt. Sehr elende schwächliche Frau, deren Körpergewicht in letzter Zeit erheblich abgenommen hat. In der rechten seitlichen Bauchgegend höckriger Tumor etwas unter Nabelhöhle. 16. November 1895. Laparotomie in der rechten seitlichen Bauchgegend. Die Gegend des Cöcums ist eingenommen von einem höckrigen Tumor, der anstossende Theil des Ileums zeigt auf eine Strecke von 40 cm sechs bis acht vollständig ringförmige Verengerungen. Die Serosa ist von zahlreichen miliaren Tuberkelknötchen besetzt. Da

eine Entfernung aller erkrankten Darmpartieen unthunlich erscheint, wird zur Hebung der Stenosenbildung zur Anastomosenbildung zwischen Colon ascendens und Ileum geschritten, und der Murphyknopf zur Verwendung gebracht. 23. December. Mit drei Pfund Gewichtszunahme entlassen.

Fall 2. Eduard Sch., Administrator, 42 Jahre alt. Aus seiner sonst gesunden Familie starb ein Bruder an Schwindsucht. Seit fünf Jahren Darmbeschwerden. Schwerer Stuhlgang, häufiges Aufstossen. Vor ungefähr einem Jahre entdeckte P. in der Ileocoecalgegend einen hühnereigrossen Tumor, Beschwerden bestanden in kolikartigen Schmerzen, oft Stuhlverstopfung oder Diarrhoeen. Mittelgrosser, ziemlich kräftiger Mann in gutem Ernährungszustand und von frischer Gesichtsfarbe. Lungen, Leber, Milz ohne Besonderheiten. Urin normal. In der rechten Seite des Abdomens ein Tumor. Der obere Pol der circa 7 cm langen Geschwulst liegt rechts in der Höhe des Nabels. Die Geschwulst erstreckt sich von dort nach unten und innen und liegt mit ihrem äusseren unteren Rande auf der Darmbeinschaufel. Oberfläche höckrig. Bei Aufblähung Palpation undeutlicher. 25. April. Operation. Hautschnitt am äusseren Rande und parallel dem Musculus rectus dexter. Bei Eröffnung des Peritoneums erblickt man einen doppeltfaustgrossen Tumor, welcher aus einem Convolut von Cöcum, Colon ascendens und Dünndarmschlingen besteht, welches in seiner ganzen Ausdehnung mit einer grossen Menge kleiner und kleinster Knötchen bedeckt ist, die nach den zu- und abführenden Darmtheilen allmählich abnehmen, aber auch auf das den erkrankten Partieen anliegende Peritoneum übergehen. Das Colon ascendens ist stenotisch. Da es wegen der ausgedehnten Verwachsungen, der Ausbreitung der miliaren Knoten unmöglich erscheint, eine Resection mit Erfolg zu machen, wird zur Anastomose zwischen Ileum und Colon geschritten mit Murphyknopf, welcher sich weder zu- noch aufschieben lässt. Der im Ileum befindliche Theil lässt sich lösen, der im Colon muss herausgeschnitten werden. Darmnaht. Durch dieses Missgeschick wird die Operation erheblich verlängert und die Communication eine sehr weite. Schluss der Bauchhöhle durch Naht. Verlauf ohne Besonderheiten. 27. Juni geheilt entlassen.

Fall 3. Frau Auguste G., Wittwe, 70 Jahre alt. Wird am 3. Januar 1896 mit Symptomen von Ileus aufgenommen. Kleine, schlecht genährte elende Frau. Leib überaus gespannt. Deutliche peristaltische Bewegungen der Dünndarmschlingen. Dämpfung fehlt. Am Rectum Tumoren zu fühlen, die jedoch höher zu liegen scheinen. Die Schleimhaut bis zum Sphincter tertius normal. Ein Darmrohr überwindet nicht den Widerstand der Tumoren. 4. Januar. Erbrechen hält an. Es wird in der linken Regio iliaca die Colotomie gemacht. Verlauf normal. Nachdem eine vollkommene Entleerung des Darms erzielt und die Auftreibung geschwunden war, wird durch verschiedene Untersuchungen festgestellt, dass mehrere Tumoren im kleinen Becken sich befinden, von denen der eine von über Faustgrösse und grosser Härte mit dem Uterus und der andere kleinere wahrscheinlich mit dem Darm zusammenhängt. Die Durchspülung gelingt weder von der Colonfistel noch vom Rectum.

8. Februar. Laparotomie. Es wird zunächst ein grösserer, harter

Tumor zusammenhängend mit dem Uterus gefunden und dann ein über dem Sphincter tertius sitzendes, das S romanum stricturirendes Carcinom. Resection und Vereinigung durch den Murphyknopf. Jodoformgazetampon bis zum Knopf. 10. Februar. Gutes Allgemeinbefinden. Kein Aufstossen. Keine Temperaturerhöhung. 13. Februar. Stuhlgang per rectum. 15. Februar. Erscheinungen von Bronchitis. 17. Februar. Sehr erschwertes, bronchiales Athmen. 18. Februar. Exitus letalis.

Aus dem Sectionsprotokoll: Abgemagerte Leiche. Laparotomiewunde im unteren Theil mehr offen, die durch leicht lösliche Adhäsionen mit den Darmschlingen verbunden ist, keinerlei peritoneale Reizung in der Umgebung. Links in der Höhe der Spina anterior superior liegt eine Kothfistel. Lungen: Emphysem und links unten Bronchopneumonie. Magen, Milz, Leber ohne Besonderheiten. — Nieren zeigen Granularatrophie. Rectum circa 6 cm, bevor es im Douglas verschwindet, mit einer circulären Naht versehen, welche festhaftet. Keine Reizung der Umgebung, nur an der Hinterseite dieser Stelle, die dem Promontorium aufsitzt, zeigt sich ein Decubitalgeschwür des Darmes nach dem Knochen zu. Circa 15 cm höher befindet sich der Anus praeternaturalis. An dieser Stelle sitzt die Wand des S romanum fest an der Bauchwand, Umgebung zeigt keine entzündliche Reizung. Hinter dem unteren Ende der Laparotomiewunde findet sich eine lokale Verwachsung der Darmschlingan, welche einen Herd, dessen Serosa entzündlich gereizt ist, nach allen Seiten abkapseln.

Sectionsdiagnose: Bronchopneumonia lateris sinistri. Emphysema pulmonum. Vulnus ex laparotomia. Anus praeternaturalis flexurae sigmoideae. Peritonitis capsulata. — Cystitis. Pyelitis sinistra. Atrophia granulosa renum. Enteroanastomosis sanata cum decubito ante promontorium sito. Myoma subserosum uteri.

Fall 4. Director B., 48 Jahre alt. Carcinoma flexurae sigmoideae. Patient war bis auf Neigung zur Verstopfung, die er in den letzten Jahren beobachtet hat, früher stets gesund. Vor sechs Monaten plötzlich völlige Stuhlverstopfung, Meteorismus und Kotherbrechen. Es wurde ausserhalb eine Colotomie auf der rechten Seite gemacht. Das Kothbrechen hörte nun auf, und nach einer Reihe von Tagen entleerte sich einmal Koth durch den After, dann aber floss alles durch die Darmfistel ab. Patient hat nun lebhafte Beschwerden, weil die Fistelöffnung sehr eng geworden ist und weil im unteren Abschnitt des Colon die Kothmassen stagniren. Aus dem After gehen weder Koth noch Blähungen ab.

Status praesens: Kleiner Mann von gracilem Bau. Starke Abmagerung. Brustorgane, Nieren, Blase gesund. Abdomen ziemlich stark aufgetrieben. Rechts eine etwa 12 cm lange, senkrecht in der Mitte zwischen Linea alba und Spina anterior superior ossis ilei verlaufende Narbe. In der Mitte der letzteren eine stark eingezogene Fistelöffnung, aus der ein Saum von Darmschleimhaut etwas prolabirt und aus welcher durch ein Gummiröhrchen dünner Koth sickert. Durch wiederholte Ausspülungen werden durch die Fistel grosse Mengen alten Kothes entleert. Nun sinkt das Abdomen ein, und man kann in Narkose, bei bimanueller Untersuchung vom Rectum aus, am Uebergang vom Rectum in die Flexura

sigmoidea eine apfelgrosse, runde, harte, leicht bewegliche Geschwulst fühlen.

Operation am 7. Juni 1896. Aethernarkose. Lagerung mit stark erhöhtem Becken. Langer Schnitt durch die Bauchdecken am Aussenrand des Musculus rectus sinister. Von diesem aus Querschnitt unterhalb des Nabels bis zur Linea alba. Die Flexur wird vorgezogen, und man bekommt nun die Geschwulst zu Gesicht, die dicht oberhalb des Ueberganges der Flexur ins Rectum sitzt und den Darm ringförmig einschnürt. Der Serosaübergang im Bereich des Tumors ist intact. Es sind keine Verwachsungen da, und im Mesocolon finden sich keine geschwollenen Drüsen. Zunächst wird das Mesocolon im Bereich der Geschwulst und noch 2—3 cm ober- und unterhalb derselben zwischen Massenligaturen durchgeschnitten. Darauf wird das mobilisirte Darmstück fest mit Gazestreifen umstopft und der Darm über und unter der Geschwulst im Gesunden quer durchtrennt. Nachdem so der Tumor entfernt ist, werden die beiden Darmenden einander gegenüber gelagert und durch einige Nähte, welche das Mesocolon fassen, in dieser Lage fixirt, Dann wird in jedes Darmende je eine Hälfte eines sehr grossen Murphyknopfs eingesetzt und in üblicher Weise mittels der Schnürnaht fixirt, der Knopf geschlossen und schliesslich über der Nahtlinie eine Reihe von Serosanähten angelegt. Die Vereinigung ist wegen der tiefen Lage der Darmenden, wegen des grossen Umfangs des zuführenden Darmlumens und wegen der Dicke der Darmwandungen sehr mühsam. Um die Nahtlinie wird Jodoformgaze so gelagert, dass die Hauptmasse derselben nach aussen an die Beckenwand kommt; die Enden der Gazestreifen werden aus dem unteren Wundwinkel herausgeleitet. Die Bauchwunde bis auf den unteren Wundwinkel geschlossen.

Verlauf: In den ersten vier Tagen stieg Abends die Temperatur auf 38,5, der Puls auf 120. Dann fiel das Fieber ab. In den ersten Tagen gingen Koth und Blähungen durch die alte Darmfistel, aber schon am vierten Tage (10. Juni 1896) ging Koth per anum ab. Am achten Tage entweichen Blähungen durch die Wunde. Bei der Untersuchung des Rectums fand man den gelösten Knopf. Letzterer wird extrahirt, die Tampons entfernt, der Wundcanal ausgespült. Seit dem 14. Juni fast nur durch den Mastdarm Stuhlentleerung. Durch den Wundcanal gehen noch Blähungen ab. Die alte Darmfistel schloss sich schnell. Am 12. Juli Wunde bis auf einen Granulationsknopf geschlossen. Stuhlgang erfolgte täglich auf normalem Wege.

Fall 5. Johann St., Bierfahrer, 56 Jahre alt, mit der Diagnose Darmtumor dem Krankenhause überwiesen. Körpergewicht 119 Pfund. In letzter Zeit starke Abmagerung. Nach wiederholter Untersuchung wird ein Tumor der Flexura coli dextra angenommen.

Operation am 11. September 1896. Sehr schwierige, vier Stunden dauernde Operation.

Da dieser Fall von meinem Assistenzarzt Herrn Dr. Seefisch vorgestellt ist und genauer beschrieben wird, beschränke ich mich darauf, hier kurz mitzutheilen, dass nach Resection des apfelgrossen Carcinoms das Colon ascendens geschlossen und dicht unterhalb dieses Verschlusses

das Colon transversum mit dem Colon ascendens durch den grössten Murphyknopf vereinigt wurde. — Am 20. November konnte Patient vollkommen geheilt mit einer Gewichtszunahme von 16½ Pfund entlassen werden. Abgang des Knopfes nach vier Monaten.

Fall 6. Robert Sp., Buchbinder, 45 Jahre alt. Carcinoma coeci. Sein Leiden hat Patient seit dem Mai 1896. Erhebliche Körpergewichtsabnahme. Heftiges Erbrechen und Schmerzen nach dem Essen. Blasser, elend aussehender Mann. Keine Oedeme. Herz und Lungen normal. Abdomen geringe meteoristische Auftreibung. In der rechten Regio iliaca ist ein etwa kindsfaustgrosser Tumor fühlbar. Derselbe ist theilweise beweglich, seitlich und hinten fixirt. Die anderen Organe des Abdomens normal.

22. April 1897. Operation. Incision parallel und über dem Ligamentum Poupartii. Eröffnung des Peritoneums. Schutz desselben durch Einstopfen von Gaze. Sämmtliche Verbindungen des Coecums werden nach doppelter Unterbindung durchtrennt, bis man den Tumor mit Coecum und Ileum vor die Bauchdecken ziehen kann. Resection des Darmes einerseits im Colon ascendens, andererseits im Ileum. Wegen der grossen Incongruenz der Lumina wird das Colon ascendens vernäht und das Ileum in das Colon ascendens vermittels eines Murphyknopfes eingepflanzt. Der Tumor erweist sich als ein ringförmiges Carcinom des Coecums, ausgehend von der Schleimhaut in der Nähe der Valvula Bauhini. Ausstopfung der Wunde mit steriler Gaze.

23. Februar. Allgemeinbefinden gut. Kein Aufstossen und Erbrechen. Verbandwechsel wegen starker Wundsecretion.

26. Februar. Aus der Wunde fliesst etwas flüssiger Koth.

1. März. Nach Entfernung sämmtlicher Gaze zeigt sich, dass die Murphyknopfnahtstelle in noch zu übersehender Ausdehnung gangränös und für Koth durchlässig ist.

7. März. Der Knopf lässt sich aus der gangränösen Darmpartie entfernen. Es bildet sich ein vollkommener Anus praeternaturalis heraus. Man kann deutlich einen Sporn fühlen.

5. April. Es wird heute eine von Dr. Malthe aus Christiania mir freundlichst übersendete und von ihm angegebene Darmklemme angelegt, mit der es leicht gelingt, eine Oeffnung im Sporn durchzutrennen. Durch diese Oeffnung werden später zwei Ligaturen gelegt, geknüpft und der zwischen ihnen liegende Rest des Sporns durchschnitten.

IV. Dünndarmtumoren. Zwei Fälle.

Fall 1. Arbeiter N., 47 Jahre alt. Von der innern Station zur Operation verlegt. In der Nabelgegend deutlich höckriger Tumor. Grosse Mattigkeit, Abmagerung und Leibschmerzen. Blutentleerungen mit dem Stuhl.

Am 29. April 1895 Probelaparotomie. Zahlreiche Adhäsionen des Dünndarms, welche einen schwarzgrünen Tumor von etwas schmieriger Oberfläche darboten. Beim Versuche sich zu orientiren, reisst eine Dünndarmschlinge ein, welche resecirt und mit dem Murphyknopf vereinigt

wird. Man fühlt im Mesenterium nur noch grosse, fest verwachsene Tumoren. Die Operation muss als unausführbar aufgegeben werden.

30. April. Exitus letalis unter Collapserscheinungen.

Aus dem Sectionsprotokoll: Bei Eröffnung des Abdomens findet man etwa $1^1/_2$ m über dem Coecum eine mit dem Murphyknopf ausgeführte Darmresection. In der Gegend des Coecums eine Peritonealnaht. In dem Mesenterium eine fast faustgrosse Geschwulst, die auf dem Durchschnitt derbe Rindenschicht und centrale kuglige, nekrotische, etwas weichere Partieen erkennen lässt. In den epigastrischen Lymphdrüsen ähnliche Zustände. Im Magen sind nahe der grossen Curvatur zwei fast kreisrunde Geschwüre von der Grösse eines Zehnpfennigstücks, von denen das eine fast die ganze Magenwand durchsetzt, das andere bis in die Muscularis geht. Am Pylorus ähnliche Geschwüre. Im ganzen Dünndarm zahlreiche Geschwüre. Milz vergrössert, weich, Kapsel fleckig, verdickt. In beiden Nieren einzelne haferkorngrosse Neubildungen von der Art der Mesenterialtumoren. Leber durchsetzt von erbsen- bis haselnussgrossen Knoten verschiedener Art.

Fall 2. v. K., 66 Jahre alt, Rittergutsbesitzer. Multiple stricturirende Carcinome des Dünndarms. Ileus. Anastomosenbildung mit Murphyknopf.

Anamnese: Leidet seit 15 Jahren häufig an Darmkatarrhen. Deswegen und wegen grosser Corpulenz (Gewicht 236 Pfd.) jährlich Trinkcur in Marienbad. Jetzige Erkrankung seit September 1896. Auftreten von Kolikschmerzen, Stuhlverstopfung, Appetitmangel, Meteorismus, Uebelkeit, Brechneigung. Mehrmals Erbrechen, danach jedesmal Erleichterung. Trotz sorgfältiger Pflege rapide Gewichtsabnahme. Bis April 1897 Verlust von 50 Pfd. Behandlung mit Wismuth, Resorcin und Priessnitzschen Umschlägen ohne jeden Erfolg. Ende April 1897 ging Patient nach Kissingen. Hier trank er erst Brunnen, wurde aber sehr elend und musste das Bett hüten. Dann gebrauchte er eine Mastcur, aber das Gewicht nahm rapide weiter ab, Meteorismus, Kolikschmerzen und Stuhlverstopfung wurden schlimmer. Das Erbrechen wurde häufiger, und vorgestern trat Kothbrechen auf.

Status praesens: Patient ist fieberfrei. Puls 60. Spuren starker Abmagerung. Gewicht jetzt 166 Pfd. Brustorgane gesund. An Lippen und Nägeln leichte Cyanose. Urin frei von Eiweiss und Zucker. Zunge roth, nicht belegt, trocken, rissig. Grosser Durst. Appetit mangelt gänzlich. Foetor ex ore. Appetit fehlt gänzlich. Seit vorgestern kein Erbrechen, aber stete Uebelkeit und Aufstossen. Probemahlzeit wird verdaut. Im Mageninhalt freie HCl. Der aufgeblasene Magen reicht wenig über den Nabel nach abwärts. Abdomen leicht aufgetrieben. Leber in normalen Grenzen, nirgends abnorme Dämpfung. Kein Tumor fühlbar, keine Fluctuation. Bei leichtem Schütteln lautes plätscherndes Geräusch. Sehr heftige peristaltische Darmbewegungen. In Zwischenräumen von wenigen Minuten sieht man in der Ileocoecalgegend eine faustgrosse Anschwellung sich bilden, diese steigt unter sehr lautem polternden und plätschernden Geräusch in der rechten Bauchseite empor, zieht dann in Nabelhöhe quer über das Abdomen und verschwindet unter lautem Gurren

unter dem linken Rippenbogen, oder sie macht denselben Weg zurück. Der Stuhlgang ist völlig angehalten, seit gestern sind keine Blähungen abgegangen. Im Rectum fühlt man weiche Kothmassen, aber keinen Tumor und keine Strictur. Durch hohe Eingiessungen werden sehr grosse Massen von weichem, normal gefärbtem und geformtem Stuhl entleert. Darauf verschwinden Uebelkeit und Brechneigung, und die Kolikschmerzen treten seltener und nicht so intensiv auf. In den nächsten Tagen wurden die Eingiessungen wiederholt und zweimal Oleum Ricini gegeben. Darauf wurden noch grosse Mengen von Koth entleert. Uebelkeit, Brechneigung, Aufstossen verschwanden. Blähungen gingen ab. Appetit wurde besser, der Durst geringer. Dagegen blieben die Darmkrämpfe bestehen, wenn sie auch seltener auftraten und nicht mehr so heftige Schmerzen machten.

Operation: Chloroformnarkose. Schnitt in der Linea alba, 12 cm lang, vier Querfinger breit, unter dem Processus xiphoideus beginnend. In die Bauchwunde stellt sich sofort eine enorm aufgeblähte Dünndarmschlinge ein, deren Wände stark verdickt und deren Gefässe stark erweitert sind. Es fliesst eine geringe Menge klarer, röthlicher Ascitesflüssigkeit aus. Die erweiterte Darmschlinge wird vorgezogen. In ihrer Serosa sieht man einzelne hanfkorngrosse, von einem dichten Gefässkranz umgebene graue Knötchen. Als man die Darmschlinge weiter verfolgt, kommt man bald an eine Stelle, wo der Darm durch eine Geschwulst ringförmig eingeschnürt erscheint. Letztere sitzt mit ihrer Hauptmasse in der Grösse einer Haselnuss am Mesenterialansatz und umgreift von da aus mit zwei allmählich sich verschmälernden Armen spangenförmig den Darm quer zu seiner Längsachse und schnürt ihn so ein, dass sein Lumen auf etwa ein Drittel verengert wird. Die Geschwulst ist von grauer Farbe, fühlt sich hart und derb an und ist nirgends durch die Serosa durchgewachsen. In ihrer Umgebung sitzen unter der Serosa eine Anzahl kleiner grauer Knötchen, und im Mesenterium mehrere vergrösserte harte Drüsen. Unterhalb der Strictur ist der Darm ebenso erweitert wie oberhalb, und als man den Darm weiter vorzieht, kommt man etwa 30 cm tiefer auf eine zweite und bald auf eine dritte und vierte Strictur. Diese letztere umgreift den ganzen Darm ringförmig, ist etwa wallnussgross und hat das Darmlumen fast vollständig obturirt. Unter dieser Geschwulst ist der Darm nicht mehr erweitert, sie ist es offenbar, die das Haupthinderniss für die Bewegung des Darminhalts abgiebt. Die Darmschlinge, in welcher die Strictur sitzt, wird vor die Bauchwunde vorgezogen, mit Gaze umstopft und mit einem Gummischlauch umschnürt. Aus dem zuführenden Theil der Schlinge wird der gasförmige und flüssige Inhalt, der infolge der lebhaften Peristaltik unter hohem Druck steht, mittels eines Troicarts abgelassen. Dann wird die Troicartwunde zu einem 1 cm langen Längsschnitt erweitert und in diesen die eine Hälfte eines Murphyknopfes eingesetzt und mit Schnürnaht fixirt. Die andere Hälfte des Knopfes kommt unterhalb der Strictur in den abführenden Schlingenschenkel. Der Knopf wird dann geschlossen, die Schlusslinie durch einige Serosanähte gesichert, und nach sorgfältiger Toilette wird die Darmschlinge versenkt. Operationsdauer $1^1/_4$ Stunde. Der Kranke erholte sich nach

der Operation nicht mehr und starb nach zehn Stunden infolge zunehmender Herzschwäche.

V. Ileus mit Gangrän des Dünndarms. Vier Fälle.

Fall 1. Frau G., Schuhmachersfrau, 24 Jahre alt. Wird am 8. Mai 1895 mit seit fünf Tagen anhaltendem Erbrechen auf die chirurgische Station aufgenommen. Das Erbrochene ist von exquisit fäculentem Geruch und Aussehen.

Sehr elende, abgemagerte Frau, von grazilem Körperbau. Augen tiefliegend. Puls bis 140. Temperatur 36,2. Athmung oberflächlich und beschleunigt. Abdomen gespannt, Darmschlingen zeichnen sich nicht ab. Keine Darmbewegung zu sehen. Urin reichlich Eiweiss. Patientin sehr matt.

Es wird sofort die Laparotomie ausgeführt und eine 30 cm lange, an einzelnen Stellen papierdünne, gangränöse Dünndarmschlinge resecirt, nachdem der vom rechten Parametrium ausgehende einklemmende Strang mit einer Scheere, ohne Blutung zu verursachen, gelöst war. Vereinigung durch Murphyknopf, und zwar seitliche Anastomose nach Verschluss der Darmenden. In der Bauchhöhle reichliche, sanguinolente Flüssigkeit, welche aufgetupft wird. 9. Mai. Patientin ist im Laufe des Tages etwas somnolent. Abgang von Flatus, wenig Aufstossen, kein Erbrechen. 10. Mai. Exitus letalis unter Erscheinungen von Peritonitis.

Aus dem Sectionsprotokoll: Genähte Laparotomiewunde. Darmschlingen leicht geröthet, leicht mit einander, dem Netz und der Bauchwand verklebt, meteoristisch aufgetrieben, an einzelnen Stellen mit leichten Beschlägen bedeckt. Im kleinen Becken finden sich Verwachsungen zwischen dem rechten Ovarium und Coecum und unteren Theilen des Dünndarms. Uterus, rechte Tube und Ovarien sind in narbige Stränge eingehüllt. Etwa 20 cm über dem Coecum ist ein Stück Darm resecirt und durch den Murphyknopf vereinigt. Die Passage erweist sich als vollkommen durchgängig. Das rechte Ovarium ist in eine fibröse Masse verwandelt, das linke stark geschrumpft.

Fall 2. Frau R., Kutschersfrau, 28 Jahre alt. Bei Patientin ist vor etwa acht Monaten in einer gynäkologischen Klinik eine Laparotomie ausgeführt. Am 8. Februar 1896 erkrankte Patientin mit heftigem Erbrechen, welches zuletzt kothig wurde. Am Abdomen sieht man eine vom Nabel bis zur Symphyse reichende, 1—2 cm breite, röthliche Laparotomienarbe, in deren mittlerem Drittel zwei mässig grosse, Eiter secernirende Fisteln. Abdomen aufgetrieben und gespannt. Urin ziemlich eiweisshaltig. Häufig Aufstossen und Erbrechen.

Patientin wird sofort nach der Aufnahme am 12. Februar 1896 operirt. Abschluss der eiternden Fistel durch Verband. Das Colon wird vollkommen leer gefunden. Im Dünndarm sehr zahlreiche strangförmige Verwachsungen. Lösung zahlreicher Adhäsionen, bis sich eine gangränöse Darmschlinge zeigt, die durch eine mit der alten Laparotomiewunde zusammenhängende, strangförmige Adhäsion abgeschnürt und etwas gedreht ist. Die Schlinge lässt sich nicht vorziehen. Sie wird sorgfältig mit Gaze umstopft. Beim Versuch, sie durch Zug zur Resection zugänglicher zu machen, reisst sie ein. Es wird die Resection von 20 cm und die Ver-

einigung durch einen Murphyknopf vorgenommen. Sehr schwierig wegen Adhäsionen des centralen Endes. 18. Februar tritt Exitus letalis ein.

Mässig genährte weibliche Leiche mit einer schlecht verheilten Laparotomiewunde zwischen Nabel und Symphyse. Auf der linken Seite über der Crista ossis ilei findet sich eine frisch vernähte Incision von 6,5 cm Länge, auf der rechten Seite an derselben Stelle eine 16 cm lange, schmierige, auf dem Grund eitrig belegte Wunde. — In der Gegend des Zwerchfells zahlreiche Adhäsionen, Zwerchfellstand beiderseits vierte Rippe. — Herz leicht hypertrophisch, Mitral- und Aortenklappen etwas verdickt. Die Ränder der Mitralis etwas mit einander verwachsen. Rechtes Ostium für den Zeigefinger noch bequem durchgängig. Pleurablätter beiderseits verwachsen, besonders am Zwerchfell. Die Lungen sind ödematös, sonst ohne Besonderes. — In Entfernung der Bauchdecken finden sich zwischen diesen und den Darmschlingen, sowie unter den Darmschlingen zahlreiche Verwachsungen und Verklebungen, und zwischen diesen zahlreiche abgekapselte Abscesse, die besonders reichlich sich entwickelt haben in der Gegend der älteren Laparotomiewunde.

Leber etwas diffus getrübt, ohne wesentliche Schwellung. Colon transversum ist eng und von einer stark geblähten, theilweise gangränösen Dünndarmschlinge verdeckt, in der Gegend der älteren Bauchwunde fest mit einander verwachsen. Oberhalb des Coecums findet sich ebenfalls eine gangränöse Dünndarmschlinge, in der sich ein zum Theil sequestrirter, zum Theil noch fixirter Murphyknopf befindet. Bei Herausnahme der Beckenorgane kommt man in dem Raum vorn und oberhalb der Blase in einen prall gefüllten Abscess. — Uterus ist von einem Convolut infiltrirten Bindegewebes und verklebter Darmschlingen vollständig eingehüllt. Dieses ganze Convolut drückt auf den Mastdarm und verengt ihn nach hinten. Ueber die Operation, welche am Uterus vorgenommen, ergiebt die Section kein klares Bild. Der Uterus ist nach allen Richtungen so verwachsen, dass sich an vielen Stellen, auch an der vorderen Seite, Stränge inseriren. Doch lassen sich in diesen keine Ligaturfäden oder etwas ähnliches finden. In der Vagina sind mehrere oberflächliche Ulcerationen. Von einer Operationsnarbe ist nichts wahrzunehmen. — Diagnose: Peritonitis chronica purulenta. Cöliotomia inveterata et recens duplex. Gangraena multiplex intestini. Enterostomia cum nodulo Murphyi. Stenosis mitralis levis. Oedema pulmonum.

Fall 3. Margarethe Letzien, vier Monate alt. Aufgenommen am 13. März 1896 wegen Invaginatio ileo-coecalis. Das gesunde Kind erkrankte vor zwei Tagen plötzlich mit starkem Erbrechen.

Kräftiges Kind, Leib tympanitisch aufgetrieben, auf Druck empfindlich. Links und oberhalb des Nabels handtellergrosse Stelle gedämpft. Dort fühlt man einen länglichen, nach der Flexura coli sinistra gerichteten, glatten Tumor. Rectum ist leer und ohne besonderen Befund. Einläufe ohne Erfolg. Diagnose: Darmverschluss durch Invagination.

Operation am 13. März: Nach Eröffnung der Bauchhöhle quellen stark geblähte Dünndarmschlingen vor. Beim Eingehen mit der Hand kommt man gleich auf einen in der Gegend des Quercolons gelegenen Tumor, welcher sich als die Flexura coli sinistra erweist, in welche das

ganze central gelegene Colon mit etwas Ileum, Coecum und Processus vermiformis eingestülpt ist derart, dass der Processus vermiformis noch mit seiner Spitze herausschaut. Nachdem der Tumor herausgelagert und die Dünndarmschlingen durch zwei Bauchdeckennähte zurückgehalten sind, wird mit der Lösung der sehr festen Invagination begonnen, welche auch vollkommen gelingt. Nach Vollendung derselben zeigt sich, dass der an das Coecum angrenzende Theil des Ileum einen das Darmlumen völlig verschliessenden Tumor enthält, der im Ileum befindliche Schnürring erweist sich an mehreren Stellen deutlich gangränös, aus diesen Gründen wird die Resection dieses Stückes in der Ausdehnung von circa 10 cm vorgenommen. Vereinigung durch den kleinsten Murphyknopf. Operationsdauer 90 Minuten. Am 14. März, 5 Uhr, Exitus letalis unter Collapserscheinungen.

Das 10 cm lange resecirte Darmstück zeigt im Ileum, dicht am Coecum, einen in das Darmlumen vorspringenden, circa einhalb wallnussgrossen, breit auf der Schleimhaut aufsitzenden Tumor von ziemlich fester Consistenz und auf der Schnittfläche röthliche Farbe. Derselbe erweist sich durch die mikroskopische Untersuchung als teleangiektatisches Lymphosarkom. Die Section ergiebt Bronchopneumonie, Peritonitis fibrosa und Nephritis parenchymatosa.

Fall 4. Frau B., 66 Jahre alt. Patientin ist vor 16 Jahren angeblich wegen eines Gewächses im Leibe durch Laparotomie operirt. Die verordnete Binde hat sie bald weggelassen. Es hat sich ein Bauchbruch von kolossaler Grösse entwickelt. Wegen heftigen Erbrechens, Schmerzen und Stuhlverstopfung wird sie in unser Krankenhaus gebracht. Grosse Frau von sehr starkem Fettpolster. Gesichtszüge verfallen, Puls sehr klein und frequent, kein Fieber. Das Abdomen ist in seiner unteren Hälfte, vom Nabel abwärts. in einen zwei mannskopfgrossen herabhängenden Sack ausgezogen. Derselbe reicht bis zur Mitte der Oberschenkel Die Haut darüber elephantiastisch verdickt und theilweise macerirt. Die Berührung des Tumors ist schmerzhaft. Operation am Tage der Aufnahme, am 17. Januar 1896. Nach Eröffnung der Bauchhöhle zeigt sich sofort tief schwarz aussehender, offenbar gangränöser Darm. Bei dem Versuch, die Incarcerationsstelle zu finden, stellen sich grosse Schwierigkeiten entgegen. Es bestehen zahlreiche Adhäsionen und ausgedehnte Verwachsungen. sowohl zwischen den Darmschlingen, als auch mit dem Peritoneum parietale. Um einen Ueberblick über die offenbar sehr verwickelte Situation zu erlangen, muss der Schnitt bedeutend erweitert werden. Bei dem Bestreben, den Darm allmählich zu entwickeln, kommen fortwährend neue gangränöse Partieen zum Vorschein und bricht sich die Ueberzeugung Bahn, dass hier eine Darmresection von ganz ungewöhnlicher Ausdehnung nicht zu umgehen sein würde. Während der Freilegung der Darmschlingen kommt der Finger wiederholt auf einschnürende Ringe, die mit der Scheere getrennt werden. Es zeigt sich, dass der grosse Hautsack fast den ganzen Dünndarm zum Inhalt hat. Um etwas Platz zu schaffen, wird zunächst die vorliegende, sicher gangränöse Darmpartie in Ausdehnung von 2,86 m resecirt und werden die Enden mit Gummischläuchen abgebunden. Etwa 6—8 cm zeigen gesundes Aussehen, alles

Uebrige ist in vorgeschrittener Gangrän befindlich. Nachdem auf diese Weise Platz geschaffen, wird zur Loslösung der übrigen gangränösen Partieen geschritten. Diese Arbeit begegnet wegen der ausgedehnten Adhäsionen denselben Schwierigkeiten. Es muss noch circa 1,80 m, als sicher gangränös erkannter Darm, resecirt werden. Das stehengebliebene Stück Ileum am Coecum misst ungefähr 6 cm. Dieses wird mit dem centralen Theil durch einen Murphyknopf verbunden. Es wird nur der oberste Theil der Wunde durch Nähte vereinigt. Im übrigen wird die Bauchwunde mit steriler Gaze tamponirt. Dauer der Operation $2^1/_2$ Stunden. Fast ohne Narkose. 5 g Chloroformverbrauch. Patientin wird in fast pulslosem Zustand ins Bett gebracht. Sie erholt sich und ihr Befinden in den ersten sechs Stunden ist nicht schlecht. Gegen Abend stellt sich Aufstossen und Erbrechen wieder ein. Die Nacht verläuft unruhig. 18. Januar: Temperatur 37,3, Puls 120. Patientin erbricht fast andauernd. Verbandwechsel. An der offen daliegenden Bauchhöhle sind Zeichen von Peritonitis nicht zu finden. Grosse Unruhe. Das Erbrechen hört nach Magenausspülungen auf. 19. Januar: Nach unruhiger Nacht Morgentemperatur 38,3. Verbandwechsel. Die vorliegenden Darmschlingen sind heute stark gebläht. In der Annahme, dass irgendwo die Darmpassage gehemmt ist, wird in das stark geblähte Colon und eine Dünndarmschlinge eine Incision gemacht, wonach aus den Oeffnungen reichlich Koth ausfliesst. Bei genauer Besichtigung zeigt sich ferner, dass der Darm an der Stelle, wo der Knopf eingesetzt ist, seit gestern gangränös geworden ist. Es wird auch hier vor dem Knopf in die gangränöse Partie eine Incision gemacht. Patientin wird in das permanente Bad gebracht. Unter zunehmender Schwäche tritt am 19. Januar Exitus letalis ein.

Sectionsbericht: Sehr fette weibliche Leiche ohne Oedeme. Die Bauchhöhle ist durch einen handbreit oberhalb des Nabels beginnenden, bis zur Symphyse herabreichenden Schnitt eröffnet, durch den die Darmschlingen hervorragen. Lungen an beiden Spitzen mit der Pleura costalis verwachsen, sonst frei beweglich. Lungen sehr blutreich, ödematös. Herzmuskulatur blass und schlaff, von myocarditischen Schwielen durchsetzt. Im Colon transversum befindet sich ein Loch. Das Netz liegt stark zu sammengerollt im oberen Theil der Bauchhöhle. Vom Dünndarm ist, vom Duodenum gemessen, nur 1,85 cm geblieben. Die kleine Curvatur des Magens misst 25, die grosse 60, die Länge des Duodenums 18 cm. Eine Stelle des noch übrig gebliebenen Dünndarms ist gangränös und hier mit fibrinöser Auflagerung bedeckt. Die rechte Niere ist vergrössert, sehr succulent, von gelber Farbe, an der Oberfläche finden sich mehrere Cysten. Die Zeichnung auf dem Durchschnitt ist verwaschen. Die Rinde ist geschwollen. Die Leber ist sehr gross geschwollen und brüchig, von graugelber Farbe, zumal am Duodenum. Die linke Niere ist in eine dicke Fettkapsel gehüllt. Das Becken ist stark erweitert, so dass von der Nierensubstanz fast nichts übrig geblieben ist. Der linke Ureter endet 1 cm vor der Blase blind. Der Uterus ist entfernt. Es ist nur noch die Portio cervicalis übrig geblieben. In derselben findet sich ein Schleim polyp. Es besteht eine Communication zwischen Blase und Cervix, welche für eine Sonde durchgängig ist.

VI. Circulationsstörung nach Gastroenterostomie. Zwei Fälle.

Fall 1. Frau Z., Tischlersfrau, 55 Jahre alt. Patientin trank am 24. Februar Schwefelsäure. Vierzehn Tage konnte sie Nahrung zu sich nehmen, von da ab genoss sie nur Flüssiges; trotzdem häufiges Erbrechen. Seit drei Wochen erbricht sie alles, was sie geniesst. Sehr schlecht ernährte, stark abgemagerte Frau. Im Abdomen nirgends eine Resistenz zu fühlen. Lungen, Leber, Milz und Nieren ergaben keine Besonderheiten. Die Sondirung des Oesophagus ergiebt kein Hinderniss, Aufblähung des Magens, mässige Dilatation. Derselbe enthält Milchsäure, keine Salzsäure.

4. Mai 1895. Laparotomie. Der Magen ist klein, Wandungen ziemlich dick. Es besteht eine ringförmige Stenose am Pylorus. Gastroenterostomie nach der hier üblichen Art durch Naht. Am Abend nach der Operation viel Aufstossen und Erbrechen von galligen Massen.

5. Mai. Durch Magenausspülung Entfernung galliger übelriechender Flüssigkeit. Häufiges Erbrechen. Puls kräftig und regelmässig. Leib unempfindlich, nicht aufgetrieben. Angeblich Abgang von Flatus.

6. Mai. Starkes Aufstossen. Durch Magenausspülungen wird wieder viel gallige Flüssigkeit zu Tage gefördert. Leib nicht aufgetrieben, dagegen schmerzhaft, keine Flatus.

6.—10. Mai. Erbrechen bald schwächer, bald stärker.

13. Mai. Wunde sieht gut aus.

14.—15. Mai. Erbrechen sehr stürmisch.

15.—17. Mai. Status idem. Durch Eingiessung vollkommen farbloser Stuhlgang entleert. Patientin wird elender, daher wird am 18. Mai zu einer zweiten Operation geschritten. In der Umgebung der ersten Wunde Verklebungen, ein Netzstrang hat das stark aufgeblähte Colon transversum scheinbar beengt. Derselbe wird daher doppelt unterbunden und durchtrennt. Die beiden Schenkel des am Magen eingenähten Jejunums sind mit einander verklebt. Der zuführende prall von flüssigen, grün durchschimmernden Massen angefüllt. Die mechanische Bewegung der gestauten galligen Massen gelingt zwar, aber nicht genügend, daher wird die Enteroanastomose ca. 5 cm unterhalb der Gastroenterostomie mit einem Murphyknopf gemacht. Es entleert sich alsbald sichtbar der prall angefüllte zuführende Schenkel. Nahtverschluss der Bauchwunde. Patientin stösst nach der Operation noch auf, das Erbrechen hat vollkommen nachgelassen.

10. Juni geht der Knopf am 23. Tage nach der Operation ab.

5. Juli. Patientin dauernd fieberfrei, erholt sich zusehends. Keinerlei Beschwerden von Seiten der Verdauungsorgane.

19. August geheilt entlassen.

Fall 2. Friedrich K., 50 Jahre alt. Wegen nicht zu entfernenden Carcinoms am 22. Mai 1897 Gastroenterostomie. Zeichen von Verschluss des abführenden Darmschenkels, daher Abends am 24. Mai Enteroanastomose zwischen beiden Schenkeln des Darmes, die zur Gastroenterostomie an den Magen geheftet waren, etwa 6 cm unterhalb der Gastroenterostomiestelle, an welcher man den ersten Knopf in richtiger Lage sah. Die Abflussbehinderung war durch eine Drehung des abführenden

Schenkels entstanden. Nach der Enteroanastomose schwinden alle Störungen.

VII. Rupturen des Dünndarms. Zwei Fälle.

Fall 1. Weber K., 45 Jahre alt. Patient giebt an, dass ihm vor drei Tagen, am 18. November 1896, ein mit Körben beladener Wagen über den Leib gefahren sei. Er konnte zwar noch gehen, hatte aber heftige Schmerzen und mehrfaches Erbrechen. In der Nacht vom 20. zum 21. anhaltendes Erbrechen; Pat. wird deshalb am 21. November nach dem Krankenhaus Friedrichshain gebracht. Blasser, icterisch aussehender, hagerer Mann, der längere Zeit wegen Tuberkulose in den Koch'schen Baracken behandelt war. Rechte Lunge verkürzter Schall und Reibegeräusch, linke frei. Leberdämpfung verschmälert. Im Urin kein Eiweiss, kein Blut. Am Abdomen die Spuren der Radverletzung zu sehen und eine Fractur der rechten zehnten Rippe nachweisbar. Dämpfung nicht vorhanden. Häufiges Aufstossen. Grosse Unruhe. Patient macht einen schwer kranken Eindruck.

Laparotomie am 21. November. In der Bauchhöhle Blutgerinnsel und frisches Blut. Perforation des Dünndarms, linsengrosse Oeffnung. Verklebung der Dünndarmschlingen, auf welchen in einer Ausdehnung von 30 cm nach oben und unten fibrinöse Beläge aufgelagert sind. Andere Verletzungen werden nicht gefunden, mit Ausnahme der Fractur an der zehnten rechten Rippe und eines Risses im Mesenterium an der Perforationsstelle des Darmes. Resection eines 3 cm langen Darmstückes, da die Umgebung der Perforation stark gequetscht erschien. Vereinigung durch Murphyknopf.

22. November. Puls 84, Temperatur 37,9. Häufiges Erbrechen und Aufstossen. Grosse Unruhe.

23. November. Puls 80, Temperatur 37. Allgemeinbefinden ungünstig. Grosse Unruhe. Es wird an eine Abknickung des Darmes gedacht, deshalb die Wunde eröffnet, und in den vorliegenden Dünndarmtheil eine kleine Incision gemacht. Die Därme sind mit dem anliegenden Peritoneum parietale verklebt. Das Allgemeinbefinden wird nach der Incision besser. Kein Erbrechen. 24. November. Reichliche Stuhlentleerung durch die Darmwunde, per rectum wenig. 25. November. Reichlicher Stuhlgang per rectum, nachdem durch die Darmwunde Ricinusöl eingeführt war. 26. November. Temperatur 36,4, Puls 92. Starke Entleerung durch die Darmwunde. 27. November. Da durch reichlichen Stuhlgang per rectum erwiesen, dass die Passage frei ist, wird versucht, durch Naht die Darmfistel zu schliessen. Abends erfolgt per rectum geformter Stuhl. 28. November. Temperatur 35,5, Puls 108. Kein Erbrechen. Selten Aufstossen. Geformter Stuhlgang. 29. November. Die Nähte sind durchschnitten. Verband mit Koth durchtränkt. 30. November. Temperatur 36, Puls 88. Allgemeinbefinden besser. Geformter Stuhlgang per rectum. 1. December. Stuhlgang per rectum. Gut geschlafen. Wenig Aufstossen. 2. December unverändert. 3. December flüssige Entleerungen. 4. December. Allgemeinbefinden besser, Puls kräftig. 5. December. Nochmaliger Versuch, durch An-

frischung und Naht die Darmwunde zu schliessen, was auch diesmal wegen des unverständigen Verhaltens des Patienten missglückte. 6. und 7. December. Nährklystiere direkt in den Dünndarm. Patient ist sehr unruhig. Viermal dünnflüssige Kothentleerung per rectum. Die Wunde sieht frisch und gut aus. 8. December. Puls wird Abends klein. 9. December. Patient wird elender. Es wird dieses bei den mangelnden peritonitischen Erscheinungen auf die Kothfistel geschoben und daher die Vereinigung nach Lösung und Anfrischung des Darmes mit dem Murphyknopf versucht. Patient erholt sich aus der Narkose, behält aber den kleinen Puls bei und kommt unter zunehmender Schwäche am 10. December 1897 ad exitum, 22 Tage nach der Verletzung.

Sectionsbericht: Ziemlich abgemagerter männlicher Leichnam ohne Oedeme, mit einem grossen Verbande, der vom Thorax bis auf die Oberschenkel reicht. Nach Entfernung desselben sieht man eine mit Jodoformgaze tamponirte, 17 cm lange, unregelmässige Schnittwunde in der Mittellinie des Abdomens. Dieselbe beginnt ca. 12 cm unter dem Processus xiphoideus, reicht bis 4 cm von der Symphyse. Mit den Rändern der Wunde sind das Netz und die Darmschlingen verklebt. — Patient wurde vor drei Wochen überfahren, wobei eine Darmverletzung eingetreten war, die drei Tage nach der Verletzung geschlossen wurde, wobei noch mehrere Nachoperationen nothwendig waren. Zwerchfellstand $^4/_5$. Die Rippenknorpel sind sehr fest verknöchert. Herzbeutelflüssigkeit sehr spärlich, im Epicard einige schwielige Verdickungen. Herzmuskulatur schlaff, blass. Sehr zahlreiche kleine, fibröse Heerde. Die Lungen sind zum Theil fest verwachsen, nur die Ränder frei beweglich, an der Stelle der Verwachsungen befinden sich fibröse, bronchitische Knötchen an strahligen Narben. Wesentlich käsige Veränderungen sind in der linken Lunge nicht vorhanden. Die rechte Lunge ist ausgedehnt zerstört, zeigt zwischen den Narben zahlreiche kleine, zum Theil confluirende Höhlen, in denen sich Reinculturen von Tuberkelbacillen befinden. Knorpel des Larynx und der Trachea sind vollkommen verknöchert, die Stimmbänder sind pachydermisch verdickt. Das Peritoneum des Darms ist etwas grünlich gefärbt, überall glatt und spiegelnd, mit Ausnahme derjenigen Stellen, die unmittelbar im Grunde der Wunde liegen. Zwischen den Darmschlingen befinden sich strangförmige, kleine, leicht zu lösende Verwachsungen. Nur an wenigen Stellen befinden sich zwischen den Verwachsungen leichte eitrige Einlagerungen. Das Netz ist im Grunde einer rechtsseitigen Scrotalhernie fixirt. Der obere Dünndarm ist stark meteoristisch aufgetrieben. Circa 2,65 m über der Bauhin'schen Klappe befindet sich eine fast verheilte Naht, und ca. 20 cm oberhalb derselben liegt lose im Darm der Murphyknopf; ca. 80 cm über dieser Naht befindet sich eine zweite, in der der Murphyknopf noch festsitzt. Die zehnte rechte Rippe ist gebrochen. Leber und Niere sind nicht rupturirt. Sonst sind die Organe ohne besonderen Befund.

Diagnose: Vulnus ex laparatomia. Sutura duplex intestini tenuis cum nodulo Murphyi. Peritonitis adhaesiva multiplex et purulenta circumscripta minima. Hernia scrotalis dextra. Phthisis fibrosa ulcerosa pulmonum. Myocarditis parenchymatosa et fibrosa interstitialis. Pachy-

dermia laryngis. Ossificatio cartilaginum costarum, tracheae et laryngis. Fractura costae X.

Fall 2. Maurer E., 46 Jahre alt, wird mit der Diagnose Perityphlitis zur Operation überwiesen. Sehr heftige Schmerzen in der Ileocoecalgegend. Hohes Fieber. Häufiges Aufstossen und Erbrechen, undeutlich nachweisbares Exsudat. Auf Druck der typische Punkt schmerzhaft. Am 3. Mai 1897: Incision parallel dem Ligamentum Poupartii. Die Musculatur serös durchtränkt. Peritoneum etwas verdickt. Percutorisch und palpatorisch kein Abscess nachweisbar. Der Darm fühlt sich durch das Peritoneum normal an. Er wird daher nicht eröffnet und die Wunde mit Jodoformgaze tamponirt. 4. Mai: Allgemeinbefinden wenig verändert. Aufstossen und Erbrechen haben seit 12 Uhr aufgehört. Im Laufe des Tages mehrmals Stuhlgang. 5. Mai: Es wird, da das Allgemeinbefinden sich verschlechtert, Aufstossen und Erbrechen wieder auftreten, beschlossen, das Peritoneum zu eröffnen, um sich zu überzeugen, ob die Erkrankung nicht mit dem Processus vermiformis in Zusammenhang steht. Nach Eröffnung des Peritoneums sieht man sofort die vorliegenden Dünndarmschlingen verklebt, mit dickem Eiterbelag überzogen. Nach hinten, am Coecum, scheint alles normal. Es wird von jedem weiteren Eingriff Abstand genommen. Die Wunde und das Peritoneum mit Jodoformgaze ausgestopft. 7. Mai: Der Zustand ändert sich nicht. Das Allgemeinbefinden wird schlechter. Beim nächsten Verbande wird in der Annahme, dass es sich vielleicht um eine Perforation eines Typhusgeschwürs in der Ileocoecalgegend gehandelt haben könnte, die nächstliegende Ileumschlinge aus den eitrigen Adhäsionen etwas vorgezogen; an dieser Stelle befand sich eine deutliche Perforationsstelle. Es wird nunmehr die Resection des Darmes und die Vereinigung durch den Murphyknopf gemacht. Der Patient starb am 8. Mai unter zunehmender Schwäche. Die Section ergab unzweifelhaft, dass es sich um Perforation eines tuberkulösen Geschwürs gehandelt hat, welches an der für Typhusgeschwüre typischen Stelle seinen Sitz hatte.

Sectionsprotokoll: Kräftig, etwas icterisch. Naht mit Murphyknopf gestern ausgeführt. Alte Narben in den Lungenspitzen, besonders rechts; dazwischen kleine, nicht deutliche Knötchen. Rechts ganze Pleura fibrös verwachsen. Leber und Nieren ohne Besonderheiten. Milz wenig vergrössert, cyanotisch. In der Ileocoecalgegend Hautwunde. Tamponade. Vereinigung des Darms im unteren Dünndarm mit Murphyknopf. Die im kleinen Becken liegenden Dünndarmschlingen zeigen Hyperämie, Hämorrhagieen, zum Theil eitrig fibrinösen Belag. Auf der Mucosa im unteren Ileum, nach der Klappe zunehmend, gereinigte Geschwüre, zum Theil nur Serosa übrig, auf derselben Tuberkeln.

Nach den von mir gemachten Erfahrungen mit dem Murphyknopf kann ich denselben für Gastroenterostomieen nicht empfehlen und muss für diese Operation als die allein richtige Methode die Darmnaht erklären, da wir es nicht in unserer Hand haben, dem Knopf den richtigen Weg vorzuschreiben. In den meisten Fällen scheint er in den Magen zu gleiten. Ob die Verhältnisse sich anders und günstiger gestalten, wenn man die Gastroenterostomie an der hin-

teren Wand des Magens unterhalb des Colon transversum mit Durchführung der Darmschlinge durch das Mesocolon transversum macht, kann ich aus eigener Erfahrung nicht entscheiden, da ich die Gastroenterostomie stets an der vorderen Wand des Magens ausgeführt habe. Ich möchte aber glauben, dass die Verhältnisse sich ähnlich gestalten werden. Mit Sicherheit kann man auch hier das Hineinfallen in das zuführende Ende nicht vermeiden.

Bei der primären Resection der gangränösen Hernien leistet der Knopf meiner Ansicht nach hervorragendes, und wenn man mit Sicherheit die gangränösen oder der Gangrän verdächtigen Theile erkannt und entfernt hat, noch keine Peritonitis vorhanden ist, wird man durch diese Methode der Nahtvereinigung bei gangränösen Hernien fast ebenso sicher Heilung erzielen können wie bei einfachen Hernien. Der Hauptvortheil besteht darin, dass sofort nach Anlegung des Knopfes die gestauten Massen durch den Knopf in das abführende Ende übertreten. Es bedarf keiner Entleerung des zuführenden Endes mit allen den Gefahren, die damit verknüpft sind.

Bei näherer Betrachtung der genau mitgetheilten Krankengeschichten der wegen gangränöser Hernien primär ausgeführten Darmresectionen werden Sie erkennen, dass die Fälle durchaus nicht zu den leichtesten gehören. Einmal stellte sich Gangrän in der Ausdehnung von 2,25 m heraus, und zweimal mussten über 80 cm Darm entfernt werden. Einmal musste die Operation bei einer Hochschwangeren gemacht werden. Die drei zuletzt genannten Fälle verliefen glücklich. Einmal betrug das Alter der Patientin 81 Jahre, und das Durchschnittsalter stellte sich bei den 18 wegen gangränöser Hernien operirten Kranken auf 60 Jahre, obwohl drei Kranke im Alter von 26, 32 und 39 Jahren darunter waren. Dieselben Vortheile wird die Operation mit dem Murphyknopf haben bei Fällen von Ileus mit Gangrän von Darmschlingen. In den meisten Fällen wird oberhalb der gangränösen Partie eine erhebliche Stauung stattfinden, und diese kann man am leichtesten und gefahrlosesten durch die Anwendung des Murphyknopfes ohne vorherige Entleerung des zuführenden Endes beseitigen. Wenn auch die vier von mir mitgetheilten Fälle letal verlaufen sind, kann man doch bei näherer Betrachtung derselben in keinem Falle dem Murphyknopf die Schuld zuschieben.

Bei Enteroanastomosen bestehen nicht durch den Weg des Knopfes die Gefahren, wie ich sie bei Gastroenterostomieen geschildert habe. Man wird sich daher in diesen Fällen ganz nach dem Kräftezustand des Patienten richten. Bei noch gutem Kräftezustand gebe ich immer der Naht als dem sichersten Verfahren den Vorzug. Ich möchte hier jedoch noch einmal eines Patienten kurz

Erwähnung thun, der zweimal in ausserordentlich elendem Zustande, das zweite Mal sogar in fast pulslosem Zustande zur Operation kam und meiner Ansicht nach die letzte Enteroanastomose nur durch eine Knopfoperation überstehen konnte, welche circa 22 Minuten in Anspruch genommen hatte, ebenso wie die einige Tage vorher gemachte Gastroenterostomie. Heute bin ich in der Lage, Ihnen diesen Patienten in sehr gutem Kräftezustand vorzustellen.

Wie aus den mitgetheilten Krankengeschichten zu ersehen ist, sind sechs Operationen wegen Tumoren des Dickdarms ausgeführt Es befinden sich darunter zwei wegen ausgedehnter Tuberkulose des Cöcums, Colons und Jejunums, die noch ein Jahr später und länger beobachtet wurden und bei denen sich nicht nur ein erheblicher Rückgang in der Grösse des Tumors, sondern auch eine wesentliche Besserung im Allgemeinbefinden nachweisen liess. Die vier anderen sind Carcinome. An der Flexura coli dextra einmal, zweimal am Uebergang des S. romanum in das Rectum und einmal am Cöcum.

Was nun die Function der Knöpfe anbelangt, so liess sich in dem Fall Schaeffer der Knopf nicht zusammenschieben, musste herausgeschnitten und die Operation durch die Naht beendet werden.

In dem Falle von Resection des Coecums und Ileums, bei welchem die Wunde nicht genäht, sondern ausgestopft wurde, stiess sich der Knopf durch die Wunde ab und liess einen Anus praeternaturalis zurück. Bei der Resection der Flexura coli dextra trat vollkommene Heilung ein. Der Knopf ging erst nach mehreren Monaten ab.

Bei den beiden Fällen von hohem Rectum- bezw. S. romanum-Carcinom im unteren Theil ging der Knopf schon nach mehreren Tagen ab und erfolgte in Bezug auf die Operation glatter Verlauf. Die Fistel, die in beiden Fällen entstanden war, heilte in dem einen Falle schnell und wäre in dem zweiten auch zur Heilung gelangt, wenn die sehr elende und schwächliche, 70 Jahre alte Frau nicht ihren anderen Leiden erlegen wäre. Nach diesen und anderen Erfahrungen kann der Knopf für circuläre Dickdarmresectionen angewandt werden, jedoch dürfte es sich empfehlen, sowohl bei diesen als bei den Coecumresectionen eine Tamponade bis zum Knopfe anzulegen. Für den Fall einer Insufficienz der Naht wird sich dann eine nach aussen mündende Kothfistel bilden, die immer leicht zu beseitigen sein dürfte.

Zum Schluss möchte ich noch hervorheben, dass ich in mehreren Fällen von grosser Incongruenz der Darmenden eine direkte Vereinigung in folgender Weise immer mit glücklichem Ausgang be-

wirkt habe. Zunächst wird der Knopf in dem kleinen Lumen befestigt, dann in das grössere hineingelegt und in einem Winkel durch eine Kopfnaht, welche durch Serosa und Schleimhaut auf beiden Seiten geht, befestigt.

Die übrig bleibende lange, schlitzförmige Oeffnung wird durch eine fortlaufende Schleimhaut- und dann durch eine Serosanaht vereinigt, und nun werden die Knopftheile zusammengeschoben.

Bei Magenresectionen wird, um die unsichere Zwickelbildung zu vermeiden, das Lumen des Magens selbst bei ausgedehnteren Resectionen nicht durch die Naht verkleinert, sondern direkt mit dem Duodenum, wenn dieses sich zur Naht eignet, in der Weise verbunden, dass von der Schleimhaut des Magens immer mehr gefasst wird als von der des Duodenums, bis eine Vereinigung hergestellt ist. Alsdann wird die Operation durch die Serosanaht beendet. Es gelingt auf diese Weise selbst bei grosser Incongruenz der Lumina eine Vereinigung ohne vorherige Verkleinerungsnaht am Magen sicher auszuführen, wie Sie an dem grossen Tumor, den ich Ihnen vorgelegt habe, sehen können, nach dessen Entfernung die Operation in der oben geschilderten Art mit gutem Erfolg gemacht ist. Eignet sich dagegen das Duodenum nicht für die Vereinigung mit dem Magen, einmal wegen zu dünner Wandungen, das andere Mal wegen einer ungenügenden Entwickelung der Peritonealbedeckung an der hinteren Wand, dann ziehe ich es vor, die durch die Resection entstandenen offenen Lumina des Duodenums und Magens zu schliessen und eine Gastroenterostomie zu machen.

Aus der chirurgischen Abtheilung des Städtischen Allgemeinen Krankenhauses am Friedrichshain in Berlin. (Director: Geh. San.-Rath Prof. Dr. E. Hahn.)

Ueber einen Fall von Pseudohermaphroditismus[1]).

Von

Dr. **E. Alexander,** Assistenzarzt.

M. H.! Mir ist von Herrn Geheimrath Hahn der Auftrag geworden, Ihnen von einem Falle zu berichten, der in seiner Art gewiss nicht zu den Alltäglichkeiten der chirurgischen Praxis gehört.

Die 16jährige Patientin Clara D. kommt auf ärztlichen Rath am 8. Juni 1895 wegen eines linksseitigen Leistenbruches zur Operation ins Krankenhaus.

Die Eltern der Patientin sind gesund, ebenso die noch lebenden Geschwister. Eine Schwester ist im Alter von 20 Jahren nach einer Operation gestorben. Abgesehen von Kinderkrankheiten war Patientin bis vor drei Jahren gesund, wo sie wegen eines rechtsseitigen Leistenbruches operirt wurde. Dann war sie wieder bis zu ihrer jetzigen Erkrankung ohne alle Beschwerden. Menstruation ist noch nicht eingetreten.

Acht Tage vor ihrer Aufnahme in die diesseitige Anstalt bekam Patientin beim Spazierengehen plötzlich Schmerzen in der linken Leistenbeuge und bemerkte dann daselbst eine etwa pflaumengrosse, ziemlich harte, gegen Druck sehr empfindliche Geschwulst

Störungen von Seiten des Verdauungstractus, Stuhlverhaltung, Erbrechen u. s. w., Fieber sind nicht beobachtet worden. Die letzte Defäcation ist am Morgen des Aufnahmetages erfolgt.

[1]) Siehe die Verhandlungen im I. Theil dieses Bandes.

Die Untersuchung ergiebt Folgendes: Die grosse, kräftig gebaute Patientin in mittlerem Ernährungszustande, klagt über heftige Schmerzen in der linken Leistenbeuge. Panniculus adiposus gering. Mammae sehr schwach entwickelt. In der rechten Leistenbeuge findet sich eine 8 cm lange, schräg von aussen oben nach innen unten verlaufende, schmale, grauweisse, nicht druckempfindliche, verschiebliche Narbe, deren unteres Ende $1^1/_2$ Querfinger breit von der Symphyse entfernt ist und deren oberes Ende etwas oberhalb des Poupart'schen Bandes liegt. In der linken Leistenbeuge besteht etwa zwei Querfinger breit nach aussen von der Symphyse eine reichlich wallnussgrosse Anschwellung. Unter der verschieblichen, in keiner Weise veränderten Haut ist ein ziemlich fester Tumor von ovaler Gestalt fühlbar, dessen Längsachse schräg von aussen oben nach innen unten gerichtet ist und dessen obere Grenze sich am Leistenring nicht deutlich abtasten lässt. Die Percussion ergiebt leeren Schall. Beim Husten drängt der Tumor leicht gegen den palpirenden Finger an. Abdomen nicht aufgetrieben, weich, nicht druckempfindlich. Lungen- und Herzbefund zeigt nichts Besonderes. Der Urin ist klar, sauer, enthält eine Spur Eiweiss, im Sediment nichts Besonderes. Temperatur 36,7°, 88 Pulsschläge in der Minute, alle Pulsqualitäten ohne Besonderes.

Die Diagnose wird auf linksseitige Leistenhernie mit zweifelhaftem Inhalt gestellt. Leichte Repositionsversuche sind ohne Erfolg.

Nach einigen Tagen ruhiger Lage im Bett sind sowohl die Schmerzen als auch die Albuminurie verschwunden. Die Darmfunction bleibt ungestört. Patientin steht wieder auf, bekommt aber alsbald wieder sehr heftige Schmerzen und bittet dringend um eine Operation, die dann am 20. Juni auch von Herrn Geheimrath Hahn ausgeführt wird.

Haut und Fascie werden in der Längsrichtung des Tumors durchtrennt. Nur durch lockeres Bindegewebe mit der Umgebung vereinigt, zeigt sich ein etwa daumendickes, 5 cm langes, sackartiges Gebilde von festweicher Consistenz, das sich nach oben verjüngt und mit relativ dünnem, aber derbem Stiel in den Leistencanal fortsetzt. Die umhüllende, nicht sehr dicke Membran wird als Peritoneum angesprochen und vorsichtig incidirt. Es entleert sich kein Bruchwasser. Im hinteren oberen Theil des Bruchsackes finden sich ein ovoides, etwas über kirschgrosses und darunter zwei kleinere rundliche Gebilde von drüsenartiger Consistenz. Alle drei zeigen den feuchten Glanz des peritonealen Ueberzuges und sind mit der Sackwand verwachsen. Sie sind gewissermaassen von aussen in den letzteren eingestülpt und verhalten sich ungefähr wie Colon ascendens und Coecum zum Peritoneum, nur das unterste kleinste Gebilde ragt an kurzem, dünnem Stiel ziemlich frei in den Sack hinein. Zwischen dem ersten und zweiten Gebilde verläuft von oben nach unten eine etwa 3 mm lange, 1 mm hohe und breite Leiste.

Am oberen Pol des Sackes besteht eine feine, anscheinend in die Bauchhöhle führende Oeffnung. Die Reposition ist ohne scharfe Trennung und Einstülpung des Sackes nicht möglich. Das Ganze wird daher dicht unterhalb des Leistenringes abgebunden und mit der Scheere abgetragen. Die Wunde wird vernäht. Heilung erfolgt glatt.

Auf einem sofort angelegten Durchschnitt in der Längsachse zeigt das grösste der drei Gebilde in überraschender Weise die strahlige Structur eines Hodens.

Die bald nach der Operation von Herrn Professor Dr. Hansemann ausgeführte mikroskopische Untersuchung ergab bei dem grösseren Gebilde deutliche Hodencanälchen mit Metamorphose der Epithelien ohne Spuren von Spermatogenese, bei dem zweiten kleineren ein Convolut von Canälchen mit der Structur der Epididymiscanäle, bei dem dritten kleinsten hirse- bis hanfkorngrosse Hohlräume mit derben fibrösen Wandungen, die mit hohem Cylinderepithel ausgekleidet sind und eine schleimige, von Samenfäden freie Substanz enthalten. Das letztere Gebilde wird als rudimentäre Samenblase gedeutet.

Nach diesem nicht ganz gewöhnlichen Ergebniss der Herniotomie erscheint eine nochmalige eingehende Inspection der Patientin wohl angezeigt. Der Befund ist kurz folgender: Kräftiger Knochenbau, mässig stark entwickelte Muskulatur, geringes Fettpolster, wenig abgerundete Körperformen, langes, volles Haar. Im Gesicht nur feinste Lanugohärchen. Brüste sehr klein, flach, derb, Brustwarzen niedrig, ohne deutliche Drüsenöffnungen. Aeussere Genitalien weiblich. Der Mons veneris ist schwach behaart, Labia maiora und minora im Verhältniss zum übrigen Körper etwas klein, sonst ohne Besonderes. Die Clitoris 2 cm lang, 5 bis 6 mm dick, mit deutlicher $^1/_2$ cm langer, nicht perforirter Glans und ziemlich grossem, leicht verschieblichem Praeputium. Das letztere ist nach unten offen und theilt sich beiderseits in zwei niedrige Schleimhautfalten, von denen die äussere wie gewöhnlich in das Labium minus übergeht. An der unteren Seite der Clitoris findet sich eine von der Spitze der Glans bis zur Wurzel des Gliedes reichende feine Raphe, die von dort in leichter Andeutung bis zur Urethralmündung zu verfolgen ist. Die Entfernung von der Clitoriswurzel bis zur Urethra beträgt 2 cm. Auf dieser Strecke findet sich ungefähr zwischen oberem und mittlerem Drittel derselben ein kleines, gleich einem feinen Stecknadelstich grosses Loch, durch welches man mit feinster Sonde etwa 3 mm weit in einen bei Rückenlage der Patientin von oben nach unten gerichteten Canal gelangt. Die Urethralmündung ist namentlich von unten her etwas gewulstet. Etwas Besonderes lässt sich an derselben nicht wahrnehmen. Etwa $^3/_4$ cm unterhalb der Urethra sieht man den beim Auseinanderbreiten der Nymphen nur wenig klaffenden, von einem halbkreisförmigen, niedrigen Hymen eingerahmten Introitus vaginae und durch denselben die leicht gefaltete Vaginalschleimhaut. Fossa navicularis und Frenulum labiorum sind wie gewöhnlich. Das Perinaeum is 2 cm breit und zeigt eine schwach sichtbare Raphe vom Frenulum labiorum bis zum Anus. Der Introitus vaginae ist für den kleinen Finger durchgängig. Die Palpation ergiebt eine leicht gefaltete, 3 cm lange, blind endende Scheide. An der vorderen Wand ist der Urethralwulst wie gewöhnlich wahrnehmbar, dagegen ist nichts vom Uterus und seinen Adnexen zu fühlen. Auch bei der Digitalexploration per rectum lässt sich von Uterus, Tuben und Ovarien nichts feststellen, aber auch nichts, was auf die Anwesenheit einer Prostata schliessen liesse. Das knöcherne Becken zeigt bei näherer

Betrachtung zum mindesten nicht den gewöhnlichen weiblichen Bau, man kann wohl sagen, einen mehr männlichen Typus. Der Schambogen ist ziemlich eng, die Dist. spin. beträgt 23½—24 cm, Dist. crist. 24 cm, Distant. trochant. 30 und die Conjug. ext. 17½ cm. Dabei kann es sich freilich um ein rachitisch allseitig verengtes, plattes Becken handeln, doch lässt sich weder durch die Anamnese noch durch sonstigen Befund die Annahme rechtfertigen, dass jemals eine erhebliche Rachitis bestanden habe.

Der eigenthümliche Befund veranlasste zu einer Nachforschung wegen der vor drei Jahren von Herrn Dr. Erasmus im städtischen Krankenhause zu Crefeld an der Patientin vorgenommenen Bruchoperation. Das überraschende Ergebniss war, dass sich damals auf der rechten Seite etwas ganz ähnliches gefunden hatte wie jetzt auf der linken. Der Fall wurde unter dem Titel: „Inhalt einer Leistenhernie bei Missbildung der Genitalien" von Jordans beschrieben und in der Festschrift zur Feier des 50jährigen Jubiläums des Vereins der Aerzte des Regierungsbezirks Düsseldorf veröffentlicht.

Das damals 13jährige Individuum zeigte im allgemeinen weiblichen Habitus, aber mit sehr wenig entwickelten Brüsten. Statt der Clitoris fand sich ein 2 cm langer, 1 cm breiter, penisartiger Körper ohne Glans, nicht durchbohrt, von einem Praeputium vollständig bekleidet. Das letztere ging beiderseits durch ein Frenulum in die nur schwach entwickelten kleinen Labien über. Auf dem Perineum deutliche Raphe, Vagina blind. Von Uterus, Tuben, Ovarien war bei der Untersuchung in Narkose weder von der Vagina, noch vom Rectum aus etwas zu fühlen. Der linke Leistencanal war frei. In der rechten Leistenbeuge fand sich unter der Haut und Fascie eine gut verschiebliche, aus dem Leistencanal hervorstehende Geschwulst von weich-elastischer Consistenz und mehr als Wallnussgrösse. Wegen andauernder Schmerzen, namentlich während der Defäcation wurde operative Entfernung nachgesucht. Bei der Operation fand sich ein offen gebliebener Processus vaginalis peritonei als Bruchsack, kein Bruchwasser. Den Bruchinhalt bildete eine wallnussgrosse, mit dem Bruchsack nicht verwachsene, birnförmige, weiche Gewebsmasse. Dieselbe hatte eine blanke Oberfläche, enthielt zwei prominente drüsige Organe und setzte sich centralwärts in einen halbfingerdicken Stiel fort. In diesem Stiele fühlte man einen derben Strang, der sich bis zu den drüsigen Organen verfolgen liess. Es gelang nicht den Bruchinhalt in toto zu reponiren. Derselbe wurde daher abgetragen, der Bruchsack verschlossen, dann Fascie und Haut genäht. Heilung erfolgte glatt. Die makroskopisch und mikroskopisch vorgenommene Untersuchung des Bruchinhaltes ergab Hoden und Nebenhoden mit ihren ab- und zuführenden Gefässen nebst einem extraperitoneal gelegenen, das Vas deferens begleitenden, am oberen Ende zur Grösse eines Kirschkerns anschwellenden Gewebsbündel, das mit dem Hoden nicht in Zusammenhang stand. Dasselbe wurde aus glatten Muskelfasern, Bindegewebe und Blutgefässen gebildet. Am unteren Ende des Hodens fand sich ein kleiner, solider, 1 cm langer, etwas verzweigter, mit leicht kolbiger Anschwellung frei endender Appendix, der als Rest des Müller'schen Ganges gedeutet wurde. Spermatozoën konnten an keiner Stelle nachgewiesen werden.

Der Befund war also im allgemeinen der gleiche wie auf der linken Seite: Beiderseits Hoden, Nebenhoden, ohne Spermatozoënbildung, ausserdem aber links Samenblase, rechts Vas deferens, der beschriebene Appendix und das nicht näher zu deutende, extraperitoneal gelegene Gewebsbündel.

Aus diesseitiger Anstalt wurde Patientin am 27. Juni 1895 geheilt entlassen. Am 3. Januar 1896 kehrte sie wegen heftiger Schmerzen in beiden Leistenbeugen und Ausfluss aus der Scheide ins Krankenhaus zurück. Ihre seit acht Tagen bestehenden Beschwerden waren, wie sie nachträglich angab, wenige Tage nach einem versuchten Coitus entstanden. Der letztere konnte nicht ausgeführt werden, weil Patientin zu grosse Schmerzen dabei hatte.

Die Operationsnarben erscheinen zur Zeit leicht geröthet, ihre Umgebung allseitig auf einige Centimeter hin etwas geschwollen. Beiderseits überaus grosse Empfindlichkeit gegen Berührung, namentlich ungefähr in der Mitte der Narben. Hier fühlte man ziemlich dicht unter der Haut das leicht verdickte Ende eines rundlichen, 6—7 mm breiten, ziemlich derben Stranges, der sich etwa 3 cm weit nach aussen-oben erstreckte und dann in der Tiefe verlor. Inguinaldrüsen beiderseits geschwollen und druckempfindlich. Vulva diffus geröthet, empfindlich, zeigte nur an den Stellen, wo gewöhnlich die Bartholini'schen Drüsen ausmünden, einen halblinsengrossen, intensiver gefärbten Fleck ohne scharfe Grenze und eine weniger hervortretende Röthung der Urethralmündung. Eine Schwellung oder Eitersecretion der Bartholini'schen Drüsen lässt sich nicht nachweisen. Das Hymen war gefaltet, aber nicht eingerissen. Aus der Vagina floss dünnes eitriges Secret, in dem sich semmelartige Diplococcen auch innerhalb der Eiterzellen nachweisen liessen. Aus der Urethra liess sich kein Secret herausstreichen. Der Urin und der sonstige Befund boten nichts Besonderes dar; kein Fieber.

Unter Einreibungen von grauer Salbe und hydropathischen Umschlägen auf die Inguinalgegenden, sowie Vaginalspülungen mit Chlorzink ging die Schwellung und Druckempfindlichkeit in der Umgebung der Operationsnarben und der daselbst dauernd fühlbaren Stränge. sowie die Röthung der Vulva und die Eitersecretion langsam zurück.

Am 16. Februar 1896 wurde Patientin auf Wunsch gebessert entlassen.

Die in den Operationsnarben fühlbaren Stränge sind wohl mit Sicherheit als die entzündeten Vasa deferentia aufzufassen. Ihre Erkrankung in diesem Zusammenhange macht es ziemlich sicher, dass eine offene Communication zwischen ihnen und der Vulva besteht. Nachweisbar war sie leider nicht.

Ausfluss und Schmerzen sind allmählich ganz geschwunden. Jetzt ist Patientin schon lange ohne alle Beschwerden. Die Operationsnarben sind abgeblasst, kaum empfindlich. Die in ihrem Bereich fühlbaren Stränge sind auch heute noch nachweisbar und bei stärkerem Drucke schmerzhaft. Patientin ist seit der letzten Operation noch erheblich gewachsen und kräftiger geworden. Wegen der bestehenden Bleichsucht hat sie viel Medicamente gebraucht, bisher aber ohne wesentlichen Erfolg. Der sonstige Befund ist meistens unverändert. Die Mammae haben sich nicht

weiter entwickelt und treten bei dem im allgemeinen geringen Panniculus adiposus kaum hervor. Nur an den Beckenmaassen ist eine bemerkenswerthe Veränderung vorgegangen.

Während die Dist. spin. wie früher 23,5—24 cm und die Conjug. ext. 17,5 cm beträgt, ist die Dist. crist. auf 27 cm, die Dist. trochant. auf 33 cm angewachsen, was, eine pathologische Veränderung ausgeschlossen, als eine weitere Entwickelung des Beckens nach männlichem Typus anzusehen ist.

Nach alledem haben wir es im vorliegenden Falle mit einem männlichen Individuum zu thun, trotzdem die äusseren Genitalien in so hohem Grade weibliche Formen zeigen, dass von Hypospadie im gewöhnlichen Sinne nicht gut mehr die Rede sein kann. Auffällig ist freilich, dass beide Testes sehr klein waren und keine Spur von Spermatozoënproduction zeigten. Ein zureichender Grund liess sich dafür nicht auffinden: doch hat man in der Mehrzahl der beschriebenen ähnlichen Fälle, wie auch v. Bergmann angiebt, die Hoden atrophisch und functionsunfähig gefunden. Es ist daher kein Grund vorhanden, die Existenz noch anderer functionsfähiger Geschlechtsdrüsen anzunehmen, wogegen auch schon der Mangel jeder Menstruation und periodischer Congestion sprechen würde. Natürlich ist es nicht ausgeschlossen, dass eine eventuelle spätere anatomische Untersuchung uns doch eines Besseren belehrt.

Zur Zeit der ersten Operation war der linke Leistencanal, wie Jordans ausdrücklich bemerkt, frei und wahrscheinlich auch noch zwei Jahre danach. Die plötzlich auftretenden Schmerzen im Juni machen es unter diesen Umständen ziemlich wahrscheinlich, dass der Testikel und seine Adnexe nicht allzu lange vorher in den Leistencanal eingetreten sind. Da sie ferner durch den peritonealen Ueberzug fixirt waren, so muss sich der Processus vaginalis peritonei in der Hauptsache erst in der Zeit entwickelt haben, die zwischen den beiden Beobachtungen liegt. Dass er mit seinem Inhalte schon früher im Leistencanal gelegen habe und der Testikel nur wegen seiner geringen Entwicklung dem Beobachter entgangen sei, dann aber durch rasches Wachsthum die Beschwerden hervorgerufen habe, möchte ich nicht für wahrscheinlich halten, da Jordans in seiner Publication den linken Leistencanal ausdrücklich als leer bezeichnet.

Vorausgesetzt, dass in Uebereinstimmung mit der Untersuchung in vivo Ovarien thatsächlich nicht vorhanden sind, ist unser Fall nach der zumeist üblichen Klebs'schen Eintheilung der Zwitterbildungen als Pseudohermaphroditismus masculinus externus zu bezeichnen. Sonstige Fälle von Missbildungen sind in der Familie nicht beobachtet worden.

Quoad operationem sind dem vorliegenden Falle nur wenige Publicationen zu vergleichen.

Christopher Martin stellte 1895 der Birmingham Branch of the British Medical Association einen Fall von Pseudohermaphroditismus vor, der im Laufe des Jahres 1894 zweimal wegen schmerzhafter Geschwulstbildung in den Leistengegenden operirt wurde. Der 21 Jahre alte Patient war als Mädchen erzogen und diente als Haus- und Küchenmädchen. Im Februar 1894 bildete sich eine schmerzhafte Anschwellung in der linken Leistenbeuge und wurde operativ entfernt. Der Inhalt der Geschwulst war ein Hoden. Im September 1894 wurde unter denselben Erscheinungen auch rechts ein Hoden exstirpirt. Nach der ersten Operation traten Symptome von Hysterie auf, gleichzeitig begannen Pubes zu wachsen, während bis dahin weder Bart- noch Schamhaare vorhanden waren. Nach der zweiten Operation entwickelten sich die bis dahin flachen Brüste und wurden mehr empfindlich. Auch klagte Patient über Blutwallung, Congestion und andere Symptome wie bei Menopause. Die Genitalien zeigten Labia majora und minora, eine kleine Clitoris, ein Vestibulum mit Harnröhrenmündung, eine Scheidenöffnung mit Resten eines Hymens. Die Vagina selbst war ein Blindsack von circa 5 cm Länge. Uterus war nicht vorhanden.[1])

Ein Gegenstück zu diesen beiden Fällen ist der von J. Böckel am 19. Juli 1892 in der Académie de Médecine in Paris berichtete. Ein sonst normal gebauter junger Mann von 20 Jahren unterzog sich wegen einer von Geburt an bestehenden Inguinalhernie der Radicaloperation. Der Bruchsack selbst wurde leer gefunden. Seine hintere Wand jedoch schloss einen dreieckigen Körper mit peritonealem Ueberzuge ein, den man anfangs für ein Darmdivertikel hielt. Er stand jedoch in keinem Zusammenhange mit dem Darm. Ein Druck auf den Leib oberhalb des Leistenringes liess aus dem Leistencanal einen hodenähnlichen, ovalen Körper hervortreten, an den sich ein cystisches, gefranztes Gebilde anschloss. Alle diese Organe wurden in einem Stücke exstirpirt. Heilung erfolgte glatt. Die anatomische Untersuchung der resecirten Partie ergab drei Bestandtheile: 1. einen Uterus bicornis, dessen Höhle eine Schleimhaut mit Flimmerepithel auskleidete; 2. eine Tube und einen Hoden mit Nebenhoden und Canalis deferens; 3. ein breites Band, welches diese beiden Organe verband und einschloss.[2])

Weitere ähnliche Fälle habe ich in der Litteratur nicht finden können.

[1]) Münchener medicinische Wochenschrift 1895, S. 87.
[2]) Münchener medicinische Wochenschrift 1892, S. 320.

Zur operativen Behandlung der Spina bifida occulta.[1])

Von

Dr. **H. Maass** in Berlin.

M. H.! Das drei Jahre alte Mädchen Erna H., das ich Ihnen heute zeigen möchte, wurde im October vorigen Jahres wegen einer Lähmung beider Beine auf die mir unterstellte äussere Abtheilung der Kinderpoliklinik des Herrn Collegen Neumann gebracht.

Der Anamnese nach stammt das Kind aus gesunder Familie: die Geburt war normal, die bisherige Entwickelung sowohl in körperlicher als geistiger Beziehung recht gut. Im dritten Lebensmonat fiel der Mutter eine eigenartige Stellung der Beine auf: dieselben wurden stark gespreizt und nach aussen rotirt gehalten und dabei fast gar nicht bewegt. Ausserdem soll der linke Fuss von früh an kühl und blauroth verfärbt gewesen sein. Die Urinentleerung war ungestört, beim Stuhlgang trat dagegen häufig der Mastdarm hervor.

Während das Kind frühzeitig sitzen lernte, begann es erst sehr spät — gegen Ende des zweiten Jahres — die ersten Gehversuche zu machen, konnte sich aber niemals aufrecht halten, ohne unter den Armen gestützt zu werden; liess man es los, so fiel es sofort hin. Auf ärztlichen Rath wurden die Beine massirt und elektrisirt, jedoch ohne nennenswerthen Erfolg. Sonst soll das Kind bisher gesund gewesen sein.

Bei der am 5. October von mir vorgenommenen Untersuchung fand sich folgender Status:

Körperlich und geistig gut entwickeltes Kind mit starkem Fettpolster, guter Muskulatur und gesunder Gesichtsfarbe. Am Skelett keine Spuren von Rachitis. Innere Organe ohne Besonderheiten.

[1]) Siehe die Verhandlungen im I. Theil dieses Bandes.

In Horizontallage sind die Beine in den Hüftgelenken abducirt und nach aussen rotirt, das linke Bein mehr als das rechte; links besteht etwas Genu valgum, beiderseits starker pes valgus, links ausserdem leichte Equinus-Stellung. Der linke Unterschenkel ist 1 cm kürzer als der rechte, der linke Fuss ebenfalls etwas in der Entwickelung zurückgeblieben. Die Haut am linken Fuss und unteren Drittel des Unterschenkels ist blauroth verfärbt, marmorirt und beträchtlich kühler als rechts. An den Hüftgelenken nichts Besonderes; Trochanteren beiderseits gleich hoch — etwas oberhalb der Roser-Nécaton'schen Linie.

Die Motilität ist an beiden Beinen beträchtlich gestört, rechts ist namentlich die Adduction und Innenrotation beschränkt, links auch die Flexion im Hüft- und noch mehr die Extension im Kniegelenk; auch die active Dorsalflexion des linken Fusses ist unmöglich, während die Beweglichkeit des rechten Fusses gut erhalten ist.

Bei passiven Bewegungen treten beiderseits starke spastische Widerstände auf; dabei fehlt der Patillarreflex links vollkommen und ist rechts nur andeutungsweise vorhanden.

Die grobe Sensibilität ist gut erhalten, die feinere lässt sich bei dem kleinen Kinde nicht mit Sicherheit prüfen.

Die elektrische Untersuchung, welche Herr College S. Kalischer vorzunehmen die Güte hatte, ergiebt auf beiden Seiten prompte Reaction der Muskeln und Nerven auf beide Stromarten.

Stehen und gehen kann das Kind nur bei fester Unterstützung unter beiden Armen; der Gang ist dabei ein ausgesprochen spastisch paretischer; lässt man das Kind los, so fällt es hin, da es in den Kniegelenken, besonders links, sofort einknickt.

Bei der Besichtigung des Rumpfes zeigt sich am Rücken eine die Lendenwirbelsäule überdeckende flache rundliche Geschwulst von etwa 8 cm Durchmesser, welche nach Angabe der Mutter schon seit der Geburt besteht. Oberhalb derselben — in Höhe des 12. Brustwirbels — findet sich genau median eine circumscripte Hypertrichosis, durch ein dreieckiges mit der Spitze nach abwärts gerichtetes Haarbüschel gebildet; die Haare desselben sind von hellblonder Farbe, dem Kopfhaar gleichend, und haben eine Länge von höchstens 3—4 cm. Die unterhalb dieses Haarbüschels die vorher erwähnte Geschwulst bedeckende Haut zeigt keine Besonderheiten: weder abnorme Pigmentirung noch narbige Veränderung.

Bei der Palpation des Rückens lässt sich die Dornfortsatzlinie bis zum elften Brustwirbel abwärts in der gewöhnlichen Weise abtasten, am zwölften Brustwirbel fühlt man dagegen unter dem Haarbüschel sehr deutlich einen ebenfalls genau median gelegenen Defect des betreffenden Wirbelbogens von etwa 1 cm Breite und jederseits desselben die Dornfortsatzhöcker der beiden getrennten Bogentheile. Weiter abwärts ist die Palpation der Dornfortsatzlinie durch die Geschwulst unmöglich; die letztere ist unter der Haut gut verschieblich und hat eine weiche, aber nicht fluctuirende Consistenz. Die Palpation ist nicht druckempfindlich. Sonstige Missbildungen sind an dem Kinde nicht nachweisbar.

Nach diesem Untersuchungsbefund war es naheliegend, die nervösen Störungen der unteren Extremitäten zu der am Wirbel-

canal nachweisbaren Spaltbildung in Beziehung zu setzen; denn bekanntlich kommen auch bei der nicht mit herniöser Ausstülpung des Medullarrohrs, bezw. seiner Hüllen complicirten Wirbelspalte — der sogenannten Spina bifida occulta — anatomische Läsionen der Centralorgane vor, die mitunter schwere klinische Erscheinungen verursachen. Gerade Stellungsanomalieen und motorische und trophische Störungen an den unteren Extremitäten, sowie Blasen- und Mastdarmlähmungen werden bei der Spina bifida occulta verhältnissmässig häufig beobachtet (Bohnstedt,[1]) Brunner,[2]) Jones,[3]) Sainton,[4]) Sonnenburg[5]) u. a.).

Die diesen Störungen zu Grunde liegenden anatomischen Veränderungen des Rückenmarks lassen sich nach den vorliegenden Beobachtungen in zwei in prognostischer und therapeutischer Hinsicht sehr differente Gruppen sondern.

Bei der einen handelt es sich um organische Läsionen der Centralorgane, vor allem um Bildungsstörungen des Rückenmarks, die mit der Hemmungsbildung des Skeletts Hand in Hand gehen; diese Fälle unterscheiden sich von der ausgebildeten Spina bifida nur durch die fehlende Ausstülpung des missbildeten Medullarrohrs; ja manche dieser Fälle von Spina bifida occulta sind der Anamnese nach unzweifelhaft aus einer Meningo- bezw. Myelocele durch Abschnürung des Sackes entstanden; man findet dann noch später die narbige Veränderung der den Defect bedeckenden Rückenweichtheile.

Diese Bildungsfehler der nervösen Organe können natürlich der operativen Chirurgie keinerlei Angriffspunkte bieten; für den Chirurgen von weit grösserem Interesse sind dagegen die Fälle, bei denen die klinischen Erscheinungen durch eine Drucklähmung des wenig oder gar nicht missbildeten Rückenmarks, bezw. der Nervenstränge der Cauda equina verursacht sind; denn hier kann unter Umständen auf operativem Wege durch Druckentlastung des Rückenmarks Abhülfe geschaffen werden. Das beweist sehr schön der von Jones[6]) operirte Fall, bei dem durch den Eingriff eine lange bestandene Lähmung beider Beine beseitigt wurde. Dieser Fall, der mit dem unserigen manche Analogieen bietet, findet sich in der Arbeit von Joachimsthal[7]) in Kürze referirt:

---

[1]) G. Bohnstedt, Virchow's Archiv Bd. 140.
[2]) C. Brunner, Virchow's Archiv Bd. 107 und 129.
[3]) Jones, British medical Journal 1891.
[4]) R. Sainton, Revue d'orthopédie 1891, No. 6.
[5]) Sonnenburg, Berliner klinische Wochenschrift 1884.
[6]) Jones, l. c. S. 173.
[7]) G. Joachimsthal, Virchow's Archiv Bd. 141, S. 513.

„Es handelte sich um einen 22jährigen Patienten mit Lähmungserscheinungen an den unteren Extremitäten seit dem 17. Lebensjahre, doppelseitigem paralytischen Klumpfuss und Ulcerationen, die wohl als mal perforant du pied zu deuten sind.

Bei der Forschung nach der Ursache dieser Uebel fand sich am zweiten Sakralwirbel eine Spina bifida occulta. Hier war unter einer runzligen mit kurzen Haaren bedeckten Haut ein leicht zu entdeckendes Loch an der Stelle des betreffenden Dornfortsatzes vorhanden. Der Theil der Haut, der der Spina bifida occulta auflag, war vertieft. Die operative Eröffnung des Wirbelcanals ergab nach Entfernung des hinteren Theils des ersten Sakralwirbels unter der Spalte am zweiten Kreuzbeinwirbel ein breites fibröses Band, nach dessen Durchschneidung und Entfernung eine durch den Druck desselben hervorgerufene deutliche Furche der Cauda equina sichtbar wurde. Die Operation führte zur Beseitigung der paralytischen Symptome."

Hier wurde also der Druck durch eine den Wirbelspalt abschliessende fibröse Membran verursacht; eine solche Verschlussmembran scheint bei der Spina bifida occulta einen ziemlich regelmässigen Befund zu bilden (Joachimsthal); wahrscheinlich handelt es sich um die persistirende Membrana reuniens posterior.

Dass noch auf andere Weise bei der Spina bifida occulta ein Druck auf das Rückenmark statthaben kann, zeigt ein von v. Recklinghausen[1]) secirter Fall, bei dem sich in dem Wirbelspalt eine aus Fett-, Muskel- und Bindegewebe bestehende Geschwulst entwickelt hatte, die von hinten her das Rückenmark comprimirte; ein ähnliches Vorkommniss beschreibt Bohnstedt.[2]) Auch ectodermale Geschwulstbildungen sind bei der Spina bifida occulta im Wirbelcanal gefunden worden (Muskatello[3])). Die Ursache dieser heterotegen Tumoren sieht v. Recklinghausen in der durch das Offenbleiben des Wirbelcanals begünstigten Transposition von Gewebselementen, die normaler Weise dem Aufbau der Rückenweichtheile dienen, in das Innere der Rückgratshöhle.

In unserem Falle sprachen die klinischen Erscheinungen weit mehr zugunsten einer Compressionsmyelitis. als für das Bestehen gröberer Bildungsfehler des Rückenmarks, und wenngleich sich nicht alle Symptome — besonders nicht das Fehlen der Patellarreflexe — dem Bilde der Compressionsmyelitis einreihen liessen, so schlug ich doch angesichts der sonst ziemlich ungünstigen Prognose und namentlich in Hinblick auf den von Jones operirten Fall den Eltern die probatorische Freilegung des Defects vor und erhielt hierzu deren Einwilligung.

---

[1]) v. Recklingshausen, Virchow's Archiv Bd. 105, S. 243.
[2]) G. Bohnstedt, Virchow's Archiv Bd. 140, S. 47.
[3]) G. Muskatello, Langenbeck's Archiv Bd. 47, S. 384.

15. December 1896: Operation in Chloroformnarkose. Bogenschnitt vom elften Brustwirbel bis zum oberen Rand des Kreuzbeins mit nach rechts gerichteter Convexität; die unter dem zurückpräparirten Hautlappen gelegene Geschwulst erweist sich als ein subcutanes Lipom: die Exstirpation desselben ist mühelos, da es nach der Tiefe zu keine grössere Ausdehnung hat, vielmehr hier einer den Wirbelspalt abschliessenden fibrös-muskulösen Platte ziemlich locker aufsitzt. Der Wirbelspalt selbst lässt sich jetzt gut abtasten: er erstreckt sich vom untersten Brust- bis zum obersten Kreuzbeinwirbel und klafft in der Mitte fast 3 cm. Durch die erwähnte Membran ist der Defect nach hinten zu vollkommen geschlossen, so dass die Rückenmarkshäute an keiner Stelle sichtbar sind. Das Band zeigt in seiner Mitte, da wo es zwischen den Bogentheilen des dritten Lumbalwirbels am straffsten ausgespannt ist, eine tiefe horizontale Furche und je eine seichtere Furche entsprechend den benachbarten Wirbeln; dasselbe wird deshalb nahe seiner linksseitigen Insertion der Länge nach soweit durchtrennt, bis sich die Furchen vollkommen ausgleichen und jede Möglichkeit eines weiteren Drucks auf das Rückenmark ausgeschlossen erscheint. Die nach der Spaltung des Bandes sichtbaren Meningen bleiben unverletzt. Vereinigung der Hautränder über einen zum unteren Wundwinkel herausgeleiteten Jodoformtampon.

Fieberfreier Wundverlauf; nach fünf Tagen Entfernung des Tampon, nach acht Tagen der Nähte; nach zwei Wochen vollständige Heilung.

Was die nervösen Störungen betrifft, so liess sich unmittelbar nach dem Eingriff keine Aenderung constatiren; erst zehn Tage später begannen die spastischen Erscheinungen zu schwinden, und vier Wochen nach der Operation machte das Kind die ersten selbständigen Gehversuche. Jetzt, nachdem über ein halbes Jahr verflossen ist, findet sich folgender Status praesens:

Bogenförmige lineare Narbe über der unteren Partie des Rückens; unter der Haut fühlt man deutlich den Defect der Wirbelbögen am zwölften Brust- und an sämmtlichen Lendenwirbeln.

Das linke Bein befindet sich noch in leichter Abduction und Aussenrotation, das rechte fast in Normalstellung, doch besteht noch beiderseits pes valgus. Die Wachsthumsdifferenz der Füsse und Unterschenkel hat etwas zugenommen, der linke Unterschenkel ist jetzt $1^1/_2$ cm kürzer als der rechte, auch der linke Fuss entsprechend kleiner. Die Hautverfärbung und Temperaturherabsetzung am linken Fuss und Unterschenkel zeigen keine ausgesprochene Veränderung gegen früher.

Die Motilität ist am rechten Bein nicht erkennbar herabgesetzt und auch links wesentlich besser als vor der Operation; insbesondere geht die Beugung im Hüft- und die Streckung im Kniegelenk fast mühelos von statten. Die spastischen Widerstände bei passiven Bewegungen sind nunmehr vollkommen geschwunden.

Sensibilitätsstörungen sind auch jetzt nicht nachweisbar. Die Patellarreflexe fehlen noch auf beiden Seiten.

Die elektrische Untersuchung ergiebt eine etwas trägere Reaction der linkseitigen Extensoren (musculus quadriceps, tibialis anterior peronaei) auf faradische und galvanische Reizung, doch keine Entartungsreaction. Auch ist eine geringe Atrophie im Bereich der genannten Muskeln unverkennbar.

Stehen und gehen kann das Kind ohne fremde Unterstützung; freilich ist der Gang noch kein normaler; die Oberschenkel werden noch stark gespreizt und die Füsse ganz nach aussen gesetzt, auch wird das linke Bein in flachem Bogen nach vorn geschleudert; aber die Kniegelenke knicken nicht mehr ein, wie früher, und das Kind ist stundenlang auf den Beinen ohne hinzufallen. (Demonstration.)

Wir sehen also, dass sowohl die Stellung als besonders die Motilität der unteren Extremitäten eine recht erfreuliche Besserung erfahren haben, während die trophischen Störungen durch den Eingriff nicht günstig beeinflusst wurden, ja eher in Zunahme begriffen sind. Diese Thatsache in Verbindung mit dem schon vor der Operation constatirten Fehlen der Patellarreflexe macht es wahrscheinlich, dass wir es nicht mit einer reinen Compressionsmyelitis zu thun hatten, sondern dass ausserdem eine — wenn auch nur geringfügige — organische Läsion der Centralorgane besteht.

Für diese Annahme spricht auch die jetzt in Ausbildung begriffene Atrophie der linksseitigen Extensoren, deren trophische Centren dem dritten bis fünften Lumbalsegment des Rückenmarks angehören und ihrer Lage nach gerade demjenigen Abschnitte des Wirbelcanals entsprechen, den die Hypertrichosis äusserlich als Sitz der Bildungsstörung kennzeichnet.

Ist daher auch von einer Heilung im idealen Sinne nicht die Rede, ja sogar die Möglichkeit einer nachträglichen Verschlechterung zuzugeben, so ist doch immerhin das durch die Operation gewonnene Resultat ein so günstiges, dass dasselbe — ebenso wie der von Jones in seinem Falle erzielte gute Erfolg — zu einem gleichen Vorgehen in ähnlichen Fällen auffordert.

Erfahrungen über primäre Nierentuberkulose.[1])

Von

Prof. Dr. **J. Israel.**

Die chirurgische Behandlung der Nierentuberkulose hat lange unter der Anschauung gelitten, dass diese Erkrankung stets das Endglied eines von der Blase oder dem Nebenhoden aufsteigenden Processes sei. Ich habe im Gegensatz dazu durch klinische und anatomische Beobachtungen den Nachweis führen können, dass die primäre Nierentuberkulose nicht nur ein häufiges Leiden sei, sondern dass sogar der gleichzeitige Befund von Nebenhodentuberkulose nicht immer den Schluss zulässt, dass der Process sich von dort auf die Niere verbreitet habe, vielmehr beide Lokalisationen nebeneinander auf hämatogenem Wege entstehen können. Das Häufigkeitsverhältniss der primären zur secundären Nierentuberkulose ist nicht bekannt, sicher aber ist erstere unter den zur Operation kommenden Fällen häufiger. Unter 21 von mir operirten Fällen befinden sich 16 ganz sichere Primärerkrankungen der Niere. Die Beweise dafür liegen theils in dem vollständigen Erfolge der Nephrektomie, theils in dem postmortalen oder cystoskopischen Nachweise entweder von Intactheit oder nur um die entsprechende Uretermündung lokalisirter Tuberkulose der Blase. Die primäre Nierentuberkulose ist eine häufige Erkrankung; die von mir operirten Fälle betragen ca. 10 % aller meiner Nierenoperationen. Es stellt sich ferner nach meinen Erfahrungen heraus, dass von allen eitrigen und Retentionsprocessen der Niere sogar ungefähr der dritte Theil tuberkulös ist und circa der vierte Theil primäre Nierentuberkulosen sind. Das Leiden ist bei Frauen auffallend viel häufiger als bei

[1]) Siehe die Verhandlungen im I. Theil dieses Bandes, S. 84.

Männern; auf erstere kommen $66^2/_3$ % aller operirten Nierentuberkulosen, 75 % aller primären. Der Unterschied des Geschlechts erklärt sich aus dem häufigeren Vorkommen der aufsteigenden Tuberkulose beim männlichen Geschlecht, welche meistens nicht Gegenstand der Operation wird. Ein Zusammentreffen von Tuberkulose des Genitalapparates mit solcher des Harnapparates wird bei Frauen nicht beobachtet. Das dritte und vierte Decennium liefern die meisten Fälle.

Gegenstand der chirurgischen Behandlung sind nur die chronisch verlaufenden Fälle; die acuten gehören der allgemeinen Miliartuberkulose an. Die chronische Form ist eine überwiegend einseitige Erkrankung; Doppelseitigkeit ist von mir nur in zwei meiner Fälle, d. h. in 12,5% beobachtet worden. Die chronische Nierentuberkulose kommt in drei anatomisch und klinisch verschiedenen Formen vor. Die gewöhnlichste ist die käsig cavernöse (81% von meinen Fällen). Sie nimmt häufig ihren Ausgangspunkt von einem der beiden Pole der Niere, meistens dem unteren. Bei Beschränkung des Processes auf einen Polbezirk habe ich einmal mit dauerndem Erfolge die Partialresection des Erkrankten gemacht. Die cavernös käsige Form giebt die besten chirurgischen Resultate. Mit ihr ist häufig eine Erkrankung der Nierenhüllen combinirt, welche in vier Formen auftritt. Erstens als lipomatös-sklerotische Verdickung der Fettkapsel, bestehend in Fettwucherung und Bindegewebsneubildung unter Verschmelzung mit der Capsula propria zu einer dicken Schwarte von bisweilen enormer Mächtigkeit, einhergehend mit Anlöthung an das umgebende Gewebe und Aufhebung der normalen respiratorischen Beweglichkeit der Niere. Da dieses Verhalten eine Trennung der Propria von der Adiposa nicht zulässt, kann die Niere bisweilen nur subcapsulär mit Zurücklassung beider Hüllen enucleïrt werden. — Die zweite Form der Erkrankung der Hüllen ist der perinephritische Abscess, tuberkulöser oder nicht tuberkulöser Natur, chronisch oder acut einsetzend. Der Abscess entsteht entweder infolge Durchbruchs eines Eiterheerdes der Niere in das perinephritische Fettgewebe, oder kommt bei Intactheit der Capsula propria durch Infection auf dem Wege der Lymphbahnen zustande. Deshalb ist bei perinephritischem Abscesse stets an einen Heerd in der Niere zu denken, auch wenn ihre Oberfläche unversehrt ist. Die dritte Form der perinephritischen Affection ist die fungöse, bei welcher ein tuberkulöses schwammiges Granulationsgewebe sich zwischen Niere und den schwielig verdickten Hüllen ausbreitet. Am seltensten ist die vierte Form, das Auftreten isolirter verkäster grosser Tuberkelknoten in der Fettkapsel. (Von allen diesen Varietäten werden Präparate vorgelegt.)

Die zweite Form, unter welcher die Nierentuberkulose auftritt, ist die sehr seltene primäre tuberkulöse Ulceration der frei in die Kelche ragenden Papillenspitzen. Sie charakterisirt sich klinisch durch das Auftreten initialer profuser, langwährender Hämaturieen.

Die dritte Form der Nierentuberkulose ist die knotige, wobei das gesammte Organ von zahlreichen stecknadelkopf- bis erbsengrossen und grösseren Knoten und Infiltraten ohne Erweichung oder Höhlenbildung durchsetzt wird. Auf der Oberfläche des Organs sieht man nach Entfernung der Capsula propria plateauartige Erhabenheiten aus dicht gedrängten Tuberkelknoten zusammengesetzt. Solche Niere ähnelt in der strahligen Anordnung der Knotenreihen auf dem Durchschnitte und dem Bilde der Oberfläche dem als „surgical kidney" bekannten aufsteigenden, septisch eitrigen Processe. Die Prognose dieser Form ist ungünstig, da Lunge oder zweite Niere leicht gleichartig erkranken.

Die sich selbst überlassene Nierentuberkulose steigt fast ausnahmslos durch den Ureter in die Blase hinab. Dabei kommt es zur Verdickung der Ureterwand bis zu extremen Graden, Umwandelung in einen starren Strang mit Verengung des Lumens. Dazu gesellt sich eine lipomatös sklerotische Periureteritis mit Anlöthung des Organs an die Umgebung, so dass bei der Exstirpation leicht Nebenverletzungen möglich sind. Die Verdickung des Harnleiters ist meistens vom Mastdarm oder der Vagina fühlbar. Cystoskopisch verräth sich die tuberkulöse Ureteritis entweder durch Dissemination frischer Knötchen in der Umgebung der Uretermündung, oder durch ein Lenticulärgeschwür auf der geschwollenen und gerötheten Ureterpapille, oder in kraterförmiger ulceröser Zerstörung seiner Einmündungsstelle.

Die descendirende Blasentuberkulose beginnt am Ostium ureteri-cum und bleibt lange auf die entsprechende Blasenhälfte beschränkt, so dass ihr absteigender Charakter in noch nicht zu weit vorgeschrittenen Fällen cystoskopisch nachgewiesen werden kann. Secundäre Blasentuberkulose wurde von mir in 43,75 % meiner operirten Nierentuberkulosen beobachtet, woraus hervorgeht, dass eine gleichzeitige Blasentuberkulose für mich nicht nothwendig eine Contranidication gegen die Nephrektomie ergiebt.

Ausschlaggebender als die Blasenerkrankung ist für die Zulässigkeit der Nephrektomie das Verhalten der anderen Niere. Unter meinen operirten Nierentuberkulosen findet sich in 14,3 % Tuberkulose beider Nieren; unter den primären Nierentuberkulosen in 12,5 %. Die Ziffer doppelseitiger Erkrankung ist sicher grösser in den nicht zur Operation kommenden Fällen, da der Chirurg alle

vorher als doppelseitig erkannten Fälle von der Operation ausschliesst. Ebenso wird der Procentsatz unter den Gestorbenen grösser sein. Die Statistik ergiebt unter allen an Nierentuberkulose Gestorbenen in 45 % Doppelseitigkeit der Erkrankung.

Ausser der Tuberkulose kommt in der zweiten Niere amyloide Entartung und chronische Nephritis in Betracht. Die Diagnose der doppelseitigen Erkrankung ist sehr schwierig und wird auch durch den Ureterenkatheterismus nicht immer gesichert. Männliche Genitaltuberkulose kam in zwei von meinen operirten Nierentuberkulosen vor; in einem Falle handelte es sich um eine gewöhnliche aufsteigende Tuberkulose; der zweite Fall dagegen ist von principieller Wichtigkeit, weil hier Nebenhodentuberkulose zusammen mit primärer Nierentuberkulose bei völliger Gesundheit der Blase und des Ureters beobachtet wurde. Diese, ebenso wie zwei andere gleichartige Beobachtungen von mir sind von ausschlaggebender Bedeutung für die Auffassung des Verhältnisses zwischen Nebenhoden- und Nierentuberkulose, weil sie beweisen, dass beide Affectionen unabhängig von einander auf hämatogenem Wege entstandene Lokalisationen der Tuberkulose darstellen können. Die Niere kann die einzige Lokalisation der Tuberkulose sein, häufiger finden sich noch andere Heerde. Lungentuberkulose fand sich nur in der Hälfte der zur Section gekommenen Fälle. Die Erscheinung der Kranken hat oft nichts für Phthise characteristisches; es kamen unter meinen Patienten Leute von 200 Pfund Gewicht vor; allen aber eigenthümlich ist Blässe der Schleimhäute.

Ich komme zu dem klinischen Bilde. Die ersten Erscheinungen beziehen sich auf irradiirte Mictionsstörungen, meistens in vermehrter Frequenz bestehend, welche gewöhnlich fälschlich als Blasenkatarrh gedeutet werden, trotzdem sie auch bei klarem Urin vorkommen. Seltener ist im Anfang Trübung des Urins ohne Mictionsstörung vorhanden. Von grosser diagnostischer Bedeutung ist die initiale Hämaturie, welche sich als erstes alleiniges Krankheitssymptom viermal unter 16 Fällen primärer Nierentuberkulose fand. Die Dauer ist gewöhnlich kurz; nur in einem Falle von primärer tuberkulöser Ulceration der Papillenspitzen betrug sie vier Wochen in ungewöhnlicher Heftigkeit. Viel seltener deuten im Anfang Schmerzen in Niere und Ureter auf den Sitz des Leidens. Die Mictionsstörungen bei der Nierentuberkulose sind durchaus nicht immer Ausdruck einer tuberkulösen Mitbetheiligung der Blase, sind vielmehr häufig irradiirte bei anatomischer Intactheit der Blase, wie ich in 50 % meiner Fälle nachweisen konnte. Vergrösserung der Niere fehlte nur in zwei meiner Beobachtungen; in allen bis auf vier konnte sie palpatorisch nach-

gewiesen werden. Die Vergrösserung betrug sehr selten mehr als das Doppelte des Normalvolumens, bleibt also im allgemeinen hinter derjenigen der gewöhnlich zur Operation kommenden Pyonephrosen zurück. Eine Proportion zwischen Grösse der Niere und Alter des Processes existirt nicht. — Von complicirenden Processen wurden beobachtet dreimal perinephritische Abscesse, einmal perinephritischer Fungus, einmal Tuberkelknoten der Fettkapsel, einmal tuberkulös eitrige Pleuritis derselben Seite, zweimal Colonfisteln. Die Palpation bei uncomplicirter Nierentuberkulose ist auffällig wenig schmerzhaft, in manchen Fällen gar nicht. Der Urin der primären Nierentuberkulose ohne Blasenerkrankung hat ausser den Bacillen nichts pathognomisches; diese werden aber in den Fällen ohne Blasenaffection nur selten gefunden. In meinen einschlägigen Beobachtungen wurden sie achtmal nicht gefunden, einmal nicht gesucht. Im Gegensatz dazu fanden sie sich in 55% aller mit Blasenerkrankung complicirten Fälle. Daraus ist zu schliessen, dass die Bacillen häufiger aus der Blase als aus der Niere stammen. Cylinder sind sehr selten; Eiweissgehalt immer sehr gering, $^1/_2$‰ nicht überschreitend, bisweilen fehlend. Wichtig ist die Constanz rother Blutkörper; Leukocyten fehlen nie. Die Mictionshäufigkeit ist stets etwas vermehrt, besonders Nachts dem Kranken auffallend; abnorme Sensationen bei der Harnentleerung nur in der Hälfte der Fälle vorhanden.

Die Einwirkungen der Tuberkulose des uropoëtischen Systems auf den Allgemeinzustand betreffen wesentlich die Körpertemperatur, die Blutmischung, die Verdauung. Während die primäre uncomplicirte Tuberkulose der Niere nur in 25% der Fälle fieberhaft war, betrug die Zahl der Fiebernden unter den mit Blasentuberkulose complicirten 80%. Bei allen fand sich Abnahme des Körpergewichts, manchmal sehr bedeutend und schnell erfolgend, unabhängig vom Fieber und der Grösse der Nierenzerstörung. Constant fand sich eine Verarmung des Blutes an rothen Elementen; der Hämoglobingehalt war in einigen Fällen auf 50% gesunken. Unter den Verdauungsstörungen traten besonders Diarrhoeen in den Vordergrund, welche nicht etwa auf Tuberkulose des Darms beruhten, vielmehr alsbald nach Entfernung der kranken Niere schwanden.

Zum Schluss komme ich zu meinen operativen Resultaten. Ich habe 21 Nierentuberkulosen operirt, 20mal mit Totalexstirpation, einmal mit Partialresection. Davon sind 3 = 14,2% im Anschluss an die Operation gestorben, 5 = 23,8% entfallen auf die entfernte Mortalität, unter welcher ich die Fälle begreife, bei denen der Tod nach fast oder ganz vollendeter Heilung der Nephrektomie unabhängig von der Operation eingetreten ist. Die Resultate sind im Vergleich zu den in der Litteratur niedergelegten günstig; die

unmittelbare Sterblichkeit beträgt nach Vignerou's Zusammenstellung 29%, ist also doppelt so gross wie die von mir erreichte. Die Todesursachen der drei unmittelbar Gestorbenen waren Shok, Tuberkulose und chronische Nephritis der zweiten Niere. Unter den Todesursachen der entfernten Mortalität findet sich in 62% Tuberkulose entfernter Organe. Die ascendirenden Tuberkulosen geben eine höhere Mortalität als die primären Nierentuberkulosen.

Es bleibt mir noch übrig, mich über den Werth der Nephrotomie bei der Tuberkulose zu äussern. Nach genauer Prüfung der Resultate des vorhandenen statistischen Materials muss ich diese Operation im allgemeinen für unzulässig halten. Ich halte sie nur für erlaubt, wenn bei doppelseitiger Erkrankung beträchtliche Eiterretention auf einer Seite vorhanden ist, welche durch Fieber und Schmerz das Leben verbittert oder verkürzt; oder in Fällen, wo schnellste Beendigung der Operation geboten ist, sei es wegen Zwischenfälle während der Operation oder besonderer Schwäche vor derselben.

Bezüglich der Fernresultate sind die Fälle von reiner Nierentuberkulose von den mit Blasentuberkulose zu trennen. Von ersteren neun starben drei, die Ueberlebenden sind alle dauernd geheilt geblieben (Beobachtung bis zu neun Jahren). Drei Frauen haben nach der Operation normale Schwangerschaften und Entbindungen durchgemacht; eine wurde mit Glück im vierten Monat der Gravidität ohne Unterbrechung derselben operirt. Was die mit absteigender Tuberkulose complicirten Fälle betrifft, so habe ich zwar keine Heilung der Blasenaffection im anatomischen Sinne gesehen, wohl aber in einer Anzahl von Fällen eine sehr weitgehende, einer Heilung sehr nahekommende Besserung: Diese bezieht sich sowohl auf alle von der Nierenkrankheit abhängigen Erscheinungen, wie Fieber, Abmagerung, Schmerzen, Pyurie, Appetitlosigkeit, Durchfall, Mastdarmtenesmen, als auf Mictionsstörungen, soweit sie durch Irradiation von der Niere oder durch Hinabfliessen eitrigen Secrets bedingt waren. In einigen Fällen ist cystoskopisch ein Stillstand, in anderen eine theilweise Rückbildung der Blasentuberkulose constatirt worden. Bei primärer Nierentuberkulose ohne oder mit beginnender Blasenbetheiligung ist zu früher Operation zu rathen, weil man dann noch entweder durch partielle Resection oder totale Nephrektomie Heilung erwarten darf; bei secundärer, aufsteigender Tuberkulose, wo die Operation keine völlige Heilung erzielen kann, soll erst operirt werden, wenn aus der Nierenaffection dem Patienten erhebliche Beschwerden oder Beeinträchtigung seiner Constitution erwachsen.

Aus der chirurgischen Abtheilung des städtischen Krankenhauses am Urban in Berlin.
(Director: Prof. Dr. Körte.)

Zur chirurgischen Behandlung der Pericarditis.[1])

Von

Dr. **Brentano,** Oberarzt.

M. H.! Die Pericarditis ist keine häufige Erkrankung. Sie stellt in der Mehrzahl der Fälle eine Complication anderer Krankheiten dar und geht bei geeigneter interner Behandlung oft genug in Heilung über, ohne dass ein operativer Eingriff in Frage kommt.

Zur chirurgischen Behandlung eignen sich nur diejenigen Fälle, bei denen die Herzbeutelentzündung mit der Bildung eines Exsudats einhergeht.

Und auch hier sind die Indicationen zum Eingreifen auf diejenigen Fälle beschränkt, bei denen das Exsudat entweder durch seinen Umfang das Leben direkt bedroht oder aber eitrige Beschaffenheit angenommen hat. Daraus erklärt es sich, dass operative Hülfe nur sehr selten bei der Herzbeutelentzündung erforderlich wird. Da aber durch massenhafte Exsudatbildung nicht nnr die Circulation im grossen und kleinen Kreislaufe schwer beeinträchtigt, sondern das Herz selbst bei längerem Bestehen des Exsudates durch Schwartenbildung, Verwachsungen und fettige Degeneration seiner Muskelfasern in Mitleidenschaft gezogen wird, so sollte man einen operativen Eingriff nicht zu lange hinausschieben.

[1]) Siehe die Verhandlungen im I. Theil dieses Bandes, S. 101.

Nicht ganz selten sind es diagnostische Schwierigkeiten, welche den Entschluss zu einer Operation verzögern, vor allem die oft schwer zu entscheidende Frage: liegt Pericarditis mit Exsudat vor oder einfache Herzhypertrophie? Solange unsere Untersuchungsmethoden nicht ausreichen, diese Zustände mit Sicherheit auseinanderzuhalten, muss man bei der Wahl eines eventuellen Eingriffes die Möglichkeit einer fehlerhaften Diagnose berücksichtigen.

Zur Sicherung der Diagnose und auch zur Feststellung des Charakters des Exsudats ist eine Probepunction zuweilen nicht zu umgehen, wenn sie auch als nicht ganz ungefährlich angesehen werden kann.

Es stehen uns, von älteren Methoden abgesehen, drei Verfahren zu Gebote, um den mit Flüssigkeit erfüllten Herzbeutel zu entleeren, nämlich:

1. die Punction,
2. die Incision durch einen Intercostalraum,
3. die Incision nach vorausgeschickter Rippenresection.

Es fragt sich nun, welches von diesen drei Verfahren das empfehlenswertheste ist.

Die Punction wird mit einem einfachen Troicart oder mit einem der gewöhnlichen Aspirationsapparate vorgenommen. Die erste Schwierigkeit, die entsteht, ist die, wo soll man punctiren? Die Punction ist sowohl links wie rechts vom Sternum, in allen Intercostalräumen, vom dritten bis hinab zum achten, bald dicht am Sternalrande, bald weiter ab von demselben gemacht worden, und doch ist es nicht gelungen, eine Stelle zu finden, von der sich die Punction ohne Gefährdung des Herzens und der Pleura bewerkstelligen liesse.

Das Herz ist nicht nur bei einer fehlerhaften Diagnose der Verletzung ausgesetzt und infolge davon häufig genug verletzt worden, es kann ebenso häufig getroffen werden infolge seiner Lagerung im Exsudate oder infolge partieller Verwachsungen mit der vorderen Brustwand, die sich unserer Wahrnehmung entziehen.

Bis vor kurzem hat man allgemein angenommen, dass das Herz seiner Schwere entsprechend den tiefsten Punkt in der Flüssigkeit einnehme und infolgedessen der hinteren Brustwand näher liege als der vorderen. Diese Annahme berechtigte, nebenbei bemerkt, zu dem Schlusse, dass das Vorhandensein pericarditischer Reibegeräusche gegen das Bestehen eines grösseren Exsudates spräche. In Wirklichkeit liegen aber die Verhältnisse wesentlich anders.

Das Herz wird bei einer Ausdehnung des Herzbeutels durch die elastischen Gefässe etwas nach oben gezogen, verliert aber da-

durch keineswegs die Tendenz, der vorderen Brustwand genähert zu bleiben. Wir haben uns jedesmal aufs neue bei der Eröffnung des Pericards davon überzeugen können, dass die Hauptmasse des Exsudats hinter dem Herzen gelegen ist und das Herz selbst sich so in die geschaffene Oeffnung der vorderen Brustwand hineindrängt, dass dadurch zuweilen die völlige Entleerung des Ergusses erschwert wird.

Neuerdings hat Schaposchinkoff durch Injection des Herzbeutels an der Leiche die Lage des Herzens im Exsudate zu erforschen versucht. Er kommt zu demselben Resultat, das wir am Lebenden gewonnen haben. Seine Versuche kann ich aber deshalb nicht für beweisend erachten, weil sie nach Entfernung der vorderen Brustwand gemacht sind. Ausserdem kann der Druck, der bei diesen Versuchen zu der Anfüllung des Herzbeutels nöthig ist, ebenso wenig für die Lage des Herzens gleichgültig sein, wie die Stelle, von der aus die Injection gemacht worden ist.

Nach unseren Erfahrungen muss man also mit Bestimmtheit annehmen, dass das Herz in einem mit Flüssigkeit erfüllten Pericard der vorderen Brustwand genähert bleibt, vorausgesetzt, dass es nicht durch Verwachsungen anderswo fixirt gehalten wird. Dieser Umstand erhöht natürlich wesentlich die Gefahr, das Herz bei einer Punction zu verletzen. Die Verletzungen kommen dann bei der Punction so zustande, dass das lebhaft agirende Herz gegen die Spitze des in dem Pericardialsacke liegenden Troicarts schlägt und sich gewissermaassen selbst verwundet. Besonders gefährdet sind dabei die Coronargefässe, und zwar namentlich die dünnwandigen Venen.

Weit häufiger kommt aber die Pleura bei der Punction in Gefahr, einerlei in welchen Intercostalraum der Troicart eingestochen wird. In der Mehrzahl der Fälle ist zweifellos die Paracentese des Pericards durch die intacte Pleura hindurch gemacht worden. Das mag für eine Anzahl von Fällen kein folgenschweres Ereigniss sein, in manchen hat dieser Umstand aber zu dem einige Tage nach der Punction constatirten Pleuraergusse doch sehr wahrscheinlich die Veranlassung gegeben. Es liegen über die Beziehungen der Pleura zum Epicard und dem Sternum anatomische Untersuchungen vor, aus denen hervorgeht, dass in etwa zwei Dritteln der Fälle die Umschlagsstelle der Pleura auch in der Höhe der fünften und sechsten Rippe noch hinter das Sternum reicht, also bei der Punction gar nicht geschont werden kann. Bei der Ausdehnung des Pericardialsackes rückt die Umschlagsfalte der Pleura wenig oder gar nicht zur Seite; sie wird vielmehr fester an die Thoraxwand gepresst, während die Pleura pericardialis stark gedehnt wird.

Ein weiterer Nachtheil, der der Punction des Herzbeutels anhaftet, ist der, dass man durch eine einmalige Punction so gut wie nie eine vollständige Entleerung des Exsudats erzielt. Recht häufig, unter 80 Fällen der West'schen Statistik 23mal, musste die Punction wiederholt werden, weil die Flüssigkeit im Pericard sich wieder angesammelt hatte und die Patienten aufs neue in die grösste Lebensgefahr gekommen waren. Es ist begreiflich, dass sich mit jeder neuen, nöthig gewordenen Punction die Chancen quoad vitam verschlechtern und dass jede Wiederholung der Punction den Eingriff gefährlicher macht, weil sich mittlerweile Verwachsungen zwischen Herz und Pericard gebildet haben können, die das Herz in einer durch die Punction gefährdeten Lage fixiren, oder das Exsudat wird durch dieselben in mehrere getrennte Abtheilungen zerlegt, von denen dann im günstigsten Falle nur eine entleert wird.

Wir haben deshalb die Punction in keinem Falle gemacht und würden uns auch in Zukunft nicht dazu entschliessen, weil wir den Eingriff in seinen Folgen für viel gefährlicher halten als die Incision nach vorausgegangener Rippenresection.

Was nun die Incision ohne präliminare Rippenresection angeht, so ist dieselbe meiner Meinung nach gleichfalls zu verwerfen. Wir haben sie in zwei Fällen versucht, ohne damit zum Ziele zu kommen. Bei Erwachsenen erschwert die stark entwickelte Thoraxmuskulatur nach erfolgter Incision die Uebersicht über die tieferen Theile, und ist man erst glücklich bis zum Thoraxinnern gekommen, so fehlt jede Möglichkeit der Orientirung. Die Rippen lassen sich nämlich deshalb nicht auseinanderziehen, weil man in der Nähe ihres Ansatzes am Sternum operiren muss. Ausserdem ist gerade der sternale Theil des fünften Intercostalraumes, der bei der Operation allein in Frage kommt, hier wegen des stark nach aufwärts gerichteten Verlaufes der Rippen am engsten. Bei der einfachen Incision sind besonders gefährdet die Vasa mammaria interna und die Pleura. Die Pleura aus denselben Gründen, die ich eben auseinander gesetzt habe; die Umschlagsfalte derselben kann in der Tiefe nicht erkannt und geschont werden.

Die Vasa mammaria, eine Arterie mit zwei Begleitvenen, verlaufen nach meinen Untersuchungen im Durchschnitt etwa 1 cm nach aussen vom Sternalrande. Ihre Grösse ist nicht zu unterschätzen. Die Arterie hat bei Erwachsenen noch in der Höhe des fünften Rippenknorpels zuweilen ein Kaliber, das dem einer Radialis entspricht. Die Venen sind normaliter viel kleiner, erreichen aber bei Stauungszuständen, wie sie eine exsudative Pericarditis stets im Gefolge hat, eine recht ansehnliche Grösse.

Eine Verletzung dieser Gefässe giebt daher bei Pericarditiskranken zu einer recht unangenehmen Blutung Veranlassung. Zu ihrer Unterbindung würde in den meisten Fällen nachträglich doch noch die Resection eines oder mehrerer Rippenknorpel nöthig werden.

Auch auf dem Pericardialsack selbst verläuft nicht selten ein Ast der Mammaria interna, der unterbunden werden muss.

Berücksichtigt man ferner, dass sehr häufig gewaltige Verdickungen der Pericardialblätter und partielle Verwachsungen derselben vorliegen, deren Erkennung und Würdigung in der Tiefe der trichterförmigen Wunde unmöglich ist, so erscheint es als das richtigste, von vornherein die Rippenresection vorzunehmen.

M. H. Die Eröffnung des Pericards durch Rippenresection ist eine so einfache Operation, dass man dieselbe zumeist ohne allgemeine Narkose versuchen und unter Lokalanästhesie zu Ende führen kann.

Nach vielfachen Versuchen an der Leiche und nach den Erfahrungen, die wir am Lebenden gemacht haben, erscheint es uns am geeignetsten, den fünften linken Rippenknorpel zu reseciren. Man gewinnt dadurch genügenden Raum, um die Theile, auf die es ankommt, zu erkennen und zu übersehen. Ausser dem fünften käme höchstens noch der vierte in Frage. Der dritte ist zu hoch, um der Flüssigkeit genügend freien Abfluss zu sichern, der sechste ist meist durch eine knorpelige Brücke mit dem siebenten verbunden und deshalb zur Resection weniger geeignet.

Schwierigkeiten macht meist die Ablösung des Perichondriums. Man bekommt es meist nur in stark zerfetztem Zustande von dem Knorpel los und thut deshalb gut, auf seine Lösung von vornherein zu verzichten, namentlich wenn man unter Lokalanästhesie operirt.

Man löst also mit dem Messer die Intercostalmuskeln oben und unten ab und durchschneidet den Rippenknorpel am besten zuerst in seiner Mitte, nachdem man ein Elevatorium unter ihm durchgeführt hat. Diese Durchschneidung gelingt meist mit dem Knopfmesser. Dann hebt man mit einem scharfen Haken die durchschnittenen Enden an, macht sie mit einem Raspatorium frei und löst den Rippenknorpel sowohl dicht am Sternum wie an seinem Uebergange in den knöchernen Theil. Namentlich nach dem Sternum hin muss der Knorpel ganz entfernt werden. Eine Verletzung der Pleura hat man bei diesen Manipulationen um dessentwillen wenig zu fürchten, weil in der Höhe des dritten bis sechsten Rippenknorpels die Pleura durch den Musculus triangularis sterni geschützt wird. Auf diesem verlaufen die Vasa mammaria interna, die

man gut thut, vor der Eröffnung des Herzbeutels doppelt zu unterbinden. Ist dies geschehen, so durchtrennt man stumpf die Fasern des Triangularis sterni, indem man sich dicht an das Sternum hält, und kann dann meist schon das Pericard erkennen. Dasselbe stellt je nach dem Grade seiner Ausdehnung einen mehr weisslich glänzenden oder dünnen, durchscheinenden Sack dar. Auf demselben liegt, in Fettgewebe eingeschlossen, die Umschlagsfalte der Pleura. Dieselbe kann man leicht nach der Seite zurückschieben, wenn man auch dabei möglichst von der Mittellinie aus vorgeht. Erleichtert wird diese Procedur dadurch, dass bei exsudativer Pericarditis meist eine seröse Durchtränkung der Gewebstheile stattgefunden hat, die die Pleura pericardialis mit dem Pericard verbinden. Hat man den Herzbeutel in genügender Ausdehnung freigelegt, so vergewissert man sich durch eine Probepunction mittels einer Pravazspritze nochmals über seinen Inhalt und eventuell über vorhandene Verdickungen derselben und incidirt dann vorsichtig.

Ist der Herzbeutel eröffnet, so pflegt in denjenigen Fällen, in denen keine allzu ausgedehnten Verwachsungen bestehen, sofort das Exsudat herauszuschiessen unter einem etwas unheimlichen Geräusch, dadurch hervorgerufen, dass das Herz die mit Luft gemischte Flüssigkeit durch seine Contractionen in die lebhafteste Bewegung versetzt. Man nimmt wahr, dass das Herz der Brustwand unmittelbar anliegt und die Tendenz hat, die geschaffene Oeffnung im Brustkorb zu verschliessen; darum macht die vollkommene Entleerung des Exsudates meist erhebliche Schwierigkeiten und gelingt erst, wenn man die Kranken in die verschiedenartigste Lage gebracht hat.

Um ein Zurücksinken des Herzbeutels nach der Entleerung zu verhindern, thut man gut, die Schnittränder der Oeffnung in demselben an der Haut zu fixiren. Nach Entleerung von eitrigen Exsudaten erscheint eine Ausspülung mit sterilem Wasser angezeigt, noch wichtiger aber die Entfernung aller Gerinnsel und Fibrinniederschläge durch Auswischen, soweit dies thunlich ist.

Drainage ist in allen Fällen zweckmässig und wird am besten durch eingeführte Jodoformgazestreifen bewirkt.

In der Nachbehandlungsperiode haben wir in solchen Fällen, in denen das Exsudat eitrig war oder als inficirt angesehen werden musste, von täglichen Spülungen mit sterilem Wasser oder dünner Lysollösung keinen Nachtheil gesehen. Injectionen differenter Stoffe, wie Jodtinctur, die von Einigen empfohlen wird, haben wir nie gemacht.

Die breite Eröffnung des Herzbeutels auf dem geschilderten Wege ist eine nothwendige Forderung für alle diejenigen Fälle,

bei denen es sich um eitriges Exsudat handelt. Aber auch dann, wenn die Entleerung des Herzbeutels zur Entlastung des Herzens, zur Beseitigung schwerer Kreislaufsstörungen bei serösem, serofibrinösem oder sanguinolentem Exsudate nöthig wird, dürfte die Radicaloperation, in der geschilderten Weise ausgeführt, den Vorzug verdienen vor der einfachen Punction, denn Herz- und Pleuraverletzungen können dabei mit Sicherheit vermieden werden, ebenso wie die der Vasa mammaria. Man kann mit einem Male die angesammelte Flüssigkeit entleeren, ohne die Operation unter wesentlich schlechteren Bedingungen wiederholen zu müssen, und so glaube ich, dass auch in den immerhin seltenen Fällen, in denen aus einer Indicatio vitalis ein anderes als ein eitriges Exsudat entfernt werden soll, die Incision mit Rippenresection gemacht werden sollte.

Zweifellos berechtigt ist die Ansicht, die A. Fraenkel ausspricht, dass in den Fällen, die in der geschilderten Weise radical operirt werden, in denen also das Pericard mit einem Male von seinen Entzündungsproducten befreit wird und der Herzbeutel einer direkten Behandlung zugängig ist, die Verwachsungen, die sich jedesmal innerhalb des Herzbeutels bilden werden, weniger intensiv sind, als wenn sich Reste des Exsudates eingedickt haben und das Herz einmauern, dadurch die Action desselben auf das schwerste störend.

Bei uns ist die Pericardiotomie im ganzen fünfmal gemacht worden. In allen Fällen führte sie zu einer ausserordentlichen Erleichterung der Kranken. Dass sie nur einmal zur Genesung führte, liegt nicht an der Operation als solcher, sondern daran, dass die Pericarditis fast ausschliesslich im Gefolge von Krankheiten auftritt, denen gegenüber wir machtlos sind. Darum sollte man die Operation nur auf die stricteste Indication hin machen und sie auf diejenigen Fälle beschränken, bei denen das Exsudat ganz acut aufgetreten ist und rasch einen lebensbedrohenden Umfang angenommen hat.

Ausdrücklich möchte ich davor warnen, solche Fälle zu operiren, bei denen schon längere Zeit schwere Störungen der Herzthätigkeit vorausgegangen sind und die Möglichkeit vorliegt, dass schon in früheren Epochen exsudative Pericarditis bestanden hat, die unter Schwartenbildung und ausgedehnten Verwachsungen der Pericardialblätter spontan zur Heilung gekommen ist. Wer solche Fälle operirt, wird sicher gar manche unangenehme Enttäuschung erleben.

Die Pericardiotomie mit Resection des fünften Rippenknorpels ist zweimal von unseren fünf Fällen wegen eitriger Pericarditis gemacht worden. Beide Fälle verliefen letal.

Es handelte sich beide Male um Kinder im Alter von sieben Jahren, bei denen die Herzbeutelentzündung eine schwere Osteomyelitis complicirte. Bei dem einen der Kinder traten die Symptome der Pericarditis schon am sechsten, bei dem anderen erst am 18. Krankheitstage auf. Zehn, resp. zwölf Tage nach dem Auftreten der ersten Erscheinungen wurde die Pericardiotomie gemacht, nachdem die Probepunction mit einer Pravazspritze die eitrige Beschaffenheit des Exsudates ergeben hatte. Die Entleerung des Exsudates führte zu einer deutlichen, aber nur vorübergehenden Besserung, und zwölf Tage nach der Operation gingen die Kinder unter den Erscheinungen schwerer Pyämie zugrunde. Die Section ergab in beiden Fällen neben zahlreichen Eiterheerden in den inneren Organen Abscesse in der Herzmuskulatur, und zwar hatte ein solcher in dem einen Falle die Muskulatur des ganzen linken Ventrikels durchsetzt und dadurch kurz ante finem zu wiederholten Blutungen aus dem Ventrikelinnern in den drainirten Herzbeutel Veranlassung gegeben.

In zwei anderen Fällen handelte es sich um serofibrinöse Exsudate, die die bestehende starke, lebenbedrohende Athemnoth zu bewirken schienen.

Dieselben waren in beiden Fällen mit den Erscheinungen einer Endocarditis verbunden und betrafen einen 15jährigen Schlosserlehrling und einen 31jährigen Schriftsetzer. Die Operation wurde auch hier durch Resection des fünften rechten Rippenknorpels gemacht, nachdem sich die einfache Incision als undurchführbar erwiesen und zu einer Pleuraverletzung in dem einen Falle geführt hatte. Drei, resp. 15 Tage nach der Operation erfolgte der Exitus nach nur ganz vorübergehender Besserung. Beide Fälle wären vielleicht besser nicht operirt worden, denn es handelte sich nicht um frische Processe, vielmehr waren beide Male schon mehrere Attaquen von Gelenkrheumatismns und Herzerscheinungen vorausgegangen. Dementsprechend zeigte sich das Pericard stark verdickt und das Epicard mit gewaltigen Auflagerungen versehen. Wäre in einem dieser Fälle die Punction gemacht werden, so wäre das Herz ganz ausserordentlich gefährdet gewesen, denn es machte selbst nach breiter Freilegung des Herzbeutels Schwierigkeiten, den Weg durch die Schwarten hindurch zu dem Exsudate zu finden.

Den fünften Fall sehen Sie hier. (Demonstration.) Es ist ein nunmehr zehn Jahre altes Mädchen, das mir im vorigen Jahre (1896) im September von Herrn Professor Fraenkel zur Punction übergeben worden war. Die exsudative Pericarditis verdankte auch in diesem Falle einer rheumatischen Endocarditis ihre Entstehung. Der Erguss hatte sich während des Aufenthaltes der Patientin im Krankenhause, d. h. innerhalb 14 Tagen, bis zu einem ausserordentlichen, das Leben im höchsten Grade bedrohenden Umfange entwickelt. An der Diagnose war kein Zweifel. Zu einer Punction konnte ich mich nicht entschliessen, und so machte ich, weil die höchste Gefahr im Verzuge war, die Resection des fünften Rippenknorpels in der geschilderten Weise zur Entleerung des Exsudates. Ich entleerte ca. 300 ccm einer serös sanguinolenten Flüssigkeit und drainirte durch eingelegte Jodoformgazestreifen. Der Einfluss auf das Allgemein-

befinden war ein ausserordentlicher. Es fiel die auf 39—40° gesteigerte Temperatur innerhalb von drei Tagen zur Norm. Ebenso sank die Pulsfrequenz. In den ersten Tagen nach der Operation floss noch reichlich Flüssigkeit aus dem Pericard ab, aber schon nach acht Tagen war die Wunde bis auf einen schmalen Granulationsstreifen geheilt. Sie sehen hier das Kind. In der Umgebung der Narbe zeigt sich eine leichte Einziehung synchron der Systole. Im übrigen bestehen die Erscheinungen einer gut compensirten Mitralinsufficienz, vor allem eine Hypertrophie des linken Ventrikels. Eine Obliteration des Herzbeutels ist selbstverständlich auch in diesem Falle anzunehmen, aber die Actionsfreiheit des Herzens dürfte hier weniger gehindert sein, als wenn sich das Exsudat spontan resorbirt hätte. Die Concretio pericardii macht dementsprechend keine besonderen Erscheinungen, es sei denn, man will die mehrmals aufgetretenen Ohnmachtsanfälle auf diese und nicht auf den bestehenden Klappenfehler beziehen.

Aus der chirurgischen Abtheilung des städtischen Krankenhauses am Urban in Berlin.

Ein Fall von Exstirpation des persistirenden Ductus omphalo-mesentericus.[1])

Von

Dr. **W. Körte.**

Der Dottergang, welcher in den ersten Monaten des fötalen Lebens den Darm mit der Dotterblase in offene Verbindung bringt, obliterirt bekanntlich in den späteren Fötalmonaten, und bei der Geburt des Kindes befinden sich in der Nabelnarbe und im Nabelstrang nur noch ganz geringe Reste dieses Gebildes als solide Stränge, in denen hier und da auch noch Reste von Epithelzellen liegen.

Deschin giebt an, dass bei 1,8 % der daraufhin untersuchten Kinderleichen Reste des Dotterganges gefunden werden. Wenn der Dottergang sich nicht zurückbildet, so resultiren daraus Hemmungsmissbildungen, die in manchen Beziehungen schwere Missstände für den Betroffenen haben. Diese Hemmungsmissbildung kann drei Grade einnehmen. Der eine Grad, und vielleicht der häufigste, ist derjenige, dass der Ursprung des Dotterganges aus dem unteren Theil des Ileum als das bekannte Diverticulum Meckelii erhalten bleibt. Das Diverticulum Meckelii stellt eine Ausstülpung des Darms dar, die aus allen drei Darmhäuten besteht und meistens etwa 40—50 cm oberhalb der Ileocöcalklappe liegt. In der Regel entspringt es am freien Rande des Darms, seltener von der Seitenwand, in Ausnahmefällen kann es intramesenterial liegen (Roth).

[1]) Siehe die Verhandlungen im I. Theil dieses Bandes.

Sein Vorhandensein ist bei uneröffneter Bauchhöhle nicht zu diagnosticiren, jedoch kann dasselbe gelegentlich zu recht schweren Erkrankungen Anlass geben. Einmal kommt es vor, dass Fremdkörper sich darin fangen und die Wand perforiren. Vor einigen Jahren zeigte ich in dieser Gesellschaft einen Fall von Perforation dieses Divertikels durch massenhaft hineingerathene Kirschkerne. Sodann kann der Darmanhang sich mit Därmen derart verschlingen, dass Darmabschnürung entsteht (Treves, Leichtenstern); dies ereignet sich besonders bei Divertikeln mit ampullenförmigem Ende. Sodann ist es möglich, dass die Spitze des Divertikels an einer Stelle adhärent wird, am Mesenterium oder an benachbarten Darmschlingen. Zuweilen zieht von der Spitze des Divertikels ein solider Strang, Ligamentum terminale, als Rest der obliterirten Vasa omphalo-mesenterica zum Nabel. Unter solche Stränge können dann andere Darmschlingen gerathen und sich einklemmen, so dass eine Darmabschnürung entsteht. Ich habe vor einigen Jahren hier einmal vier derartige Präparate zeigen können.

Der zweite Grad der Hemmungsmissbildung ist derjenige, dass der periphere Theil des Dottergangepithels erhalten bleibt, d. h. dass im Nabel Epithelreste liegen bleiben, welche zu Geschwulstbildungen, den sogenannten Nabelteratomen (Roth, Roser u. a.) führen; dieselben sind mit einer Schleimhaut ausgekleidet, welche ganz der Darmschleimhaut gleicht. Eine Communication mit dem Darm besteht in diesen Fällen nicht, jedoch deutet zuweilen ein vom Nabel zum unteren Dünndarm führender Strang oder eine Adhäsion des Darms am Nabel den früheren Zusammenhang an (v. Gernet).

In dem dritten Grade bleibt der ganze Fortsatz offen, und es besteht also eine offene Communication zwischen dem unteren Theil des Ileums und dem Nabel. Dieser Zustand wird in der Regel bald nach der Geburt bemerkt. Nach dem Abfallen der Nabelschnur bleibt zunächst eine nässende Stelle, ein als Granulationsknopf gedeuteter kleiner, rother Tumor im Nabel zurück, welcher allmählich wächst. Gelegentlich wird dann auch gesehen, dass beim Pressen oder bei Darmkatarrh etwas Darminhalt aus dem Tumor herauskommt. Schliesslich führt der Arzt eine Sonde ein und erkennt dann, dass ein Fistelgang in den Darm hineinführt. Dieser Zustand, die Persistenz des Ductus omphalo-mesentericus, ist nun, abgesehen von der Unannehmlichkeit des nässenden, auch wohl Darminhalt austreten lassenden Tumors noch mit Gefahren ganz besonderer Art verbunden, die eine operative Behandlung desselben als zweckmässig erscheinen lassen. Die Hauptgefahr, die dabei besteht, resultirt aus dem Darmprolaps.

Zunächst besteht der schon geschilderte knopfförmige, mit rother Schleimhaut bekleidete Tumor, der aus der Nabelnarbe vorragt und Schleim, sowie dann und wann Darminhalt austreten lässt. Beim Schreien und Pressen des Kindes wird nun die Nabelnarbe etwas erweitert, und durch den erhöhten Innendruck in der Bauchhöhle wird der Darmfortsatz hervorgestülpt, evertirt, so dass eine längliche, wurstartige Geschwulst aus dem Nabel heraustritt, welche mit Schleimhaut überzogen ist und welche sich nachher, wenn der Bauch schlaff wird, wieder zurückbegiebt. Man hat früher geglaubt, dass dabei die Schleimhaut allein vorgestülpt werde, und hat daraufhin einige Eingriffe unternommen, die zu ganz schweren Uebelständen geführt haben. Es stülpt sich nämlich nicht die Schleimhaut allein aus, sondern alle drei Schichten, aus denen der abnorme Darmfortsatz besteht, nehmen an dieser Umkrempelung Theil. Der Vorfall besteht also aussen aus Schleimhaut, in der Mitte aus Muscularis, innen aus der Peritonealbekleidung, welche den persistirenden Dottergang umhüllt. Würde man den Prolaps einfach an der Basis abschneiden (was ausgeführt ist), dann würde man die freie Bauchhöhle öffnen. Beim weiteren Wachsen des Vorfalls wird der Darm, an welchen sich der Fortsatz ansetzt, immer mehr gegen die Nabelnarbe herangezogen, und wenn der Vorfall einen noch höheren Grad erreicht, so kann der Darm, an welchem das Divertikel sich inserirt, völlig in den Nabel hineingezogen sein. Dieser Grad des Prolapses ist dann also mit Darmverschluss und allen seinen Folgen verbunden. Der Leib treibt auf, wird sehr gespannt; es tritt stürmisches Erbrechen auf, die Stuhlentleerungen stocken gänzlich. Die Kinder gehen in der Regel oder vielmehr, soweit bis jetzt bekannt, ausnahmslos daran zugrunde. Natürlich ist ein Eingriff bei bestehendem Darmverschluss, mit geblähten Darmschlingen, ein sehr schwieriges und gefährliches Unternehmen. Derartige Kinder sind meist von Hause aus dürftig entwickelt; stellt sich Darmverschluss ein, so kommen sie durch Mangel an Nahrung und häufiges Erbrechen schnell ausserordentlich herunter und können die Operation nicht mehr überstehen.

Es hat zuerst Barth auf die anatomischen Verhältnisse bei derartigem Darmprolaps durch den offen gebliebenen Dottergang aufmerksam gemacht, und er hat in einer sehr hübschen Arbeit in der Deutschen Zeitschrift für Chirurgie Bd. 26, S. 193, diese Zustände vollkommen klargelegt. Der Prolaps kann weiter fortschreiten. Es dringt immer mehr Darm gegen die Nabelnarbe heran, und schliesslich liegt ein ganz eigenthümlich wurstförmiger, vielgestaltiger Tumor auf den Bauchdecken, der von rother Schleimhaut bekleidet ist. Barth selbst hatte mit einem derartigen Falle

zu thun, und dabei stellte sich nun etwas Neues heraus. Es fällt nämlich nicht nur Darm durch Vorstülpung, durch Umkrempelung des Ductus omphalo-mesentericus vor, sondern in den Raum, welcher zwischen der Serosa des Ductus und der Serosa der Bauchwand in der Nabelöffnung entsteht, können sich Darmschlingen einschieben und einklemmen, gerade so, wie in einer Hernie. In dem Falle, den Barth zu sehen bekam, war dies geschehen, und bei Repositionsversuchen — nicht er war der Operateur, sondern der verstorbene College Schmid (Stettin) — riss die den Vorfall bekleidende Wand des Dottergangs dicht am Nabelansatz ein, und es kam ein grosser Darmprolaps zustande. Es kostete die grösste Mühe, den Darm wieder zurückzubringen.

Ausser diesen Gefahren des Darmvorfalls und der Einklemmung, an denen bisher alle Kinder, die daran erkrankt sind, soweit die Litteratur darüber Aufschluss giebt, gestorben sind, droht noch von einer andern Seite her Gefahr, nämlich von dem Strange, der durch die freie Bauchhöhle geht und der immer einmal zu Abschnürungen führen kann, wie zahlreiche Erfahrungen lehren.

Alle diese Umstände lassen es als sehr wünschenswerth erscheinen, diese Affection zu behandeln, solange es zu erheblichem Vorfall oder Einklemmung noch nicht gekommen ist. Man hat früher die verschiedensten Methoden zur Heilung des offen gebliebenen Dottergangs versucht. Entsprechend dem damaligen Stande der Chirurgie ist man natürlich möglichst vorsichtig vorgegangen, da die Eröffnung der freien Bauchhöhle zu gefährlich war. Man hat vor allem Aetzmittel in der verschiedensten Form, chemische und thermische, angewendet, um den Vorfall zur Vernarbung zu bringen. Es steht jedoch nicht fest, dass dadurch sichere Heilung erreicht worden ist. Es existirt eine genaue Beschreibung eines solchen Falles von Sauer in München. Bei diesem wurde von dem zuerst behandelnden Arzte durch wiederholtes Eingehen mit dem Thermokauter ein Verschluss der Oeffnung zustande gebracht. Der Herr College hat solange gebrannt, bis an der äusseren Mündung der Fistel eine Narbe entstand. Nun war aber natürlich der mit Schleimhaut ausgekleidete lange Gang nicht verödet, und die Nabelnarbe war auch nicht verschlossen. Infolge dessen bekam das Kind, obwohl an der äusseren Mündung des Ganges eine verschliessende Narbe war, doch einen Prolaps. Die Narbe wurde gedehnt, klaffte schliesslich, und es musste das Kind des Prolapses wegen operirt werden. Es ist infolge der Operation gestorben.

Dann sind Abbindungen vorgenommen, so von Hellweg und Barth (Fall aus Danzig). Wie erwähnt, besteht der Prolaps niemals aus Schleimhaut allein, sondern aus allen drei Schichten

eines umgestülpten Darms — Schleimhaut, Muscularis, Serosa. Ausserdem ist das Peritoneum parietale in der Umgebung des Nabels trichterförmig mit vorgezogen. Wenn man einen Vorfall mittleren Grades, bei dem der Dünndarm noch nicht bis in den Nabel gezogen ist, abbindet, so ist, wenn das fest genug geschieht, anzunehmen, dass die beiden serösen Flächen fest aufeinanderliegen, und wenn der Operateur Glück hat, rutscht nach der Abtragung beziehungsweise nach dem nekrotischen Abfallen des Vorfalls der Stumpf des Ductus omphalo-mesentericus nicht zurück (wie das in dem Falle von Hellweg geschah), sondern bleibt in der Ligatur, und die serösen Flächen verwachsen. Immerhin wird der Darm am Nabel fixirt bleiben; der Strang bleibt bestehen. Das Abbinden schafft also keinen idealen Zustand, es ist wegen der Möglichkeit des Abgleitens oder zu frühen Durchschneidens der Ligatur nicht ohne Gefahr, und es ist nur in den Fällen anwendbar, wo der Darm noch nicht bis in den Nabelring hineingezogen ist — denn sonst würde der umschnürende Faden Darmverschluss herbeiführen.

So war es entschieden das einzig Richtige und der neueren Chirurgie allein Entsprechende, was Barth vorschlug, was übrigens auch schon in vorantiseptischer Zeit versucht worden ist, nämlich den ganzen abnormen Darmanhang sammt der Mündung am Nabel zu excidiren. Diese Methode besteht darin, den Nabel zu umschneiden, die Bauchhöhle zu eröffnen, dadurch den persistirenden Dottergang freizulegen, an seiner Insertion am Dünndarm abzubinden, darüber abzutragen und den Stumpf durch Uebernähung zu sichern.

Diese Methode habe ich in einem Falle mit günstigem Erfolge angewendet und kann Ihnen das Präparat hier demonstriren.

Ich bekam im November 1897 einen $^5/_4$jährigen Knaben zur Behandlung, welcher gleich nach der Geburt die Erscheinungen des offen gebliebenen Dotterganges zeigte. Der Prolaps war ein mässiger. Wenn das Kind stark schrie, so kam allerdings eine Geschwulst heraus, welche die Länge eines Fingers überstieg und ein ganz eigenthümliches penisartiges Gebilde darstellte, welches aus dem Nabel des Kindes über die Bauchwand herausragte und dessen Reposition schon verschiedentlich sehr grosse Schwierigkeiten gemacht hatte. Im gewöhnlichen Zustande war eine rothe Geschwulst von der Grösse einer Fingerkuppe am Nabel zu sehen. Das Kind hatte viel an Darmkatarrhen gelitten und hatte Schwierigkeiten in Bezug auf die Ernährung geboten. Das ist eine Angabe, die bei derartigen Fällen häufig wiederkehrt. Es scheint, dass die offene Communication des Darms mit der Aussenwelt ohne Sphincterverschluss zu katarrhalischen Zuständen disponirt. Aus allen diesen Gründen rieth ich, da das Kind gerade jetzt in leidlichem Ernährungszustande war, zur operativen Entfernung. Am 10. November 1897 nahm ich dieselbe in der Weise vor, dass ich die Oeffnung des Prolapses zunächst über Jodoformgaze zuband, dann den Nabel links umschnitt und unterhalb des Nabels

die Bauchhöhle eröffnete. Ich kam dabei auf eine Darmschlinge, die ziemlich nahe dem Nabel anlag. Ich konnte mich davon überzeugen, wie der Fortsatz, von einer Dünndarmschlinge ausgehend, umgestülpt war und dabei das Peritoneum derart beutelförmig mit sich genommen hatte, dass man mit einer Sonde in einen rings bis zum Gipfel des Prolapses reichenden, von Serosa ausgekleideten Hohlraum eindringen konnte. Der Ansatz des Dotterganges war in diesem Falle nicht, wie meist, an der Convexität der Darmschlinge, sondern er sass hart am Mesenterialrande; diese Art des Ansatzes ist auch schon früher beobachtet worden, wenn auch nicht gerade häufig. Roth hat sogar gesehen, dass der Ductus intramesenterial zwischen den beiden Platten des Mesenteriums lag. Ich habe dann den Ductus am Ansatz an den Darm abgebunden, die Schleimhaut mit dem Thermocauter verschorft und nachher den Stumpf durch Serosanähte übernäht, in derselben Weise, wie wir ja häufig den zu exstirpirenden Wurmfortsatz behandeln. Nachdem der Darm in dieser Weise versorgt war, habe ich den Ductus omphalo-mesentericus rings aus dem Nabel excidirt und dann die den Nabel um 1 cm nach oben, um circa 3 cm nach unten überragende Bauchwunde durch versenkte Catgut- und oberflächliche Seidennähte verschlossen. Die Heilung erfolgte ohne jeden Zwischenfall. Nach 14 Tagen konnte das Kind mit einer elastischen Bauchbinde entlassen werden. Ich konnte das etwas zarte Kind nicht zur Vorstellung hercitiren — es ist an demselben ja auch nichts zu sehen, als eine geheilte Bauchwunde. An dem Präparat, welches in der Conservirungsflüssigkeit etwas geschrumpft ist, erkennt man den vorgestülpten Theil und unten den hohlen Fortsatz, welcher in den Darm hineinführte. Man kann mit der Sonde durchdringen und, was von besonderer Wichtigkeit ist, man kann an allen Stellen rings herum um den Ductus omphalo-mesentericus mit einer Sonde in den Prolaps hineinkommen.

Also der Fall beweist: einfach abschneiden darf man einen derartigen Vorfall nicht, weil man dabei die freie Bauchhöhle eröffnet und ein Loch im Darme macht. Auch dieses ist geschehen, und der einzige Fall, der, angeblich mit Prolaps behaftet, durchgekommen ist und der von Dr. Löwenstein aus Trier beschrieben ist, entstand so, dass ein College in der Sprechstunde den lästigen Fortsatz mit dem Messer glattweg abschnitt. Das Kind schrie natürlich beträchtlich, es kam eine starke Blutung, und eine grosse Menge von Darmschlingen fiel alsbald durch diese Oeffnung vor. Zum Glück, muss man sagen, prolabirte diejenige Darmschlinge, welche durch die Abtragung des Fortsatzes eröffnet war, ebenfalls nach aussen, so dass wenigstens kein Darminhalt in die Bauchhöhle kam, und der hinzugerufene Dr. Löwenstein hatte das Verdienst, die Därme schnell genug zurückzubekommen und durch Darmnähte das entstandene Loch zu schliessen, so dass das Kind gerettet wurde.

In den Arbeiten von Barth, Löwenstein, Sauer (Hertzog), Stierlin und Kern sind im ganzen 27 Fälle von persistirendem